

Pécsi Tudományegyetem, Klinikai Központ, Konzerváló Fogászati és Parodontológiai Tanszék*
Pécsi Tudományegyetem, Klinikai Központ, Arc-, Állcsont- és Szájsebészeti Tanszék**

Az alsó bölcsességfogak juxta-apikális radiolucenciája

Irodalmi összefoglaló

DR. JANOVICS KATA*, DR. SOÓS BALÁZS**, DR. LEMPEL EDINA*,
DR. BÁN ÁGNES*, DR. SZALMA JÓZSEF**

A juxta-apikális radiolucencia (JAR) egy olyan radiológiai jel, amely jól körülhatárolt radiolucens területként jelenik meg az alsó bölcsességfogak apikális és laterális felszínén. Egyes vizsgálatok alapján a JAR jelenléte közvetlen összefüggésbe hozható a bölcsességfog eltávolítása során bekövetkező nervus alveolaris inferior sérüléssel, míg más vizsgálatokban ezt nem bizonyították. Jelen tanulmányunk célja volt a nemzetközi szakirodalom áttekintése, és a JAR fogalmának bevezetése a hazai szakirodalomba. A JAR ismerete a gyakorló fogorvos, szájsebész számára mind diagnosztikai szempontból (pl. góckutatás-góctalanítás problémaköre, fogeltávolítás indikációinak tisztázása), mind a műtétechnika szempontjából (kevésbé ellenálló sérülékenyebb terület) jelentőséggel bír.

Kulcsszavak: nervus alveolaris inferior sérülés, specifikus radiológiai rizikójelek, impaktált bölcsességfog, paraesthesia

Bevezetés

A bölcsességfogak műtéti eltávolítása az egyik leggyakrabban végzett dentoalveoláris sebészeti beavatkozás [5, 23]. Az alsó bölcsességfogak eltávolításának korai szövődményei között a fájdalom, ödéma, infekciók, vérzéses állapotok, idegsérülés és a mandibulatörés említhetők. Késői szövődményként felléphet posztoperatív gyulladás, illetve az eltávolított bölcsességfog egy esetleges állkapocstrauma kapcsán hatással lehet a mandibulatörés lokalizációjára is [9, 18]. Súlyos szövődmény a nervus alveolaris inferior (IAN) sérülése, melynek eredményeképp átmeneti, illetve tartós érzéskvalitás-változás (pl. paresthesia, dysesthesia, neuropathiás fájdalom) is felléphet a beidegzési területnek megfelelően [5, 23, 24]. Az idegsérülés kockázatának felmérése preoperatív képalkotó módszerekkel elengedhetetlen [20, 24]. A canalis mandibulae lefutásának ismerete rendkívül fontos, hiszen akár az arctípustól függően egyéni eltéréseket mutathat [10]. Bizonyos, a panorámaröntgen-felvételeken (OP) megjelenő jelek (ún. specifikus rizikójelek) a bölcsességfog és a canalis mandibulae közelségére, direkt kontaktusára, ennél fogva az eltávolítás során fokozott idegsérülési kockázatra utalnak. Ezen klasszikus röntgenjelek közé sorolható a gyökérsötétedési jel, a canalis kanyarulata, a canalis szűkülete, illetve a canalis felső kortikálisvonala folytonosságának megszakadása [17, 21, 22, 23, 24]. A gyökérsötétedés és a többi jel együttes előfordulása pedig fokozott idegsérülési veszéllyel jár [25]. A bölcsességfog és a canalis viszonyán

felül a gyökérgörbület mértéke, az impakció mélysége, a páciens neme és kora is befolyásolja az idegsérülés valószínűségét [20]. Az OP önmagában nem elégséges az idegsérülés csalhatatlan előrejelzésére [20, 25], gyanús esetekben a megfelelő terápiás döntés céljából cone-beam komputertomográfiás (CBCT) felvétel készítése is indokoltá válhat [26]. Fontos azonban megjegyeznünk, hogy a randomizált kontrollált vizsgálatok és szisztematikus irodalomelmzések alapján is ismeretes, hogy a CBCT alkalmazása sem csökkenti érdemben az IAN idegsérülések előfordulását [26].

Újabban kezdték behatóbban vizsgálni az IAN-sérülésekkel is összefüggésbe hozott radiológiai jelet, a juxta-apikális területet (juxta-apical area), másnéven a juxta-apikális radiolucenciát (JAR). Legjobb tudomásunk szerint a nemzetközi szakirodalomban összesen jelenleg is csak 11 tanulmány foglalkozik a témával, hazai publikáció eddig nem született. Jelen tanulmányunk célja a nemzetközi szakirodalom áttekintése volt, és a JAR fogalmának leírása a hazai szakirodalomban, hogy az entitással találkozó szakemberek diagnosztikai és differenciáldiagnosztikai munkáját segíthessük.

A JAR definíciója

A JAR egy olyan radiológiai jel, mely egy jól körülhatárolt radiolucens területként jelenik meg az alsó bölcsességfogak apikális és laterális felszínén (1. kép). Első leírói *Renton* és *mtsai*, akik randomizált klinikai vizsgálá-

latban hasonlították össze a hagyományos bölcsesség-fog-eltávolítás és a koronektómia morbiditását. Eredményeik alapján a canalis mandibulae kanyarulata mellett a juxta-apikális terület jelenléte volt olyan radiológiai jel, mely – véleményük szerint – előrevetítheti az IAN sérülésének esélyét [15]. Egy másik közleményben *Renton és mtsai* mágneses rezonancia képalkotó (MRI) és komputertomográfias (CT) vizsgálatokra alapozva leírták, hogy a juxta-apikális terület röntgenképét az éridégcsatorna fala és a szomszédos fog lamina durájának folytonossága alkotja [16].

Umar és mtsai vizsgálatukban az IAN-sérülés szempontjából jelentős, OP felvételen megjelenő rizikójeleket értékelték CBCT felvételeken. Véleményük szerint a *Rentonék* által leírt juxta-apikális területek a CBCT kép alapján inkább nagyobb csontvelőüregeknek felelnek meg, mintsem patológiás elváltozásnak [28].

Kapila és mtsai a juxta-apikális radiolucenciát CBCT felvételeken vizsgálták, ahol azt találták, hogy a JAR egyértelműen elhatárolódik a canalis mandibulae-tól, csontos fallal. Olyan esetekben sem találtak egybenyílást a két képlet között, ahol az OP felvételen a szuperimpozíció megfigyelhető és az egybenyílás várható volt [8].

Nascimento és mtsai a JAR anatómiai viszonyait elemezték vizsgálatukban. Véleményük szerint a JAR képét a szivacsos csont trabekuláinak fokozott elkülönülése adja, melyek nem feltétlenül függenek össze a canalis mandibulae-val [11]. *Yalcin és mtsai* ezen megállapításokat megerősítették [29].

A JAR prevalenciája

A JAR detektálása a képalkotótól is függ (OP vagy CBCT) [12]. *Nascimento és mtsai* OP felvétel alapján 15,9%, 24% és 11% prevalenciát írtak le különböző vizsgálataikban, míg CBCT felvételen a páciensek 32,6%-ánál találtak JAR-t [11, 12, 13]. *Yalcin és mtsai* szintén CBCT felvétel alapján diagnosztizálva 33%-ban találtak JAR-t [29] (1. táblázat).

A legnagyobb esetszámú vizsgálatot *Nascimento és mtsai* végezték, ahol több mint kétszer annyi nő volt érintett, mint férfi. A legjellemzőbb életkor, ahol a JAR detektálásra került, a harmadik évtized volt. A JAR a legtöbb esetben unilaterálisan fordult elő [13] (2. táblázat).

A JAR diagnosztikája és radiológiai jellemzői

Nascimento és mtsai vizsgálatukban kimutatták, hogy a JAR szignifikánsan többször detektálható CBCT, mint OP felvételen (2. kép). Az OP-n való azonosítását segíti a JAR meziális vagy disztális pozíciója, a nagy mérete, illetve a mandibula bukkális kortikálisával való kontaktusa annak elvékonyodásával. A JAR detektálását nehezíti az interradikuláris pozíció, illetve a mandibula lingvális kortikálisával való érintkezése [12].

A röntgenkép alapján differenciáldiagnosztikai problémaként kerülhet említésre a fokális csontdiszplázia, a gyulladós periapikális léziók és a gyulladós vagy

1. táblázat

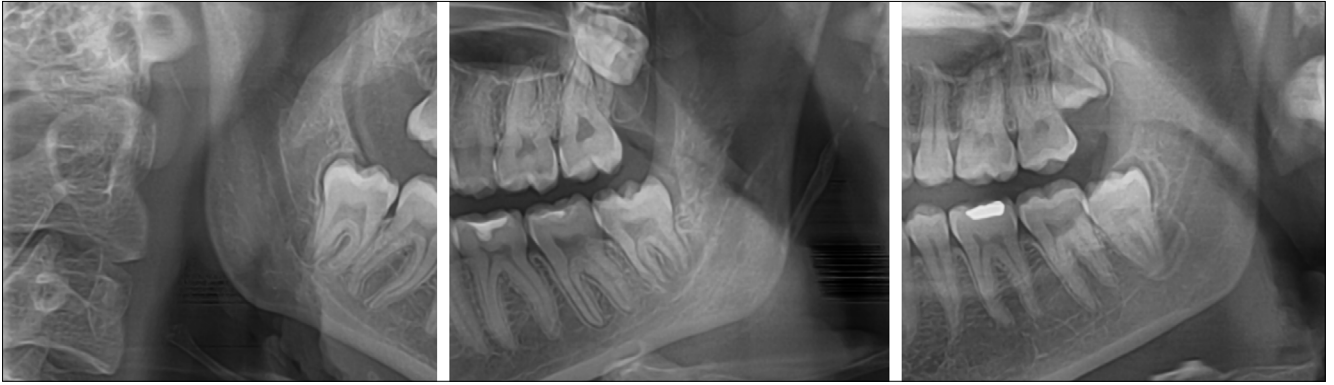
A JAR prevalenciája a szakirodalmi adatok alapján

	<i>Nascimento</i> (2017) [11]	<i>Nascimento</i> (2018) [13]	<i>Nascimento</i> (2018) [12]	<i>Nascimento</i> (2018) [12]	<i>Yalcin</i> (2020) [29]
Diagnosztikai módszer	OP	OP	OP	CBCT	CBCT
Összes vizsgált betegek száma	252	1050	175	175	215
Összes vizsgált bölcsességfogak száma	nincs adat	1830	308	308	378
JAR betegek száma	40	116	42	57	71
JAR prevalencia (%)	15,90%	11%	24%	32,60%	33%
JAR bölcsességfogak száma	47 (-)	130 (7,1%)	52 (16,9%)	71 (23,1%)	76 (20%)

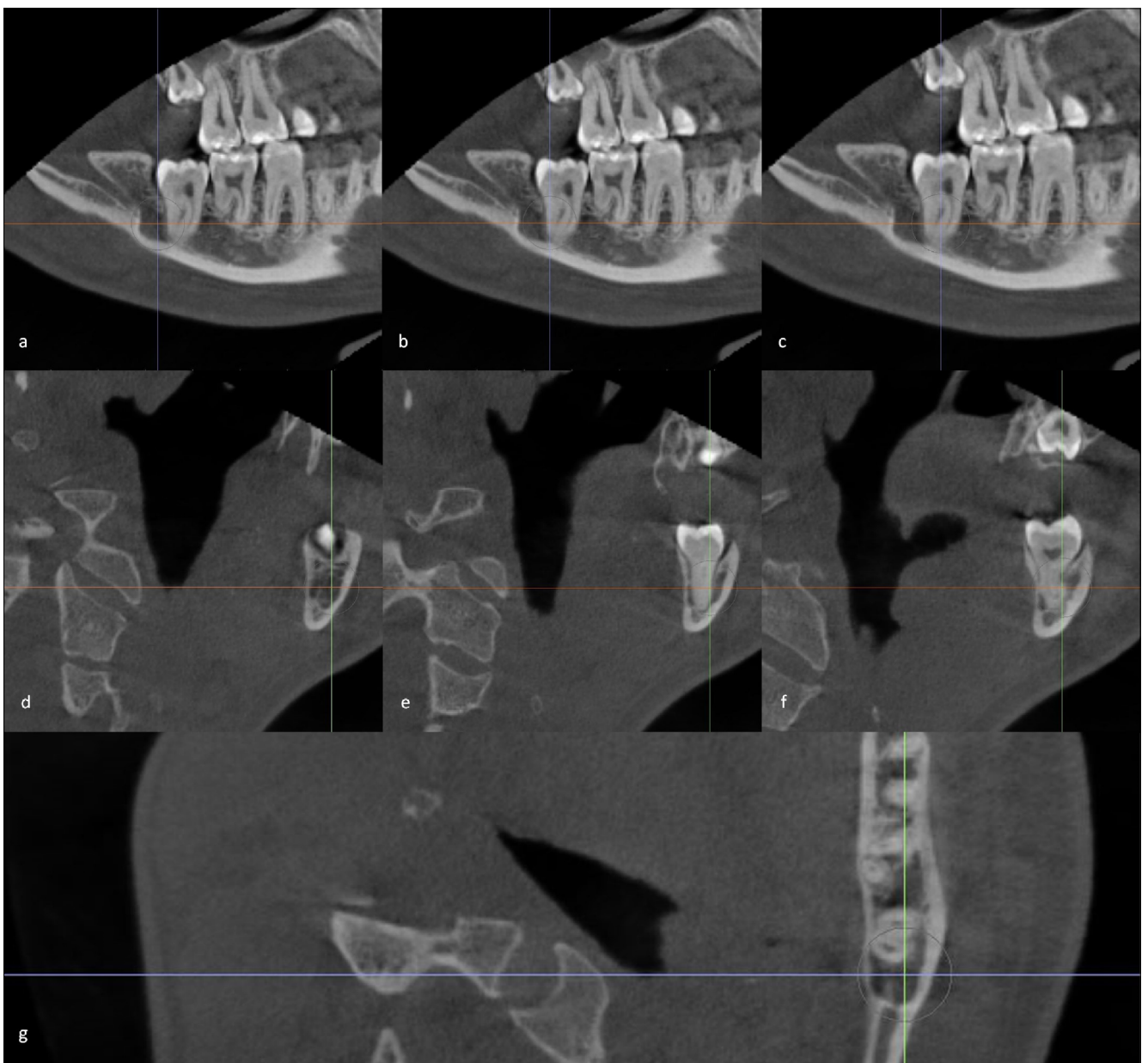
2. táblázat

A JAR-t jellemző demográfiai adatok

	<i>Kapila</i> (2014) [27]	<i>Kapila</i> (2014) [8]	<i>Nascimento</i> (2017) [11]	<i>Nascimento</i> (2018) [13]	<i>Gilvetti</i> (2019) [14]	<i>Yalcin</i> (2020) [29]
JAR betegek száma	27	42	40	116	39	71
JAR fogak száma	nincs adat	nincs adat	47	130	50	76
Férfi (%) / nő (%)	10 (37%) / 17 (63%)	18 (43%) / 24 (57%)	10 (25%) / 30 (75%)	37 (31,9%) / 79 (68,1%)	5 (13%) / 34 (87%)	nincs adat
Átlagéletkor (életkor tartomány)	34	35 (21–58)	22,4	24,8	30 (19–63)	28 (19–54)
Bilateális % / unilaterális %	nincs adat	nincs adat	nincs adat	14,4% / 85,6%	6,9% / 93,1%	7% / 93%



1. kép: A JAR az alsó bölcsességfog gyökerének laterális és apikális felszínén megjelenő radiolucencia. (A szerzők képanyagából.)



2. kép: A JAR megjelenése CBCT felvételeken (a, b, c: szagittális metszet; d, e, f: frontális metszet; g: horizontális metszet). Így a radiolucens terület kiterjedésének és a canalis mandibulae-val való viszonyának megítélése koronális metszeteken bukkolingválisan is lehetséges. (A szerzők képanyagából.)

fejlődési rendellenesség eredetű ciszták bizonyos típusai. A fokális csontdiszplázia korai stádiumban jól körülhatárolt radiolucens területként ábrázolódik, kortikalizált szélekkel és lamina durával, vagy ezek nélkül. Viszont a fokális csontdiszplázia idősebb korban jellemző, és az apikális területre korlátozódik, míg a JAR ugyan érinti a periapikális területet, de laterálisan kiterjedtebb. A gyulladáshoz periapikális lézióktól való elkülönítést a lamina dura folytonossága, illetve a dentális patológiás elváltozás hiánya (pl. nincs koronai destrukció) és a fog vitalitásának ténye segíti [13]. A JAR lokalizációjával egyezően a nagyon ritka paradentális cisztától történő elkülönítés – mely általában egy részlegesen előtört fog laterális felszínén megjelenő odontogén gyulladáshoz eredetű ciszta – klinikailag nagyon nehéz. Némileg segítség lehet, hogy a paradentális ciszta gyakran viszszatérő pericoronitishez társulhat [1].

A myeloma multiplex 30%-ban maxillofaciális érintettséggel jár, 14%-ban az első klinikai manifesztáció lehet az orális tünet. A mandibula gyakrabban érintett, mint a maxilla. Az alsó ajak érzéskvalitásának változásai, foglazulás, fájdalom és duzzanat mellett jellemző radiológiai tünet az oszteolitikus csontléziók jelenléte [27], mely az apikális terület közelében a JAR radiológiai képét utánozhatja.

A JAR a bölcsességfoghoz viszonyítva tehát leggyakrabban meziálisan vagy disztálisan helyezkedik el, és a canalis mandibulae-val az esetek mintegy 24–40,4%-ában direkt kontaktust is találtak [8, 11, 29]. A JAR továbbá az esetek közel kétharmadában a mandibula lingvális vagy a bukkális kortikálisainak elvékonyodását okozza. A kortikálisok elvékonyodásának besorolására *Kapila és mtsai* osztályozást is bevezettek [7]. A CBCT azon koronális szeletében, ahol az elvékonyodás a legnagyobb mértékű volt, azt az elvékonyodott kortikálisvastagságot más szeleteken mérhető maximális kortikálisvastagsággal vetették össze. Kétharmados arány esetén J1, feles arány esetén J2, míg egyharmados arányszám esetén J3 megjelölést kapott az eset (3. táblázat). Tanulmányukban a kontroll csoporttal összehasonlítva JAR jelenlétében gyakrabban fordult elő a kortikális elvékonyodása [7].

A JAR leginkább a vertikális, illetve a mezioanguláris állású, részlegesen impaktált, gyökérfejlődését befejezett bölcsességfogak körül fordul elő [7, 13, 29].

Nascimento és mtsai azt találták, hogy a JAR az esetek 66%-ban járt együtt a canalis mandibulae közelségét jelző valamely klasszikus specifikus radiológiai jellel [13].

A JAR klinikai jelentősége

Renton és mtsai vizsgálatukban szignifikáns összefüggést tapasztaltak a juxta-apikális terület jelenléte és a bölcsességfog eltávolítás vagy koronektómia során bekövetkezett idegsérülések között [15]. Eredményeiket az anatómiai viszonyokkal magyarázták, misze-

rint a JAR a canalis mandibulae-val folytonos képletet jelöl [16].

Hatano és mtsai az IAN-sérülés szempontjából fokozott kockázatú esetekben végeztek bölcsességfogeltávolítást, illetve koronektómiát. Egy esetben, ahol gyökérsötétedési jel mellett a juxta-apikális terület is megfigyelhető volt, a koronektómiát követően átmeneti paresztézia lépett fel [6].

Kapila és mtsai CBCT felvételek elemzése alapján egyértelműen el tudták különíteni a juxta-apikális területeket a canalis mandibulae csontos falától [8]. Egy másik tanulmányukban pedig rávilágítottak, hogy a JAR nemcsak a canalis mandibulae-val mutathat kontaktust, hanem gyakran hatással van a mandibulatest kortikálisának állományára is, annak elvékonyodását okozva [7]. A lingvális kortikális elvékonyodása vagy fenesztrációja pedig a bölcsességfog gyökereinek a sublingvális térbe történő luxációjának esélyét is növelheti [19], mely szövdmény megoldási nehézségeinek kiterjedt a szakirodalma.

A JAR szignifikánsan gyakrabban látható a bölcsességfoghoz képest lingvális lefutást mutató canalis pozícióknál [11]. Korábban több tanulmány is leírta a bölcsességfoghoz képest lingvális canalislefutás fontos szerepét az IAN-sérülés etiológiájában [2, 3, 24]. *Nascimento és mtsai* véleménye szerint egy lehetséges ok a fokozott idegsérülési rizikóra a JAR és a canalis direkt kapcsolata, melyet 40,4%-ban észleltek [11]. Bizonyított tény, hogy a gyökér közvetlen kontaktusa a canalis mandibulae-val nagyban növeli az idegsérülés esélyét, azonban az még nem tisztázott, hogy a JAR-ral is van-e ilyen kapcsolat, és ha igen, milyen módon hoz létre hasonló hatást [6, 14]. Az viszont belátható, hogy a JAR a canalis közvetlen közelében egy kevésbé kompakt és sérülékenyebb területet jelent, mely hajlamosíthat idegsérülésre [11]. Előfordulhat, hogy a csontelvételhez használt fúró erre a területre érve az ellenállás csökkenésével, megszüntével szinte „beleesik” ebbe a sérülékeny területbe. Emelő használata során a gyengébb megtámasztás miatt pedig a sérülékenyebb csont és a canalis fala is beroppanhat, az ér-idegképletet károsítva.

Gilvetti és mtsai azt vizsgálták, hogy bölcsességfog eltávolítása során a JAR jelenléte valóban rizikótényezőnek minősül-e az IAN-sérülés szempontjából. 50 olyan bölcsességfogot távolítottak el, ahol panorámaröntgenfelvételen JAR ábrázolódott. Egy esetben sem alakult ki átmeneti vagy pedig tartós neuroszensoros zavar. Véleményük szerint a JAR nem önálló rizikófaktora az idegsérülésnek [4].

Megbeszélés

Jelen közlemény az újabban vizsgált és több szerző szerint is az IAN-sérülés szempontjából fokozott kockázatot jelentő radiológiai jel, a JAR nemzetközi szakirodalmának első magyar nyelvű áttekintését célozza.

A JAR radiológiai jellemzői

(n. a.: nincs adat, J1: az elvékonyodott kortikális vastagsága a maximális vastagság kétharmada,
J2: az elvékonyodott kortikális vastagsága a maximális vastagság fele,
J3: az elvékonyodott kortikális vastagsága a maximális vastagság harmada [27])

		Kapila (2014) [8]	Kapila (2014) [27]	Nascimento (2017) [11]	Nascimento (2018) [12]	Nascimento (2018) [13]	Gilvetti (2019) [14]	Yalcin (2020) [29]
n		27	42	47	71	130	50	76
A JAR pozíciója a foghoz viszonyítva	Meziális	n. a.	n. a.	8,5%	85%	n. a.	n. a.	43%
	Disztális	n. a.	n. a.	66%		n. a.	n. a.	28%
	Bukkális	n. a.	n. a.	12,8%	5%	n. a.	n. a.	11%
	Lingvális	n. a.	n. a.	6,4%		n. a.	n. a.	3%
	Apikális	n. a.	n. a.	4,3%	7%	n. a.	n. a.	12%
	Interradikuláris	n. a.	n. a.	1%	3%	n. a.	n. a.	4%
A JAR viszonya a canalis mandibulae-val	Kontakt kortikális megszakadással	n. a.	29%	40,4%	n. a.	n. a.	n. a.	24%
	Kontakt kortikális megszakadás nélkül	n. a.	71%	53,2%	n. a.	n. a.	n. a.	76%
	Távoli	n. a.		6,4%	n. a.	n. a.	n. a.	
A JAR pozíciója a canalis mandibulae-hoz viszonyítva	Bukkális	30%	n. a.	n. a.	n. a.	n. a.	n. a.	13%
	Lingvális	15%	n. a.	n. a.	n. a.	n. a.	n. a.	28%
	Szuperior	19%	n. a.	n. a.	n. a.	n. a.	n. a.	59%
	Inferior	15%	n. a.	n. a.	n. a.	n. a.	n. a.	0%
	Centrális (a fog és a canalis között)	11%	n. a.	n. a.	n. a.	n. a.	n. a.	0%
A JAR viszonya a kortikális lemezekhez	Elvékonyodás nélkül	30%	n. a.	53,2%	41%	n. a.	n. a.	33%
	Elvékonyodással	70%	n. a.	46,8%	59%	n. a.	n. a.	67%
Bukkális kortikális elvékonyodás	J1	4%	n. a.	42,9%	54%	n. a.	n. a.	36%
	J2	33%	n. a.	21,4%	25%	n. a.	n. a.	18%
	J3	63%	n. a.	35,7%	21%	n. a.	n. a.	46%
	Perforáció	0%	n. a.	0%	0%	n. a.	n. a.	0%
Lingvális kortikális elvékonyodás	J1	4%	n. a.	37,5%	61%	n. a.	n. a.	40%
	J2	33%	n. a.	25%	28%	n. a.	n. a.	35%
	J3	63%	n. a.	24%	11%	n. a.	n. a.	25%
	Perforáció	0%	n. a.	12,5%	0%	n. a.	n. a.	0%
A bölcsességfog angulációja	Mezioanguláris	n. a.	52%	n. a.	n. a.	29,2%	18%	32%
	Vertikális	n. a.	12%	n. a.	n. a.	62,3%	58%	55%
	Disztoanguláris	n. a.	0%	n. a.	n. a.	0,8%	12%	3%
	Horizontális	n. a.	36%	n. a.	n. a.	7,7%	10%	11%
	Transzverzális	n. a.	0%	n. a.	n. a.	0%	2%	0%
A bölcsességfog előtörési státusza	Előtört	n. a.	n. a.	n. a.	n. a.	22,3%	n. a.	n. a.
	Részlegesen impaktált	n. a.	n. a.	n. a.	n. a.	67,7%	n. a.	n. a.
	Teljesen impaktált	n. a.	n. a.	n. a.	n. a.	22,3%	n. a.	n. a.
Gyökérfejlődés	Nyitott apex	n. a.	n. a.	n. a.	n. a.	3,8%	n. a.	16%
	Zárt apex	n. a.	n. a.	n. a.	n. a.	96,2%	n. a.	84%
A JAR mérete	Kicsi (< 4 mm)	n. a.	n. a.	n. a.	35%	n. a.	n. a.	62%
	Közepes (> 4 mm és < 6 mm)	n. a.	n. a.	n. a.	38%	n. a.	n. a.	28%
	Nagy (> 6 mm)	n. a.	n. a.	n. a.	27%	n. a.	n. a.	11%
Az IAN közelségére utaló radiológiai jelek	Van	n. a.	n. a.	n. a.	n. a.	33,8%	n. a.	n. a.
	Nincs	n. a.	n. a.	n. a.	n. a.	66,2%	n. a.	n. a.

Ismereteinket összegezve elmondható, hogy a JAR egy olyan radiológiai jel, mely jól körülhatárolt radiolucens területként jelenik meg az alsó bölcsességfogak apikális és laterális felszínén. Gyakori, kb. 33%-ban fordul elő, és leginkább fiatal nőknél jellemző. A radiolucencia a canalis mandibulae-tól általában elhatárolható, és a leginkább valószínű, hogy a fokozottan elkülönülő csonttrabekulák egymásra vetülése eredményezi létrejöttét.

Habár egyes szerzők leírták a JAR jelenlétével kapcsolatba hozható fokozott IAN-sérülési hajlamot [15, 6], az ezen összefüggést célzottan vizsgáló tanulmány cáfolta a JAR önálló rizikófaktor szerepét az IAN idegsérülések létrejöttében [4].

Tehát a szakirodalom alapján a JAR az IAN-sérülés szempontjából feltehetően kevésbé jelentős kockázati jel, ismerete a gyakorló fogorvos, szájszész számára mégis jelentőséggel bír. Fontos differenciáldiagnosztikai problémákat vehet fel, elkülönítendő más, a mandibulában megjelenő radiolucens képletektől. Ezenfelül, a canalis mandibulae-val való egymásra vetülése miatt a klasszikus specifikus IAN rizikójelek elemzését nehezítheti, illetve műtétechnikai módosítást vagy akár háromdimenziós képalkotó bevetését is indikálhatja.

Köszönetnyilvánítás: Sz. J. köszöni a PTE ÁOK Dr. Szolcsányi János Kutatási Alap pályázat [2020/16] támogatását.

Irodalom

- CHRCANOVIC BR, REIS BM, FREIRE-MAIA B: Paradental (mandibular inflammatory buccal) cyst. *Head Neck Pathol* 2011; 5: 159–164. <https://doi.org/10.1007/s12105-010-0233-z>
- GHAEMINIA H, GERLACH NL, HOPPENREIJS TJ, KICKEN M, DINGS JP, BORSTLAP WA, et al: Clinical relevance of cone beam computed tomography in mandibular third molar removal: A multicentre, randomised, controlled trial. *J Craniomaxillofac Surg* 2015; 43: 2158–2167. <https://doi.org/10.1016/j.joms.2015.10.009>
- GHAEMINIA H, MEIJER GJ, SOEHARDI A, BORSTLAP WA, MULDER J, BERGÉ SJ: Position of the impacted third molar in relation to the mandibular canal. Diagnostic accuracy of cone beam computed tomography compared with panoramic radiography. *Int J Oral Maxillofac Surg* 2009; 38: 964–971. <https://doi.org/10.1016/j.ijom.2009.06.007>
- GILVETTI C, HARIA S, GULATI A: Is juxta-apical radiolucency a reliable risk factor for injury to the inferior alveolar nerve during removal of lower third molars? *Br J Oral Maxillofac Surg* 2019; 57: 430–434. <https://doi.org/10.1016/j.bjoms.2018.11.022>
- GUERRERO ME, BOTETANO R, BELTRAN J, HORNER K, JACOBS R: Can preoperative imaging help to predict postoperative outcome after wisdom tooth removal? A randomized controlled trial using panoramic radiography versus cone-beam CT. *Clin Oral Investig* 2014; 18: 335–342. <https://doi.org/10.1007/s00784-013-0971-x>
- HATANO Y, KURITA K, KUROIWA Y, YUASA H, ARIJI E: Clinical evaluations of coronectomy (intentional partial odontectomy) for mandibular third molars using dental computed tomography: a case-control study. *J Oral Maxillofac Surg* 2009; 67: 1806–1814. <https://doi.org/10.1016/j.joms.2009.04.018>
- KAPILA R, HARADA N, ARAKI K, SANO T, GOTO TK: Evaluation of juxta-apical radiolucency in cone beam CT images. *Dentomaxillofac Radiol* 2014; 43: 640–644. <https://doi.org/10.1259/dmfr.20130402>
- KAPILA R, HARADA N, ARAKI K, SANO T, GOTO TK: Relationships between third-molar juxta-apical radiolucencies and mandibular canals in panoramic and cone beam computed tomography images. *Oral Surg Oral Med Oral Pathol Oral Radiol* 2014; 117: 640–644. <https://doi.org/10.1016/j.o000.2014.02.002>
- KAPOSVÁRI I, KÖRMÖCZI K, HORVÁTH F, BUGLYÓ A, TURAI AR, JOÓB-FANCALY Á: Az alsó bölcsességfogak műtéti eltávolítását követő késői posztoperatív gyulladás (delayed-onset infection) vizsgálata. *Orv Hetil* 2018; 159: 1278–1283. <https://doi.org/10.1556/650.2018.31134>
- MÁRTHA IK, BICA C, KÉSZ B, KERÉKES MÁTHÉ B: A canalis mandibulae lefutásának vizsgálata különböző vertikális arctípusokban. *Orv Hetil* 2017; 158: 1841–1847. <https://doi.org/10.1556/650.2017.30864>
- NASCIMENTO EHL, OENNING ACC, NADAES MR, AMBROSANO GMB, HAITER-NETO F, FREITAS DQ: Juxta-apical radiolucency: relation to the mandibular canal and cortical plates based on cone beam CT imaging. *Oral Surg Oral Med Oral Pathol Oral Radiol* 2017; 123: 401–407. <https://doi.org/10.1016/j.o000.2016.12.001>
- NASCIMENTO EHL, OENNING ACC, FREIRE BB, GAËTA-ARAÚJO H, HAITER-NETO F, FREITAS DQ: Comparison of panoramic radiography and cone beam CT in the assessment of juxta-apical radiolucency. *Dentomaxillofac Radiol* 2018; 47: 20170198. <https://doi.org/10.1259/dmfr.20170198>
- NASCIMENTO EHL, OENNING ACC, NADAES MR, AMBROSANO GMB, HAITER-NETO F, FREITAS DQ: Juxta-Apical Radiolucency: Prevalence, Characterization, and Association With the Third Molar Status. *J Oral Maxillofac Surg* 2018; 76: 716–724. <https://doi.org/10.1016/j.joms.2017.11.023>
- NEVES FS, DE ALMEIDA SM, BÓSCOLO FN, HAITER-NETO F, ALVES MC, CRUSÓÉ-REBELLO I, et al: Risk assessment of inferior alveolar neurovascular bundle by multidetector computed tomography in extractions of third molars. *Surg Radiol Anat* 2012; 34: 619–624. <https://doi.org/10.1007/s00276-012-0961-8>
- RENTON T, HANKINS M, SPROATE C, MCGURK M: A randomised controlled clinical trial to compare the incidence of injury to the inferior alveolar nerve as a result of coronectomy and removal of mandibular third molars. *Br J Oral Maxillofac Surg* 2005; 43: 7–12. <https://doi.org/10.1016/j.bjoms.2004.09.002>
- RENTON T: Prevention of iatrogenic inferior alveolar nerve injuries in relation to dental procedures. *Dent Update* 2010; 37: 350–363. <https://doi.org/10.12968/denu.2010.37.6.350>
- ROOD JP, SHEHAB BA: The radiological prediction of inferior alveolar nerve injury during third molar surgery. *Br J Oral Maxillofac Surg* 1990; 28: 20–25. [https://doi.org/10.1016/0266-4356\(90\)90005-6](https://doi.org/10.1016/0266-4356(90)90005-6)
- SOÓS B, JANOVICS K, TÓTH Á, SZALMA J: A bölcsességfog és az occlusio szerepének vizsgálata a mandibulaangulus és -condylus töréseiben. *Orv Hetil* 2020; 161: 1166–1174. <https://doi.org/10.1556/650.2020.31791>
- SZALMA J, BATA Z, LEMPEL E, JEGES S, OLASZ L: Quantitative pixel grey measurement of the “high-risk” sign, darkening of third molar roots: a pilot study. *Dentomaxillofac Radiol* 2013; 42: 20130160. <https://doi.org/10.1259/dmfr.20130160>
- SZALMA J, LEMPEL E, CSUTA T, BARTFAI D, JEGES S, OLASZ L: A panorámaröntgen szerepe a nervus alveolaris inferior sérülések várható kockázatában alsó bölcsességfogak eltávolítása előtt. A gyökérgörbület és a gyökércsúcs-canalis mandibulae átfedésének hatása a rizikóbecslésre. *Fogorvosi Szemle* 2010; 103: 43–48.
- SZALMA J, LEMPEL E, CSUTA T, VAJTA L, JEGES S, OLASZ L: A jellegzetes panorámaröntgen-jelek szerepe a nervus

alveolaris inferior sérülések várható megítélésében alsó bölcsességfogak eltávolításakor.

Fogorvosi Szemle 2011; 104: 27–32.

22. SZALMA J, LEMPEL E, JEGES S, OLASZ L: Darkening of third molar roots: panoramic radiographic associations with inferior alveolar nerve exposure. *J Oral Maxillofac Surg* 2011; 69: 1544–1549. <https://doi.org/10.1016/j.joms.2010.09.009>
23. SZALMA J, LEMPEL E, JEGES S, SZABÓ G, OLASZ L: The prognostic value of panoramic radiography of inferior alveolar nerve damage after mandibular third molar removal: retrospective study of 400 cases. *Oral Surg Oral Med Oral Pathol Oral Radiol Endod* 2010; 109: 294–302. <https://doi.org/10.1016/j.tripleo.2009.09.023>
24. SZALMA J, LEMPEL E: A nervus alveolaris inferior védelmében: alsó bölcsességfogak coronectomiája. Irodalmi áttekintés. *Orv Hetil* 2017; 158: 1787–1793. <https://doi.org/10.1556/650.2017.30913>
25. SZALMA J, VAJTA L, LEMPEL E, JEGES S, OLASZ L: Darkening of third molar roots on panoramic radiographs: is it really predominantly thinning of the lingual cortex? *Int J Oral Maxillofac Surg* 2013; 42: 483–488. <https://doi.org/10.1016/j.ijom.2012.06.018>
26. SZALMA J, VAJTA L, LOVÁSZ BV, KISS C, SOÓS B, LEMPEL E: Identification of specific panoramic high-risk signs in impacted third molar cases in which cone beam computed tomography changes the treatment decision. *J Oral Maxillofac Surg* 2020; 78: 1061–1070. <https://doi.org/10.1016/j.joms.2020.03.012>
27. TROELTZSCH M, ODUNCU F, MAYR D, EHRENFELD M, PAUTKE C, OTTO S: Root resorption caused by jaw infiltration of multiple myeloma: report of a case and literature review. *J Endod* 2014; 40: 1260–1264. <https://doi.org/10.1016/j.joen.2013.12.030>
28. UMAR G, BRYANT C, OBISESAN O, ROOD JP: Correlation of the radiological predictive factors of inferior alveolar nerve injury with cone beam computed tomography findings. *Oral Surg* 2009; 3: 72–82. <https://doi.org/10.1111/j.1752-248X.2010.01088.x>
29. YALCIN ED, ARTAS A: Juxta-apical radiolucency and relations with surrounding structures on cone-beam computed tomography. *Br J Oral Maxillofac Surg* 2020; 58: 309–313. <https://doi.org/10.1016/j.bjoms.2019.12.004>

JANOVICS K, SOÓS B, LEMPEL E, BÁN Á, SZALMA J

Juxta-apical radiolucency of lower third molars

Review

Juxta-apical radiolucency (JAR) is a radiographic finding, which appears as a well circumscribed radiolucent area lateral to the root rather than at the apex of the mandibular third molars. Some authors suggested the presence of JAR being associated with the elevated risk of inferior alveolar nerve injury during wisdom tooth removal, while other studies failed to prove any correlations. The aim of the present study was to review the international literature and to describe the concept of JAR for the Hungarian scientific literature. JAR is a common finding it is found in 33% of third molars. Based on literature data it seems that the image of the JAR is created by the superimposition of cancellous bony architecture, and JAR per se is not a sign of increased risk for inferior alveolar nerve injury. However, knowledge of JAR is important for the practicing dentists and oral surgeons both from a diagnostic and surgical point of view. Assessing the indication of wisdom teeth removal or during dental foci examination a differential diagnostic problem may arise in connection with the JAR. JAR may be an important factor when estimating the risk for inferior alveolar nerve injury since it may increase the risk on its own and even make it more difficult to assess other risk factors.

Keywords: inferior alveolar nerve injury, specific high-risk signs, impacted third molar, paraesthesia