

Semmelweis Egyetem Parodontológiai Klinika, Budapest

Generalizált agresszív parodontitis kombinált konzervatív-sebészi kezelése *Esetismertetés*

DR. LUKÁCS LÁSZLÓ, DR. GERA ISTVÁN

Az agresszív parodontitis (AP) a krónikus parodontitistól jól elkülöníthető klinikai forma. A lokalizált agresszív parodontitis oka olyan specifikus bakteriális infekció, amelyben az *A. actinomycetemcomitans* az elsődleges etiológiai tényező. Egyesekben a folyamat spontán megállhat, másokban progrediál, néha idővel generalizált formába mehet át. A generalizált agresszív parodontitisben az AA mellett kevert Gram-negatív anaerob bakteriális infekció mutatható ki. Jellemzője a lokális supragingivális biofilm mennyiségével nem magyarázható jelentős, nagy kiterjedésű főleg verticalis jellegű csontpusztulás, és tapadásvesztés. Kezelése csak kombinált konzervatív és sebészi eszközökkel vezet eredményre. Az aktív folyamat kontrollja után a korrekciós kezelés, többnyire irányított szövetregenerációs sebészi technikák alkalmazása mellett igen jelentős időt és energiát vesz igénybe. A legkritikusabb azonban a betegség kiújulásának megakadályozása, a hatásos szupportív terápiás protokoll betartása. A bemutatott eset demonstrálja, hogy egy generalizált agresszív parodontitisben szenvedő 32 éves nő teljes aktív kezelése és rehabilitálása milyen jelentős, több évet átívelő program. A jól kooperáló beteg esetében azonban a kezelés kiszámítható tartós eredményt ad, és hosszú időre megőrizhető a kezdetben kérdéses prognózisú, jelentős parodontális tapadásvesztéséget szenvedett fogak.

Kulcsszavak: Agresszív parodontitis, konzervatív kezelés, regeneratív terápia, zománc mátrix protein

A bemutatott eset Dr. Lukács László parodontológiai szakvizsgájának egyik esete

Bevezetés

Az agresszív parodontitis (AP) viszonylag ritka betegség, a felnőtt lakosság csupán 1-2 százalékát érinti [9], azonban klinikailag igen jelentős, mert ellátásuk komplex, és elsősorban a parodontológus szakorvosi ellátást igényel. A betegségekre jellemző klinikai kép, hogy jelentős tapadásvesztés és csontpusztulás alakul ki viszonylag rövid időn belül, és a szövetpusztulás mértéke soha nincs összhangban a supragingivális biofilm és fogkő mennyiségével. Bár nagyon gyakran egyébként teljesen egészséges egyéneknél fejlődik ki, azonban sokszor familiárisan halmozottan fordul elő [7], és társulhat örökletes vagy szerzett immunhiányos állapotokkal is. A bakteriális tasakban az *Aggregatibacter actinomycetemcomitans*, régi nevén *Actinobacillus actinomycetemcomitans* (AA) kiugróan magas százalékos arányban van jelen, és a betegek közel 70%-ban kimutatható bizonyos fehérvérsejtfunkció-zavar, amely azonban nem olyan súlyos, hogy általános szervezeti manifesztációkhoz vezethetne [18]. Korábban a betegséget juvenilis parodontitis illetve felnőttkori rapidan progrediáló parodontitis névvel illetve a hivatalos terminológia, az 1999-es American Academy of Perio-

dontology (AAP) klasszifikációja alapján ma összefoglaló névvel bármely életkorban előforduló, jelentős csontpusztulással járó parodontális gyulladást agresszív parodontitisnek nevezzük [1, 2]. A betegség kiterjedése alapján beszélhetünk csak egy-egy fogra korlátozódó lokalizált agresszív és nagyobb kiterjedésű, *generalizált agresszív* formáról [17]. A *Lokalizált Agresszív Parodontitis (LAP)* közelíti meg legjobban a klasszikus Koch-féle posztulátumokat, mivel itt többnyire jól meghatározható egyetlen baktériumtörzs, az *A. actinomycetemcomitans* fertőzi meg az első molárisok és a középső metszők körüli ínybarázdát [15]. Jellegzetes módon a metsző és első moláris fogak mellett alakul ki jelentős tapadásvesztés, verticalis csontpusztulás kíséretében [5]. A beteg aktív tasakjaiban igen magas számban és arányban fordul elő az *A. actinomycetemcomitans*, ezzel szemben ugyanakkor a betegnek ép sulcusából egyáltalán nem vagy csak igen kis számban tenyészthető ki a kórokozó. *A. actinomycetemcomitans* törzseket LAP-es betegek 97%-ának tasakjából sikerült kitenyészteni, szemben a krónikus parodontitises esetekkel, ahol ez a szám csupán 21%. [15]. Az *A. actinomycetemcomitans* incidenciája sokkal magasabb fiatal korban, mint idősebb korban.

Érkezett: 2010. március 23.

Elfogadva: 2010. április 19.

Ennek megfelelően a fiatal korban kifejlődő betegség sokkal destruktívabb, mint az idősebb korban kezdődő forma. A kórokozó elleni védelemben elsősorban a polimorfonukleáris leukocitáké (PMN) a fő szerepet. A LAP-ben szenvedők 75%-ban azonban valamilyen PMN leukocita funkciózavar mutatható ki [18].

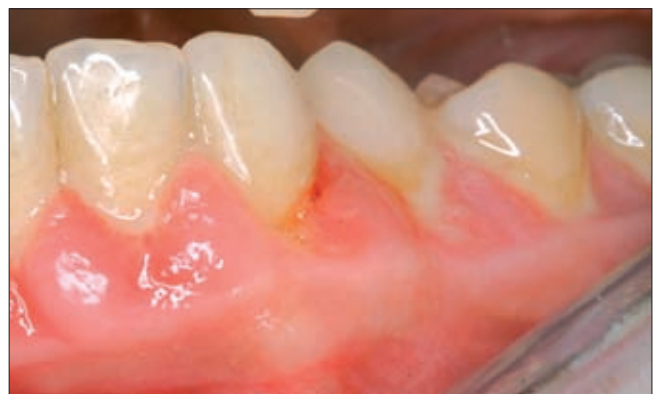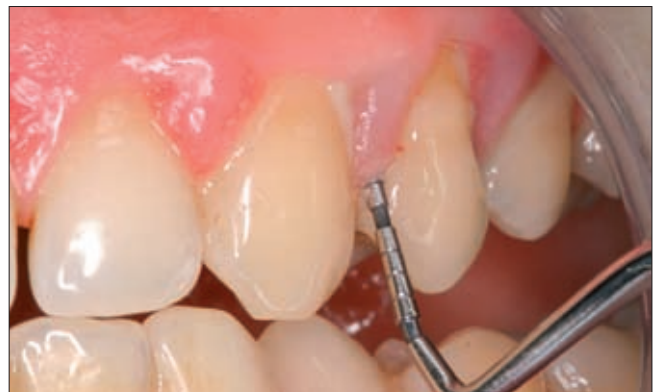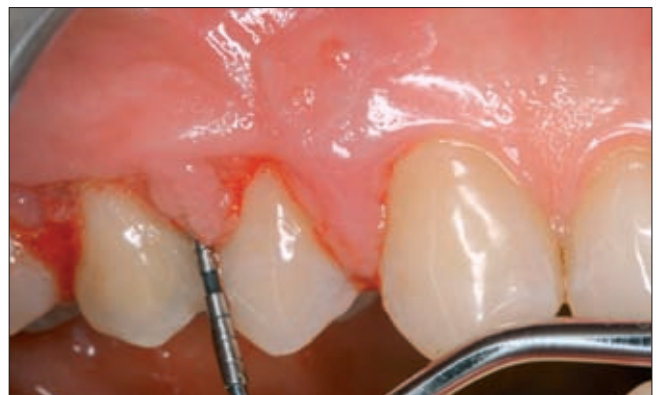
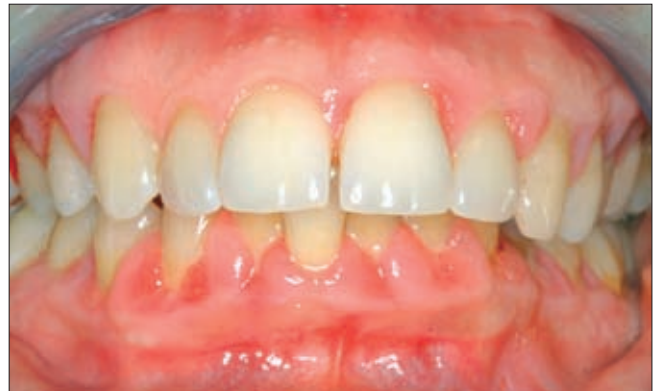Tekintettel a valódi bakteriális invázióra, valamint arra, hogy a baktérium elsősorban nem a fogfelszínhez tapadó subgingivális dentális plakkk része, hanem a lágy szövetekkel asszociálódik, a hagyományos subgingivális mechanikai tisztítás nem vezet mindig eredményre. Igazán megbízható eredmény csak a kombinált sebészi-antibiotikus kezeléstől várható [6]. Az AP kezelési terve komplex, és nem épülhet olyan egységes protokollra, mint a krónikus parodontitis kezelése. Mivel a súlyos tapadásvesztés helyi tényezőkkel nem mindig hozható összefüggésbe, a hagyományos supra- és subgingivális mechanikai depurálás eredménye is elmarad a krónikus parodontitis esetében tapasztalható gyors és pozitív változásoktól. Az AP kezelési stratégiájának lényege, hogy a specifikus baktériumtörzsek által fertőzött, fogékony és csökkent ellenálló képességű egyénben tökéletesen elimináljuk a kórokozó baktériumot, megszüntessük az aktív gyulladást és megállítsuk a tapadásvesztés progresszióját [12]. Ez természetesen nem azt jelenti, hogy a kezelést nem kell a szájhigiéné javításával kezdeni, de lényegesen általánosabb antibakteriális terápiát kell indikálnunk, mint krónikus parodontitis esetében. A további kezelés menete attól függ, hogy a gingivális/parodontális szövetek hogyan reagáltak a subgingivális patogén baktériumflóra eliminálására tett kísérleteinkre. Amennyiben a betegség inaktíválódott, hosszabb/rövidebb megfigyelési periódus után megtervezhető a parodontális sebészi beavatkozások menete. Sebészi tasakkezelésre csak akkor kerülhet sor, ha a hatékony lokális és szisztémás antibakteriális kezelés nyomán az akut tünetek lezajlottak, és a parodontium viszonylag gyulladástmentes, inaktív állapotba került. Az elpusztult szövetek regenerációjára és helyreállító sebészi lépésekre pedig a beteg parodontális állapotának teljes stabilizálódása után, hosszú megfigyelési szakot követően csak a nagyon jól együttműködő és az aktív kezelési fázisra jól reagáló betegnél kerülhet sor.

A bemutatásra kerülő eset kapcsán szerzők célja volt részletesen ismertetni az agresszív parodontitis kezelésének menetét és felhívni a figyelmet arra, hogy milyen kitartó és a páciens maximális együttműködését igényelő kezelés sorozat vezethet csak megbízható és fenntartható eredményre.

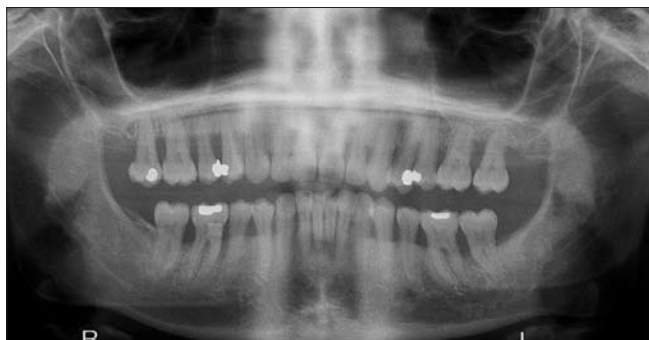Esetismertetés

A 32 éves hölgy páciens a Semmelweis Egyetem Konzerváló Fogászati Klinikáról utalták 2007. november 9-én a Parodontológiai Klinikánkra. A parodontális ta-

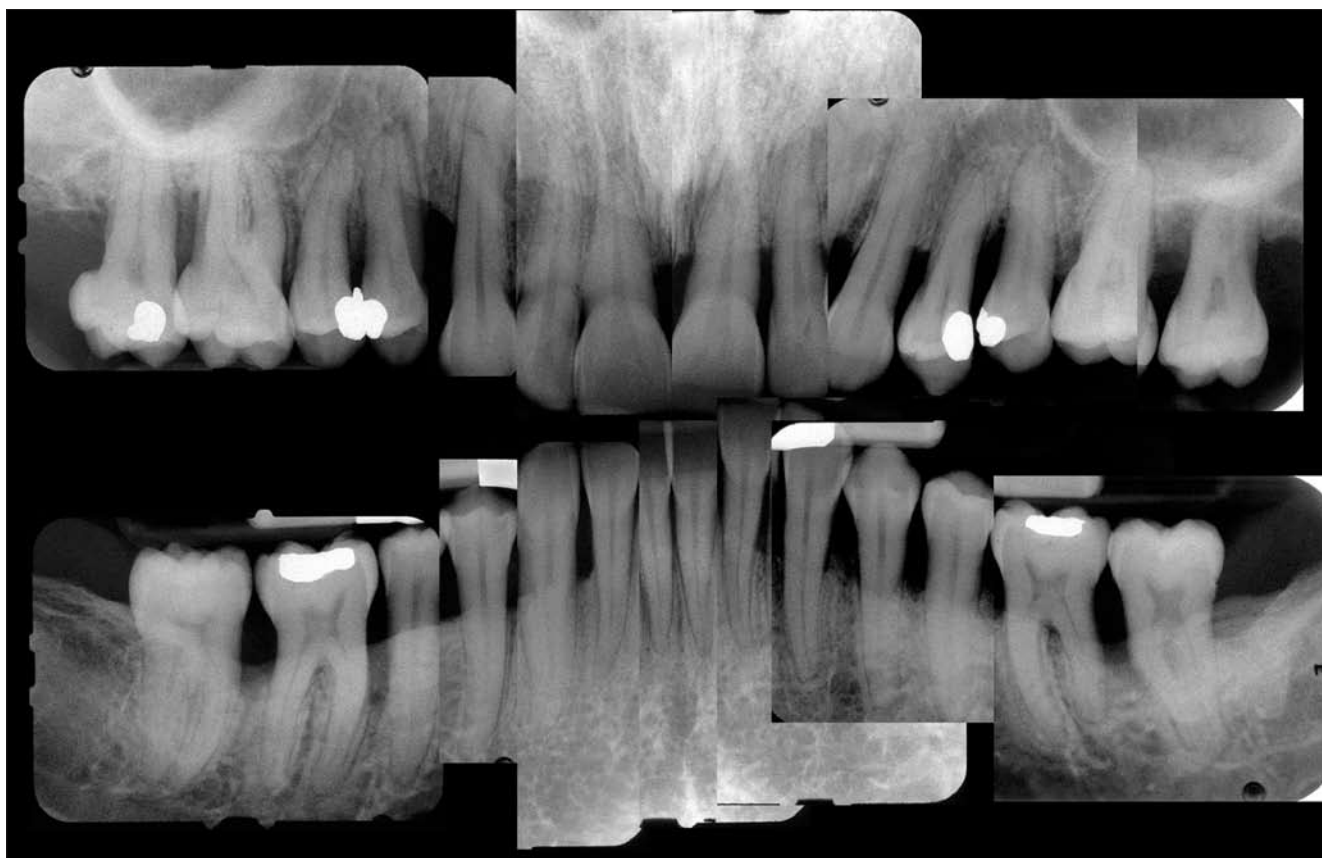
sakok purulens gyulladása miatt kérték a páciens kezelésbe vételét. A beteg általános anamnézisében epilepszia szerepelt, azonban gyógyszeres kezelésével



1a-d. ábra. A páciens kiindulási állapotára jellemző a gyulladt, duzzadt ínyszél, spontán ínyvérzés, mély parodontális tasakok, melyekből szondázáskor purulens váladék ürül.



évek óta rohamok nélkül él. Az epilepszia kezelésében hidantoin származék soha nem szerepelt. Egyéb, a kezelésünket befolyásoló általános szervezeti betegség nem állt fenn. A beteg nem dohányzik. A sztomato-onkológiai szűrővizsgálat során nem találtunk rákmegelőző állapotra utaló jelet, regionális nyirokcsomó-duzzanatot. A beteg általános fogazati státusa rendezett volt, nem volt ellátatlan carieses foga vagy hibás fogpótlása. A parodontális klinikai vizsgálat jellegzetes parodontális elváltozásokat tárt fel, gyulladt, duzzadt ínyszél,



2 a,b ábra. A panoráma és párhuzamos technikával készült röntgenfelvételek előrehaladott horizonto-vertikális csontpusztulás radiológiai képét mutatják

I. táblázat

Kiindulási parodontális státusz

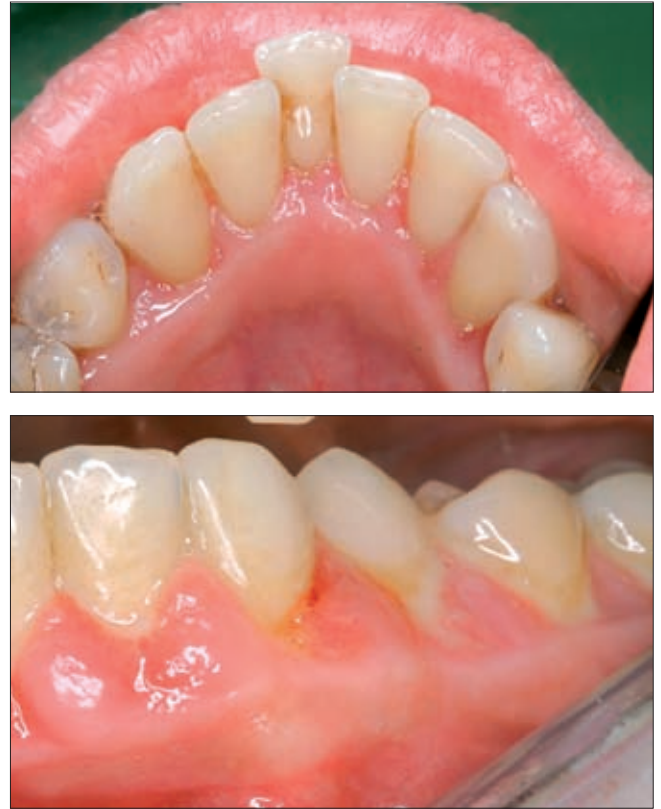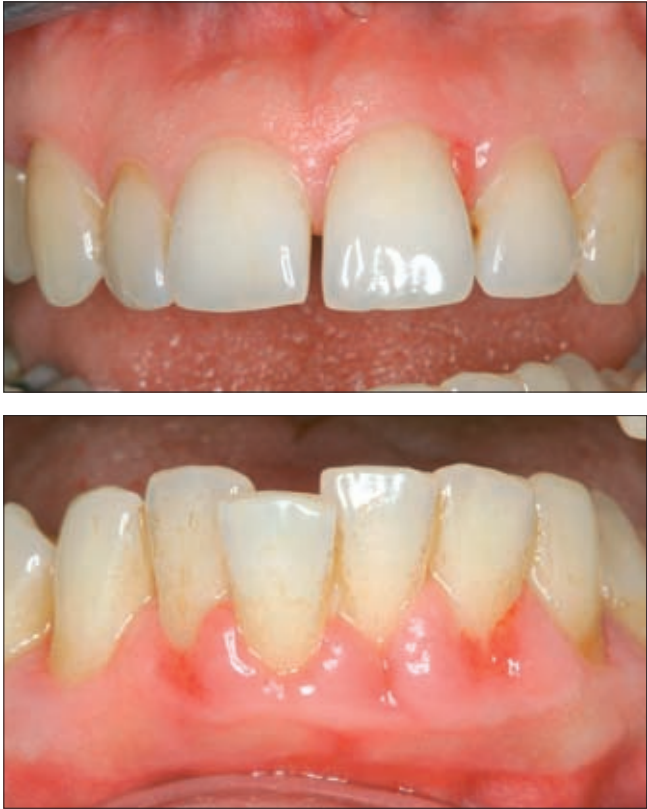		17	16	15	14	13	12	11	21	22	23	24	25	26	27
Bucc	PD	8 1 11	8 1 10	9 2 8	10 2 8	10 1 2	2 1 2	2 1 2	7 1 7	2 1 9	6 1 7	6 1 8	9 5 8	8 1 10	7 1 7
	GR	0 0 0	1 0 0	0 0 0	0 0 0	0 0 0	0 1 0	0 1 0	0 0 0	0 0 0	0 0 0	0 1 0	0 0 0	0 0 0	0 0 0
Pal	PD	6 7 7	6 1 5	4 4 7	7 5 8	8 6 3	2 1 2	1 1 2	6 3 4	2 5 6	6 2 7	6 1 8	8 6 5	7 1 7	7 5 7
	GR	0 0 0	0 0 1	0 0 0	0 0 0	0 0 0	0 0 0	0 0 0	0 0 0	0 0 0	0 0 0	0 0 0	0 0 0	0 0 0	0 0 0
Ling	PD	5 3 6	2 2 6	3 4 6	6 1 7	5 1 6	3 3 2	2 3 3	5 1 2	6 4 6	4 5 7	6 6 6	7 4 6	5 3 6	8 5 5
	GR	0 0 0	0 0 0	0 0 0	0 0 0	0 0 0	0 0 0	0 0 0	0 0 0	0 0 0	0 0 0	0 0 0	0 0 0	0 0 0	0 0 0
Bucc	PD	3 1 6	7 1 7	3 1 6	5 1 7	7 1 8	5 4 6	5 1 5	5 5 4	4 3 6	5 1 5	6 3 7	6 2 6	6 1 6	7 7 6
	GR	0 1 1	0 1 0	0 0 0	0 1 0	0 0 0	0 0 0	0 0 0	0 0 0	0 0 0	0 0 0	0 0 0	0 0 0	0 1 0	0 1 0
		4 4 7	4 4 6	4 4 5	4 4 4	4 4 3	4 4 2	4 4 1	3 1	3 3 2	3 3 3	3 3 4	3 3 5	3 3 6	3 3 7

PD tasakmélység, GR ínycresszió

spontán ínrvérzés és viszonylag jó supragingivális szájhygiénia kíséretében mély parodontális tasakok jelenléte jellemezte a képet (1. ábra). A radiológiai vizsgálat kiterjedt, majdnem minden fogat érintő előrehaladott horizonto-vertikális csontdefektusok képét mutatta (2. ábra). A parodontális felvételi státusz 4–11 mm ta-

sakmélységet és 2–4 mm ínrvecessiót rögzített (1. táblázat). A klinikai és radiológiai leletek alapján a felállított diagnózis: generalizált agresszív parodontitis.

A parodontális státuszfelvétel után a beteget tájékoztattuk állapotának súlyosságáról és a Lang és Tonetti által közölt [8], parodontális rizikóanalízist elvé-



3 a-d. ábra. A kezdeti konzervatív parodontális kezelések hatására a szájhygiénés és ínrvérzési index értékek javultak, a parodontális tasakok zsugorodása figyelhető meg

II. táblázat

Parodontális rizikóanalízis

	8	7	6	5	4	3	2	1	1	2	3	4	5	6	7
Reménytelen (Irrational to treat)															
Bizonytalan prognózisú (Doubtful)					+							+	+		+
Biztosan megtartható (Secure)		+	+	+		+	+	+	+	+	+			+	
Biztosan megtartható (Secure)		+	+	+	+	+	+	+	+	+	+	+	+		
Bizonytalan prognózisú (Doubtful)														+	+
Reménytelen (Irrational to treat)															
	8	7	6	5	4	3	2	1	1	2	3	4	5	6	7

Lang, N.P. & Tonetti, M.S. (2003). Periodontal risk assessment for patients is supportive periodontal therapy (SPT). *Oral Health and Preventive Dentistry* 1, 7–16

geztük, értékelve a fogak parodontális prognózisát (II. táblázat). Az elvégzett rizikó analízis alapján egyik fog sem bizonyult reménytelen prognózisúnak, és remény kínálkozott arra, hogy a beteg parodontális státusza kombinált konzervatív és sebészi módszerekkel stabilizálható.

A második ülésben mindkét fogívre terjedő gépi és kézi supragingivális depurálást végeztünk, a mély tasakokban lokális gyógyszeres tasakkezelést alkalmaztunk 0,2%-os chlorhexidin irrigációval. Az ezt követő hetekben hetente egy-egy kvadráns szubgingivális depurálását és kürettálását végeztük el helyi érzésteleni-

tésben. 2007. év végére páciensünk állapota jelentősen javult, a tasakok szuppurációja megszűnt, az ínyvérzési index jelentősen csökkent. A beteg együttműködése kiváló, otthoni szájhigiénias gyakorlata példás volt (3. ábra).

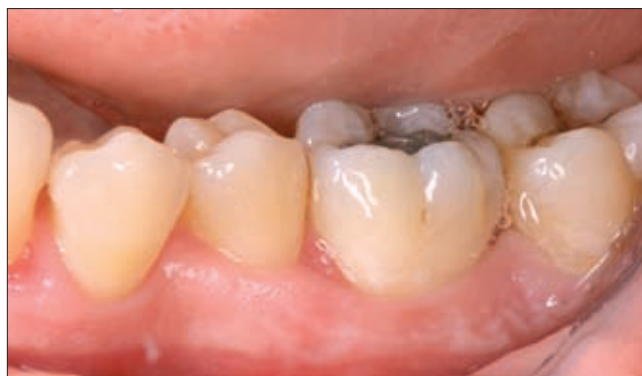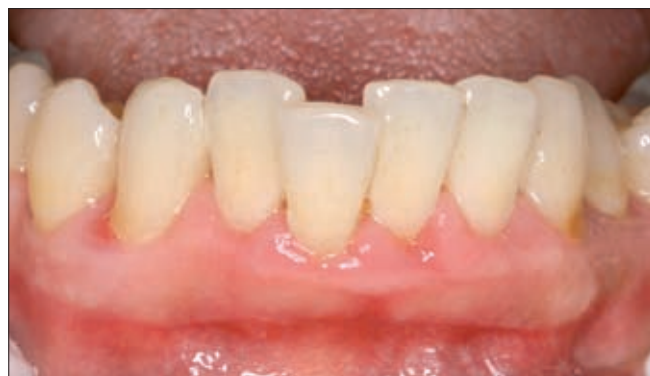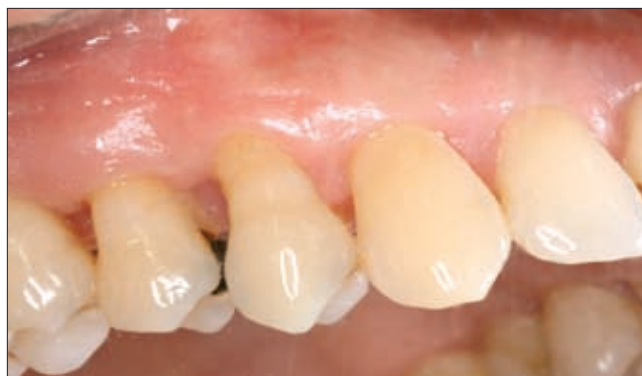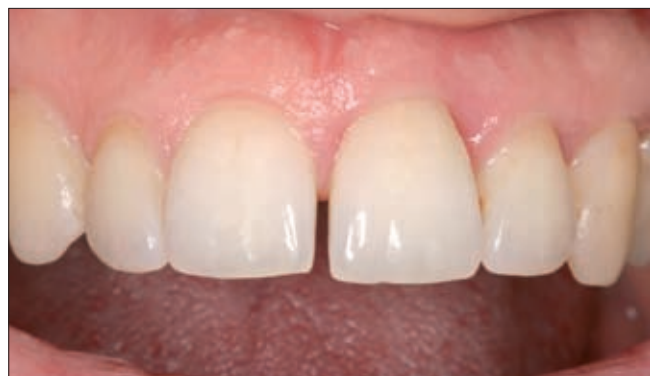2008 februárjában visszarendelve még nem voltunk elégedettek a konzervatív tasakkezelés eredményeivel, ezért kvadránsenként hetente ismételt szubgingivális parodontális kürettet végeztünk helyi érzéstelenítésben. A négyhetes kezeléssorozat végén újra értékeltük a parodontális paramétereket, a supragingivális szájhigiénit plakkfestéssel ellenőriztük (III. táb-

III. táblázat

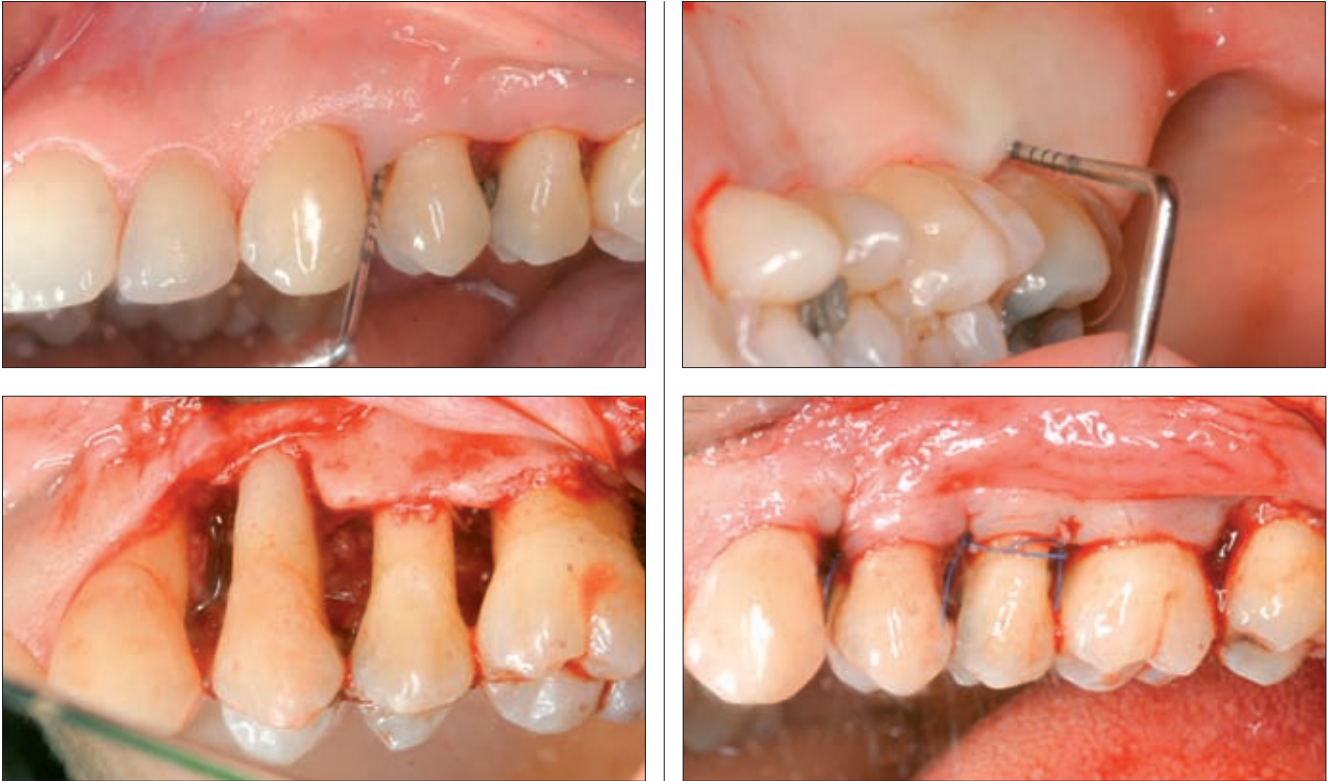Parodontális státusz 5 hónappal a kezelés elkezdése után

		17	16	15	14	13	12	11	21	22	23	24	25	26	27
Bucc	PD	5 5 2	6 2 2	3 1 3	5 2 6	7 2 2	1 1 2	2 1 2	7 1 6	3 1 5	5 1 2	4 1 3	3 1 3	4 2 6 1	4 6 1
	GR	0 1 1	1 2 1	1 1 1	1 2 0	0 1 0	0 1 0	0 0 0	0 0 0	0 0 0	1 0 0	0 2 2	1 1 1	1 2	1 1 0
Pal	PD	6 8 4	6 2 5	4 1 4	5 3 4	4 3 2	2 2 2	2 2 2	6 3 6	2 2 3	3 2 3	2 2 4	5 2 4	3 4 6	5 2 3
	GR	0 0 0	0 0 0	0 0 1	1 1 0	2 1 0	0 0 0	0 0 0	0 0 0	0 0 0	0 0 0	0 0 0	0 0 0	0 1 2	1 0 0
Lin	PD	3 2 8	8 1 8	7 2 5	2 2 4	4 1 3	2 1 5	4 1 3	3 1 2	2 3 3	2 2 3	4 2 4	2 2 5	2 2 6	7 3 7
	GR	0 0 0	0 0 0	0 0 0	0 0 0	0 0 0	0 0 0	0 0 0	0 0 0	0 0 0	0 0 0	0 0 0	0 0 0	0 0 0	0 0 0
Bucc	PD	1 1 6	6 1 6	3 2 3	3 2 2	4 4 3	2 2 5	2 2 4	3 3 4	4 2 6 0	3 1 3	3 2 4	4 1 4	3 2 8	8 1 7
	GR	0 1 0	0 1 1	0 0 0	0 0 0	0 0 0	0 0 0	0 0 0	0 0 0	0 0 0	0 0 0	0 0 0	0 0 0	0 0 0	0 0 0
		47	46	45	44	43	42	41	31	32	33	34	35	36	37

PD tasakmélység, GR ínyrecesszió



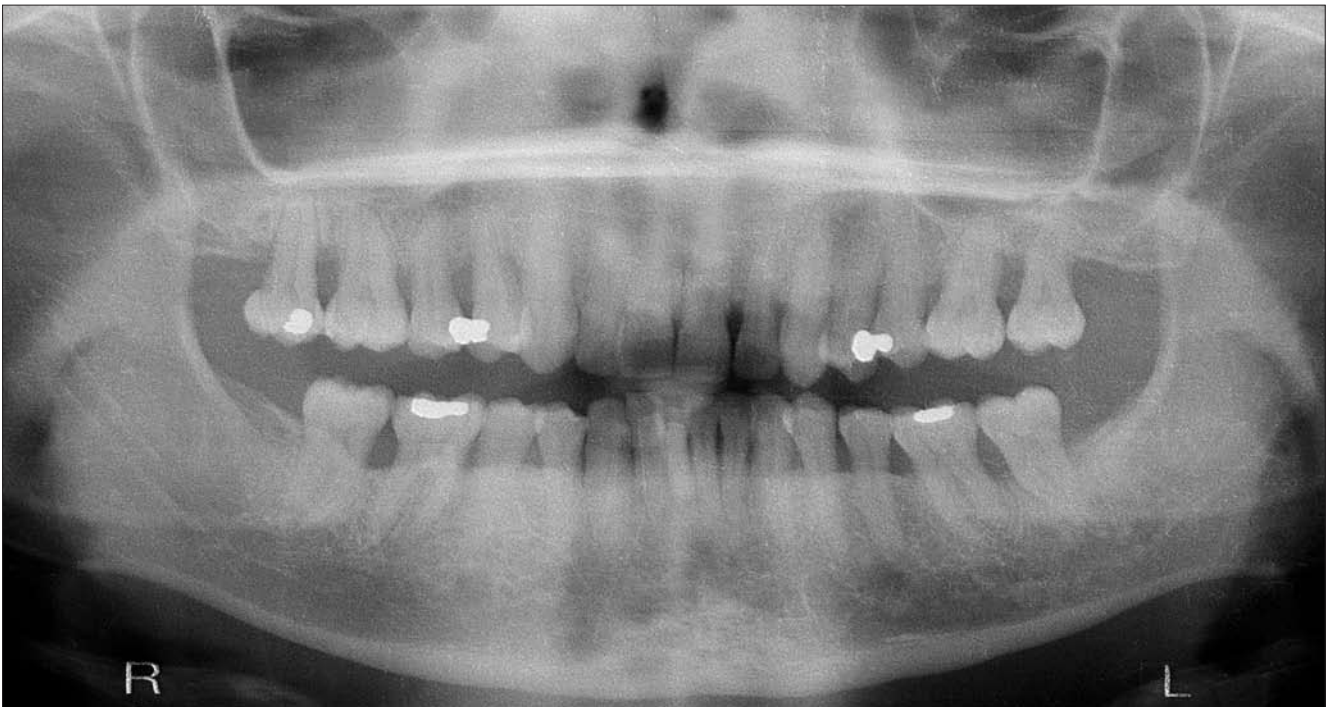
4 a-d. ábra. A nem kielégítő parodontális és ínyvérzési index értékek miatt ismételt szubgingivális depurálást és gyökérsimítást végeztünk, melynek eredményeként a tasakok további zsugorodását tapasztaltuk, az ínyvérzési és szájhigiénés index értékek 20% alá csökkentek



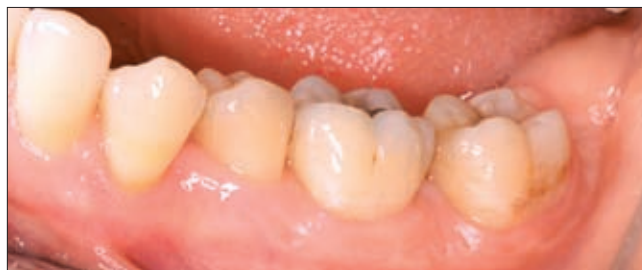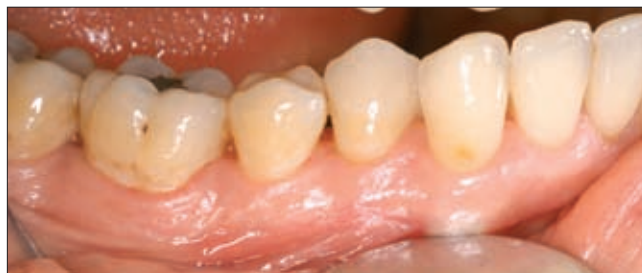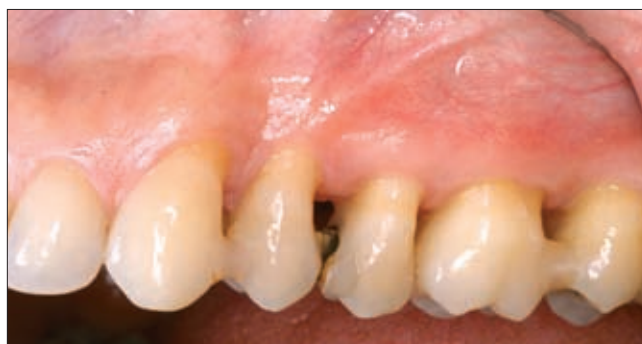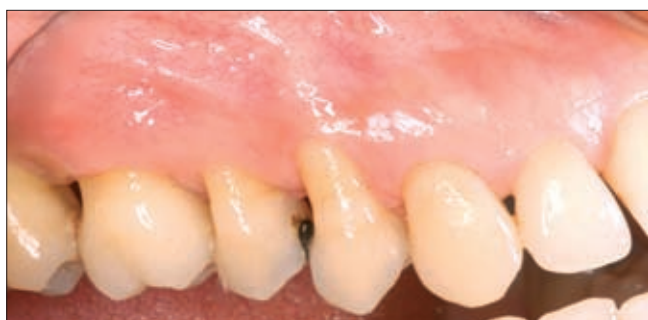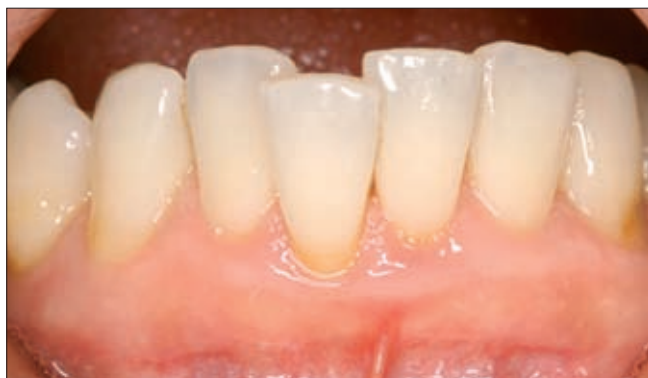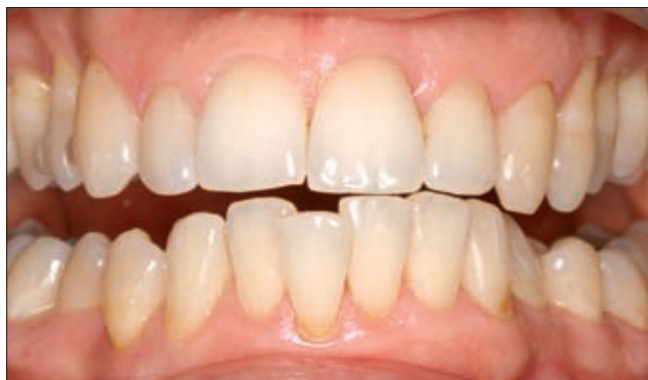5. ábra. Módosított Widman-lebenyes feltárásban végzett nyitott csonttasak kürett zománc mátrix derivatum (Emdogain), mint regeneratív anyag kombinálásával.

a-b: parodontális tasak és ínyrecesszió mérés előtt –

c: a műtéti terület a granulációs szövet eltávolítása után – d: sebzés után



6. ábra. Panorámafelvétel egy évvel az utolsó regeneratív sebészi beavatkozás után. A röntgenfelvételen megfigyelhető a csonttasakok telődése, a tapadási szint nivellálódása, a gyökérelágazódások javulása



7 a-f ábra.

Parodontális státus másfél évvel a műtétek után.

A páciens kiváló otthoni szájhigiénés gyakorlatának eredményeként a parodontális és szájhigiénés index értékek tartósan alacsony értéken maradtak, az ínyvérzés minden fogfelszínen megszűnt

lázat). Ezt követően betegünk kéthetente tért vissza professzionális szupragingivális szájhigiénés kezelésre. Mivel a bal oldali kvadránsok ínyvérzési indexértékei nem mutattak kellő mértékű javulást, ezért 2008. május–júniusban ebben a két kvadránsban újabb szubgignivális kürettálást végeztünk gyógyszeres tasakkezelés kíséretében (4. ábra).

2008. június 25. ellenőrző vizit során értük el, hogy az ínyvérzési indexe 20% alá csökkent és a szupragingivális plakk-értékek minimálisak voltak. Ekkor indikáltunk regeneratív műtétet, amelyre 2008. július 1-jén került sor. A jobb felső kvadránsban módosított Widman-lebenyes feltárásban nyitott csonttasak küretet hajtottunk végre és a gyökérfelületre a fogak etilendiamin-tetraacetat (EDTA) előkezelése után zománc mátrix proteint (Emdogain) vittünk fel. A lebenyt módosított horizontális matracöltésekkel zártuk (5. ábra). A műtét után eseménytelen sebgyógyulás következett be. A varratokat a műtét utáni 8. napon távolítottuk el. A páciens a műtét után 2 ezrelékes chlorhexidin oldattal öblített naponta két alkalommal 30-30 másodpercig. A műtétet követően betegünket kéthetente

rendeltük vissza professzionális fogtisztításra és ellenőrzésre.

A bal felső kvadránsban regeneratív műtétre október 2008. október 31-én került sor. A 23–27-ig terjedő lebenyes feltárást követően a csonttasak nyílt kürettálása után a korábbiakban leírt módon zománc mátrix proteint (Emdogain) fecskendeztünk a tasakokba, és a lebenyszéleket csomós öltésekkel zártuk. A varratszedésre a műtétet követő 8. napon került sor. A sebgyógyulás zavartalan volt. A páciens a posztoperatív szakban ismételt 2 ezrelékes chlorhexidin oldattal öblített naponta két alkalommal. Ezt követően a páciens havonta rendeltük vissza professzionális fogtisztításra.

A 2009 októberében elvégzett röntgenfelvétel szerint jelentős csontos telődés indult el (6. ábra). A következőkben betegünket három hónaponként rendeltük vissza kontrollra és professzionális szájhigiénés kezelésre. A beteg otthoni szájhigiénés gyakorlata nagyon jó volt, szupragingivális plakkja, fogköve alig volt, ínyvérzési indexe 0% volt (7. ábra). A 2009 októberében felvett parodontális paraméterek, szondázási mélység,

Parodontális státusz egy évvel a regeneratív sebészi fázis után

		17	16	15	14	13	12	11	21	22	23	24	25	26	27
Bucc	PD	432	423	213	313	313	212	212	213	414	414	413	313	323	424
	GR	222	221	231	131	210	000	000	001	100	011	042	132	132	131
Pal	PD	444	434	334	444	412	212	212	222	222	323	422	322	234	432
	GR	111	111	212	211	210	000	010	010	000	011	101	000	021	111
Lin	PD	223	222	224	323	312	222	212	212	212	222	332	223	224	222
	GR	000	100	100	000	111	111	111	111	010	111	011	111	111	000
Buc	PD	222	222	222	222	213	212	212	212	213	313	312	212	213	313
	GR	012	111	111	111	120	010	121	111	010	020	010	111	111	121
		47	46	45	44	43	42	41	31	32	33	34	35	36	37

PD tasakmélység GR ínrecesszió

ínrecesszió valamint bleeding on probing (BOP) teszt alapján állapota jelentősen javult (IV. táblázat). A kiinduláskor legsúlyosabb szondázási mélységet mutató 17, 16, 14, 13 fogak mellett a szondázási mélység 10–11 mm-ről 4 mm-re csökkent. Megfigyelhető az alsó őrlőfogak furkációjának záródása is. A fogak prognózisa jelentősen javult, parodontális állapota stabilizálódott és az indikált szupportív kezelés mellett várhatóan az aktív gyulladás nem tér vissza és tapadásvesztése megáll, ill. tovább javul.

Megbeszélés

Az agresszív parodontitis (AP) a krónikus parodontitistól jól elkülöníthető klinikai forma, kezelése komplex és időigényes. A generalizált agresszív parodontitisben az AA mellett kevert Gram-negatív anaerob bakteriális infekció mutatható ki [15]. Jellemzője a lokális szupragingivális biofilm mennyiségével nem magyarázható jelentős, nagykiterjedésű, főleg verticalis jellegű csontpusztulás és tapadásvesztés. Kezelése csak kombinált konzervatív és sebészi eszközökkel vezet eredményre. Minden regeneratív parodontális műtét célja az elpusztult parodontális rögzítő apparatus maradéktalan helyreállítása – új cement, gyökérhártya- és csontképződés kíséretében. Esetünkben a korrekciós fázisban a parodontális regeneráció serkentésére zománc mátrix proteinszármazékot (Emdogain) alkalmaztunk. A parodontális alap kutatás igazolta, hogy a zománc mátrix proteinszármazékok (EMD) fontos szerepet játszanak a parodontális gyógyulásban [11]. Az is bizonyítást nyert, hogy emberben az EMD jótékonyan befolyásolja a parodontális sebgyógyulást is [19]. A sebészi feltárásban alkalmazott EMD elősegíti a teljes értékű parodontális regenerációt. A mély parodontális csonttasakok esetében az EMD-mal kombinált módosított Widman-lebeny technika (MWL) szig-

nifikánsan jobb postoperatív klinikai paramétereket eredményeztetett, mint a MWL technika magában [4]. Az EMD-mal kombinált műtét tartósabb postoperatív eredményeket garantál, mint a koronárisan elcsúsztott lebenytechnika [14]. Az EMD mandibularis II. fokú furcation léziók esetében is fokozhatja a parodontális regenerációt, és a klinikai eredmények megegyeznek az irányított szövetregenerációs (GTR) műtét után kapott regenerációs paraméterekkel [10]. Esetünkben az irodalmi értékeknek megfelelő javulást tapasztalunk mind a verticalis csonttasakok, mind pedig a furcatio lézió esetében.

Az aktív folyamat kontrollja után a korrekciós kezelés, többnyire irányított szövetregenerációs sebészi technikák alkalmazása mellett igen jelentős időt és energiát vesz igénybe. A legkritikusabb azonban a betegség kiújulásának megakadályozása, a hatásos szupportív terápiás protokoll betartása.

Irodalom

1. ARMITAGE GC: Classifying periodontal diseases – a long standing dilemma. *Periodontol* 2000 2002; 30: 9–23
2. ARMITAGE GC: Development of a classification system for periodontal diseases and conditions. *Ann Periodontol* 1999; 4: 1–6.
3. COCHRAN D, KING GL, SCHOOLFIELD J, VELASQUEZ-PLATA D, MELLONIG JT, JONES A: Effect of enamel matrix proteins on periodontal regeneration as determined by histological analysis. *J. Periodontol* 2003; 74: 1043–1055.
4. FROUM SJ, WEINBERG MA, ROSENBERG E, TARNOW D: A comparative study utilizing open flap debridement with and without enamel matrix derivative in the treatment of periodontal intrabony defects: a 12-month re-entry study. *J Periodontol* 2001; 72: 25–34.
5. HORMAND J & FRANDSEN A: Juvenile periodontitis. Localization of bone loss in relation to age, sex and teeth. *J Clin Periodontol* 1979; 6: 407–416.
6. KAPLAN JB, KOKEGUCHI S, MURAYAMA Y, FINE DH: Sequence diversity in the major fimbrial subunit gene (flp-1) of *Actinobacillus actinomycetemcomitans*. *Oral Microbiol Immunol* 2002; 17: 354–359.
7. LANG NP, BARTOLD PM, CULLIMAN M, JEFFCOAT M, ET AL: International

Classification Workshop Consensus report: Aggressive periodontitis. *Ann Periodontol* 1999; 4:53.

8. LANG NP, TONETTI MS: Periodontal risk assessment for patients in supportive periodontal therapy (SPT). *Oral Health and Prev. Dent* 2003; 1: 7–16.

9. LÖE, H. & BROWN, LJ: Early onset periodontitis in the United States of America. *Journal of Periodontology* 1991; 62: 608–616.

10. MEYLE J, GONZALEZ JR, BODEKER RH, HOFFMANN T, ET AL: A randomized clinical trial comparing enamel matrix derivative and membrane treatment of buccal class II furcation involvement in mandibular molars. Part II: secondary outcomes. *J Periodontol* 2004; 75: 1188–1195.

11. PALIOTO DB, COLETTA RD, GRANER E, JOLY JC, DE LIMA AF: The influence of enamel matrix derivative associated with insulin-like growth factor-I on periodontal ligament fibroblasts. *J Periodontol* 2004; 75: 498–504.

12. RENVERT S, WIKSTRÖM M, DAHLEN G, SLOTS J, EGELBERG J: On the inability of root debridement and periodontal surgery to eliminate *Actinobacillus actinomycetemcomitans* from periodontal pockets. *J Clin Periodontol* 1990; 17: 351–355.

13. SCULEAN A, WINDISCH P, KEGLEVICH T, CHIANTELLA GC, GERA I, DON-

OS N: Clinical and histologic evaluation of human intrabony defects treated with an enamel matrix protein derivative combined with a bovine-derived xenograft. *Int J Periodontics Restorative Dent* 2003; 23:47–55

14. SCULEAN A, DONOS N, MILIAUSKAITE A, ARWEILER N, BRECX M: Treatment of intrabony defects with enamel matrix proteins or bioresorbable membranes. A four year follow up splith-mouth study. *J Periodontol* 2001; 72: 1695–1701.

15. SOCRANSKY S & HAFFAJEE A: The bacterial aetiology of destructive periodontal disease: current concepts. *J Periodontol* 1992; 63: 332–331.

16. SUVAN JE: Effectiveness of mechanical nonsurgical pocket therapy. *Periodontol 2000* 2005; 37: 48–71.

17. TONETTI M & MOMBELLI A: Early onset periodontitis. *Ann Periodontol* 1999; 4: 39–53.

18. VAN DYKE TE, SCHWEINEBRATEN M, CIANCIOLA LJ, OFFENBACHER S & GENCO RJ: Neutrophil chemotaxis in families with localized juvenile periodontitis. *J Periodont Res* 1985; 20: 503–514.

19. WENNSTRÖM JL, LINDHE J: Some effects of enamel matrix proteins on wound healing in the dento-gingival region. *J Clin Periodontol* 2002; 29: 9–14.

DR. LUKACS L, DR. GERA I:

Combined conservative-surgical management of generalized aggressive periodontitis *Case presentation*

The aggressive periodontitis is a well-defined clinical entity markedly differing from the chronic form of periodontitis. A localized and a generalized form can be distinguished. The main bacterial etiologic factor for the localized form is *A. actinomycetemcomitans*. It mainly starts in the first quarter of ones life. The magnitude of clinical attachment loss is not proportional to the amount of local biofilm and plaque retentive factors. The rapid, mostly vertical type of bone destruction is very characteristic. In many cases the attachment loss is localized to only a few teeth, but it may spread and progress to the generalized form, affecting practically the whole dentition. In that case a mixed Gram-negative anaerobic biofilm is present subgingivally, but the AA can also dominate the pocket flora. Its treatment is very complex and time-consuming, and needs perfect patient compliance. Predictable clinical results can only be achieved by a combined conservative-surgical therapy. The corrective phase of the comprehensive treatment and patient's rehabilitation is crucial and mainly involves certain kind of regenerative therapy. One of the most critical phases is the supportive therapy. This can give a good chance to stop the progression of attachment loss and prevent the recurrence of the active disease.

The presented case is to demonstrate how time-consuming a 32-year-old female patient's comprehensive periodontal therapy was, who had suffered with active aggressive periodontitis at admittance. The extensive disease control period followed by a relatively long follow-up and finished with a series of regenerative surgery could ensure a predictable outcome that might be maintained over a long period of time with regular supportive therapy.

Key words: Aggressive periodontitis, conservative therapy, regenerative therapy, enamel matrix derivative