

Semmelweis Egyetem, Fogorvostudományi Kar, Gyermekfogászati és Fogszabályozási Klinika, Budapest

A maradófogazatban előforduló nagyfokú csírahiány Az oligodontia kezelése gyermekkori fogszabályozással

DR. KÁLDY ADRIENN, DR. BALATON GERGELY

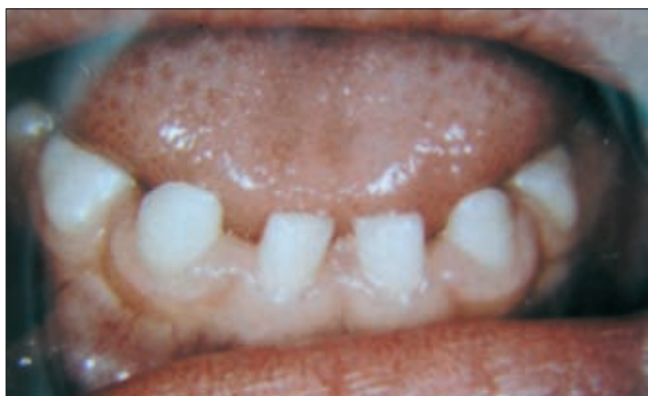Közleményünkben a szerzők maradófogazatban előforduló, több fogat érintő csírahiánnyal foglalkoznak. A fogak számbeli eltéréseit vizsgálva az aplasia előfordulási gyakorisága relatíve nagy, de a valódi oligodontia viszonylag ritka. A Semmelweis Egyetem Fogorvostudományi Karának Gyermekfogászati és Fogszabályozási Klinikáján az utóbbi időben megjelent páciensek között többeknél fordult elő legalább hat fogat érintő csírahiány. Az oligodontia etiológiáját tekintve megállapítható, hogy mind endogén, mind exogén ártalmak szerepet játszhatnak az anomália létrejöttében. Kórereditében az öröklést tartják a legfontosabb tényezőnek, melyet a gyakori familiáris halmozódás is megerősít, ám az esetek nagy részében a kórforma pontos eredetét nehéz meghatározni. A súlyos oligodontia leggyakrabban nem önállóan, hanem egy szisztémás betegség részjelenségeként fordul elő. Az anomália mind esztétikai, mind funkcionális problémát okoz és számos szövődményhez vezethet, ezért különösen fontos a probléma korai felismerése. Terápiája gyakran összetett munkát, egyéni tervezést és megoldást igényel. Szerzők célja volt az oligodontia patogenezisét ismertetni és az orthodontiai terápia lehetőségeit bemutatni, melyek gyakran preprotetikai és implantációt előkészítő kezelést jelentenek.

Kulcsszavak: csírahiány, oligodontia, preprotetikai orthodoncia, multidiszciplináris szemlélet, részárás

Bevezetés

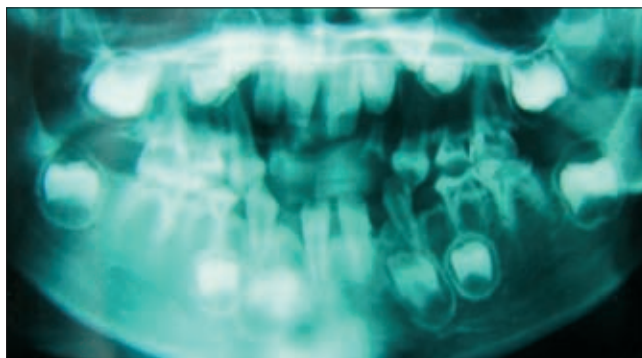
A csírahiányos állapotot a fogazat fejlődési rendellenességeinek számbeli eltérései közé soroljuk, mely esetben a normálisnál kevesebb számú fog fejlődik.

A fejlődési rendellenességek érinthetnek egyes fogakat, fogcsoportokat vagy az egész fogazatot [6, 17]. Valódi oligodontiáról 6-nál több fog veleszületett csírahiánya esetén beszélünk (1. ábra). Az egész fogazatot érintő veleszületett foghiány, az anodontia totalis rendkívül ritka, többnyire nem önálló kórkép [13].



1. ábra. Maradófogazati oligodontia mellett csírahiány a tejfogazatban

Egyes szerzők megkülönböztetik az anodontia subtotalist, néhány meglévő fog esetén. Kórszövettani csoportosítás szerint beszélhetünk aplasiáról és agenesisről [18]. Hazai felmérés szerint, a 6–18 éves korosztályban minden hatodik fiatalnak van csírahiánya [10].



2. ábra. Tejmetszők aplasiája

A gyakoriságra vonatkozó konkrét adatok jelentősen eltérnek egymástól [18]. Tejfogazatban ritka, 0,5–1% az előfordulási arány, míg ez a maradófogazatban 1,6–9,6% körül mozog [16]. Az összes csírahiányos eset 7,14%-a halmozott aplasia, tehát az oligodontia tényleges előfordulása lényegesen ritkább, 0,16–1,12%-ra

tehető [10,17]. Tejfogazatban főként a metszők területén találkozunk csírahiánnyal és a tejfogazat anomáliái bizonyos mértékben összefügghetnek a maradófogakéval (1., 2. ábra). Az oligodontia Foster és Van Roey szerint felosztható az egyes fogazattípusokban tapasztalható előfordulása alapján [3]:

1. A maradófogak teljes hiánya ellenére a tejfogazat normális
2. A maradófogak teljes hiánya és részleges anodontia a tejfogazatban
3. Részleges maradó- és tejfoghiány
4. Részleges maradófogazati anodontia esetén normális tejfogazat
5. Maradófogazat teljes számú, de részleges tejfoghiány tapasztalható

A leggyakrabban előforduló részleges maradófogazati anomália az esetek nagyobb részében ép tejfogazattal társul. Oligodontia esetén a nemek közötti eloszlás tekintetében nincsen különbség, de ha csak egy-egy fog csírahiányát vizsgáljuk akkor általában női dominanciával találkozunk [1].

Célunk volt az oligodontia patogenezisét ismertetni és néhány terápiás lehetőséget bemutatni, melyekkel az oligodontia sikeresen orvosolható a gyermekkortól kezdve, illetve jelenthet előkezelést, a sokszor végleges megoldásként szükséges implantációs és protetikai rehabilitációhoz.

Az oligodontia általános kórerediti jellemzése

A Bolk-féle terminális redukciós elméletnek vagy az embrionális elméletnek megfelelően a csírahiányos állapotokat tekinthetjük egyrészt az emberi fogazat redukciós részjelenségeként, másrészt endogén és exogén ártalmak hatására bekövetkező fejlődési rendellenességnek [7, 18]. Az oligodontia kórereditében az öröklést tartják a legfontosabbnak, amit a gyakori familiáris halmozódás is megerősít.

Az anomália pontos eredetét nehéz meghatározni, ám az esetek 10%-ában jól definiálható, endogén, örökletes kórképek [20]. Ha az oligodontia valamely szindróma tüneteént jelentkezik, akkor legtöbbször úgynevezett monogén ártalmakról beszélünk, melyek mendeli öröklődésmentet követnek. A számos monogén szindróma közül – néhány példát említve – gyakran fordul elő súlyos oligodontia a Hypohidrotikus ectodermalis displasia, a Goltz-szindróma, a Pierre-Robin-, a Dubowitz- vagy a Williams–Beuren-szindróma esetében [2, 5, 6, 9].

Szintén örökletes kórképek közé tartoznak a kromoszóma-aberrációk tüneteént jelenlévő csírahiányos állapotok, melyek jelentkezhetnek kromoszóma számbeli eltérésként, mint például a Down-szindróma esetében [9], és szerkezeti eltérésként, mely egyes tanulmányok szerint a kromoszómakép „A” csoportjában fordul elő a metacentrikus kromoszómákon [4, 13].

Azokban az esetekben, amikor az oligodontia nem egy szindróma tüneteént, hanem izoláltan jelentkezik, valamilyen multifaktoriális malformáció felelős az ano-

mália kialakulásában. Egyes kutatások fényt derítettek bizonyos génekre, nevezetesen az MSX1, PAX9 és az AXIN2 génekre, melyek örökíthetik az oligodontiára való hajlamot [9, 12].

Exogén, teratogén ártalmak közé sorolhatjuk a maternális károsodásokat, az anyai szervezet idült megbetegedéseit és az anya valamint a magzat szervezetére kívülről ható ártalmakat [15].

Terápiás lehetőségek, az orthodonciai ellátás tervezése esetbemutatással

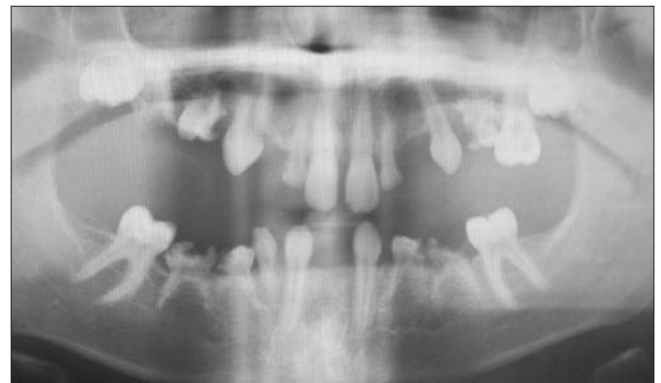Az oligodontia és a következményes elváltozások gyógyítása komplex feladat.

A kezelés minden esetben multidiszciplináris szemléletet, egyéni tervezést és megoldást igényel, az eltérés súlyosságától, a páciens életkorától és fogazati állapótól függően [18].

Azon gyermekeknél, ahol a kezelés befejezése ill. implantológiai ellátás nem várható 1–1,5 éven belül, kivehető készülékkel kezdjük a kezelést, amely kielégíti az esztétikai, funkcionális, fonetikai elvárásokat és a pszichés zavarokat is segít áthidalni, valamint előkészíti a későbbi kezeléseket.

Eset 1:

14 éves fiú páciens súlyos, 21 maradó fogat érintő csírahiánnyal érkezett klinikánkra. A panorámafelvételen látható meglévő maradó fogak [16, 13, 11, 21, 23, 26, 27, 36, 33, 43, 46] a helyükről elmozdultak (3. ábra). A nagymértékű foghiány a rágófunkció csökkenését,

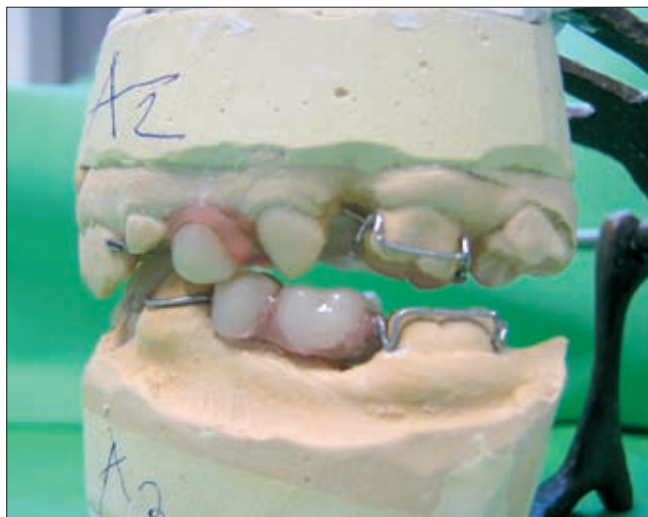


3. ábra. 14 éves páciens panorámafelvételén látható a maradó fogak nagyfokú csírahiánya

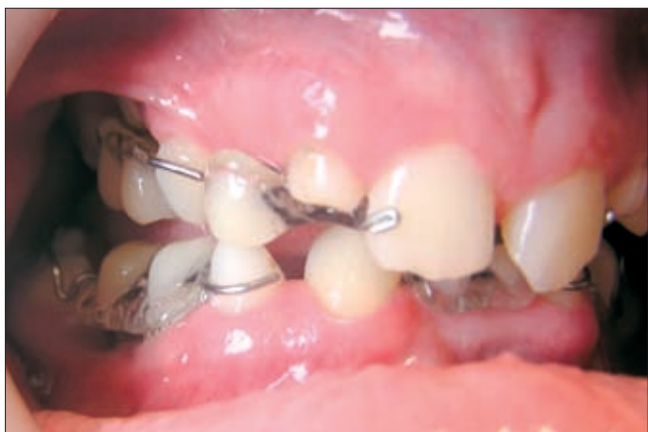a processus alveolaris alulfejlődését és beszédhibát okozott a páciensnél. A fogazat helyreállításához fogszabályozó kezelésre, illetve a hiányzó fogak implantátumokkal történő pótlására van szükség. A konzervatív fogászati ellátás és a destruálódott tejfoggyökök eltávolítása után kivehető lemezekkel kezdtük az orthodonciai kezelést, mellyel a hiányzó fogakat is pótltuk egyben.

Az orthodonciai-protetikai megoldásként alkalmazott, előkezelést jelentő kivehető készülékekkel, esetlegesen egyéb feladatok megoldását is elkezdhetjük, mint pél-

dául jelen esetben páciensünknel a metszőfogak közötti rések zárását diasthemazáró kapocccsal. Egyéb esetekben az aktív tágitócsavaros lemezekkel lehetőség van a fogív tágitására és az esetleges impaktált fogak számára helyteremtésre. A lehetséges fennálló diszfunkciók kiküszöbölésére, illetve a harapás korrekciójára funkciókészülékeket is alkalmazhatunk. Páciensünknel a kivehető lemezekkel egyben pótoljuk a hiányzó fogakat a felmerülő esztétikai és funkcionális igényeknek megfelelően anélkül, hogy az állcsontok normális növekedését, fejlődését akadályoztat-



4. ábra. Kivehető készülék pótfogakkal és diasthemazáró kapocccsal a mintán



5. ábra. A készülék a szájban

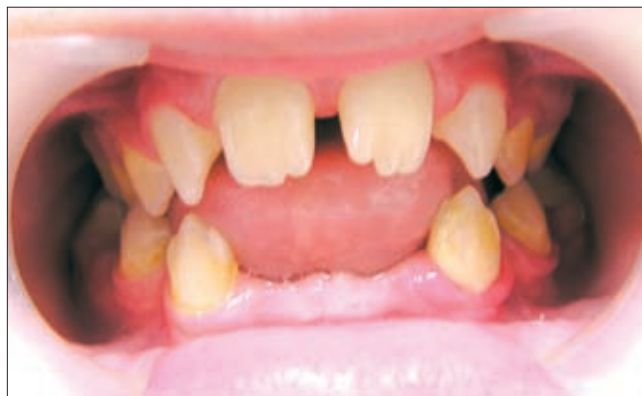nánk (4, 5. ábra). A 17–19 éves korban sorra kerülő implantációig célunk a helyfenntartás és a későbbiekben készülő fogpótlás pillérfogainak tengelykorrekciója (preprotetikai orthodoncia).

Eset 2:

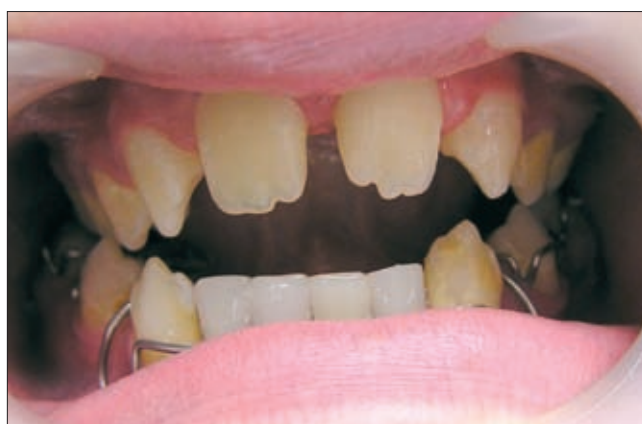12 éves lány páciens a metszők és premolarisok területén jelentkező csírahiánnyal, valamint a jobb alsó kvadránsban impaktált második premolarissal érkezett a klinikánkra (6. ábra). A hiányzó maradó fogak a kö-

vetkezők: 18, 12, 22, 25, 28, 38, 35, 32, 31, 41, 42. A nagymértékű foghiány, annak lokalizációjából kifolyólag súlyos fonetikai hibát és pszichés gátlást okozott, ezért elsődleges feladatunk ezen fogak pótlása a fogszabályozó kezeléssel egy időben. Alsó kivehető aktív tágitócsavaros lemezzel kezdtük a kezelést, melylyel az impaktált premolaris számára teremtünk helyet és egyidejűleg pótoljuk a hiányzó alsó metszőfogakat (7. ábra).

Olyan esetekben is kezdetjük a kezelést kivehető készülékkel, ahol a páciens életkora ugyan megengedi



6. ábra. 12 éves páciens oligodontiával, impaktált jobb alsó premolarissal



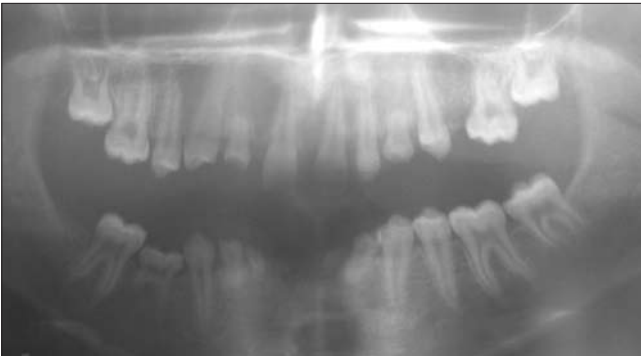7. ábra. Kivehető aktív lemez tágitócsavarral és az alsó metszők hiányát pótló akrilát fogakkal

a rögzített készülék alkalmazását és később implantációs beavatkozás kívánatos, de a körülmények nem teszik lehetővé, vagy nem kedvezőek a rögzített készülékkel történő kezelés azonnali elkezdésének. Ilyen fordulhat elő például a foghiány következtében kialakult súlyos mélyharapás esetében, ahol előkezelésként kivehető készülékkel próbáljuk enyhíteni a nagyfokú harapási eltérést.

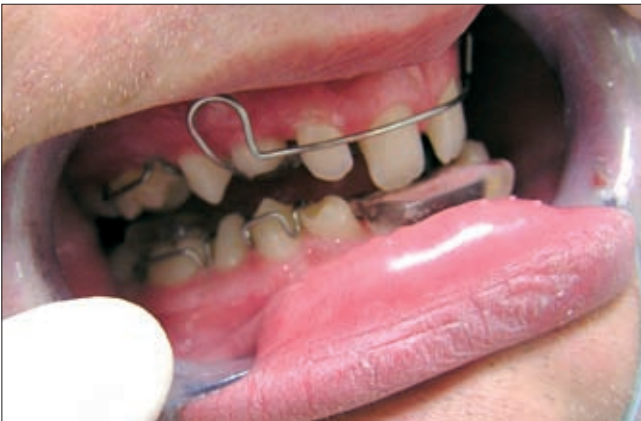Eset 3:

16 éves fiú páciens panorámafelvételén látható a súlyos, minden fogcsoportot érintő csírahiány. A hiányzó maradófogak : 18, 13, 12, 23, 25, 28, 38, 33, 32, 31,

41, 42, 43, 45, 46, 48. A mind a négy kvadránst érintő szemfoghiány még oligodontiában is ritkán fordul elő (8. ábra). A páciensnél az oldalzónában lévő foghiány és az alsó frontfogak teljes hiánya miatt mélyharapás



8. ábra. Minden fogcsoportot érintő csírahiány 16 éves páciensnél, mind a négy kvadrántra kiterjedő szemfog csírahiánnyal



9. ábra. Felső metszők intrudálása kivehető készülékkel

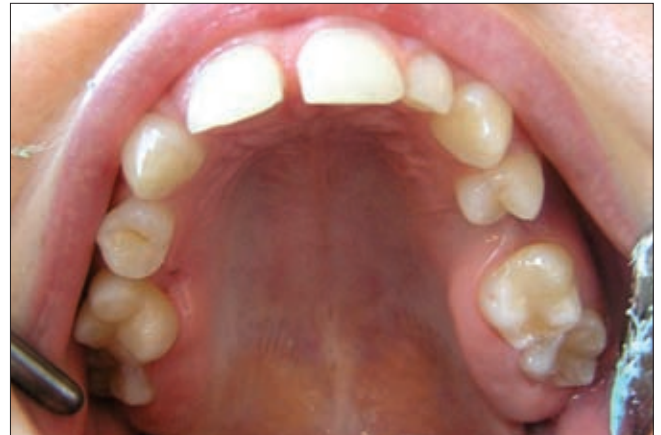alakult ki, valamint a felső nagymetszők nagymértékben elongálódtak. Ezen fogak intrudálását és a harapás emelését kivehető készülékkel végezzük (9. ábra). A továbbiakban rögzített készülékes kezelés valamint implantációs és protetikai rehabilitáció tervezett.

Ha a kezelés várhatóan orthodonciai eszközökkel befejezhető, és nincsen szükség implantációs vagy protetikai beavatkozásra, választhatjuk egyből a rögzített készülékes kezelést, amennyiben azt a páciens életkora engedi. A kezelés során igyekszünk részárassal, illetve az esetleges retineált, ectopiás fogak sorba állításával egy elfogadható okklúziót létrehozni. A kezelés végeztével gyakran lehet szükség az esetlegesen megmaradt vagy a csökevényes fogak okozta rések minimál invazív ellátására, mely elsősorban kompozittal történő felépítést vagy kerámiahéjjal való korrigálást jelent [8, 11, 17].

Ha a teljes rehabilitációhoz szükség van implantációs vagy protetikai kezelésre, és ezen beavatkozások várható időpontja 1, 5 éven belül esedékes, alkalmazhatunk egyből fix készülékes előkészítést.

Eset 4 :

18 éves lány páciens többszörös, a 18, 15, 12, 25, 28, 38, 35, 45, 48-as fogakat érintő csírahiánnyal érkezett fogszabályozó kezelésre (10. ábra). A rögzített készülé-



10. ábra. A felső fogívben a második premolarisok és jobb felső kettes csírahiánya valamint csap alakú bal felső kettes 18 éves páciensnél

kes fogszabályozó kezeléssel célunk az esetleges pillérfogak tengelykorrekciója, a fennálló fedőharapás megszüntetése, a középvonal beállítása, valamint a meglévő fogak olyan irányú elrendezése, amellyel az implantáció és a fogpótlások elkészülte után biztosítható a helyes okklúzió és esztétikum.

Összefoglalás

Az oligodontia esztétikai hátrányt és funkcionális problémákat okoz, szövődményekhez vezethet. A rágófunkció csökkenésével nehezítetté válik a táplálkozás, és emésztési panaszok alakulhatnak ki. A foghiány következtében zavart szenved a hangképzés, gyakran súlyos fonetikai problémákat okozva. A harapási eltérés hosszú távon ízületi diszfunkció és fogágybetegség kialakulásához vezethet, valamint az arcprofil előnytelené válik [21]. Az oligodontiával diagnosztizált páciensek nagy részénél már gyermekkorban pszichés gátlások alakulnak ki, ezért fontosnak találjuk a probléma korai felismerését és kezelését.

Az ellátásban gyakran részt kell vennie orthodontusnak, szájsebésznek, konzerváló fogászati és protetikai szakembernek, valamint logopédusnak. Orthodonciai beavatkozással, részárassal megelőzhetjük a fogvándorlást, a traumás okklúzió kialakulását, kedvezőbb feltételeket teremthetünk a későbbi fogpótlásokhoz.

A csontosodás befejeztével elvégzett implantációs beavatkozással és a protetikai rehabilitációval helyreállíthatjuk a rágófunkciót, a hangképzést, és biztosíthatjuk az állcsontok normális fejlődését.

Irodalom

1. AASHEIM B, OGAARD B: Hypodontia in 9-year old Norwegians related to need of orthodontic treatment. *Scand J Dent Res* 1993; 101: 257–260.
2. ARTE S, NIEMINEN P, PIRINEN S, THESSLEFF I, PELTONEN L: Gene defect in hypodontia: Exclusion of EGF, EGFR and FGF-3 as Candida genes. *J Dent Res* 1996; 75: 1346–1352.
3. BAKODY R, LELKES T: Részleges és teljes anodontia protheticiai ellátása a gyermekkorban. *Fogorv Szle* 1972; 65: 37–41.
4. BAKODY R, OTTÓ G: Kromoszóma rendellenességgel társult partialis anodontia előfordulása egy testvérpárnál. *Fogorv Szle* 1976; 69: 18–21.
5. BAKODY R: Hypodontia előfordulása egyetétű ikerpárban; genetikai vonatkozások. *Fogorv Szle* 1976; 69: 305–308.
6. BAKODY R: Anhydrosisis ektodermális dysplasia fogazati rendellenességei. *Fogorv Szle* 1978; 71: 26–28.
7. BÖTYIK M: Néhány megfigyelés a fogak számbeli eltéréseiről. *Fogorv Szle* 1976; 69: 146–148.
8. CARTER TJ, GILLGRASS TJ, HOBSON RS, JEPSON N, MEECHAN JG, NOHL FS: The interdisciplinary management of hypodontia: orthodontics. *Br Dent J* 2003; 194: 361–366.
9. CZEIZEL E: A fog-anomáliák genetikai háttere. *Fogorv Szle* 1978; 71: 321–331.
10. GÁBRIS K, TARJÁN I, CSIKI P, KONRÁD F, SZÁDECZKY B, RÓZSA N: A maradó fogak csíráhiányának előfordulási gyakorisága és a kezelés lehetőségei. *Fogorv Szle* 2001; 94: 137–140.
11. JEPSON NJ, NOHL FS, CARTER NE, GILLGRASS TJ, MEECHAN JG, HOBSON RS: The interdisciplinary management of hypodontia: restorative dentistry. *Br Dent J* 2003; 194: 299–304.
12. ÓVÁRI G, MOLNÁR B, TARJÁN I, HERMANN P, GERA I, VARGA G: Fogágybetegségek és fogcsíráhiányok kialakulásában szerepet játszó génpolimorfizmusok vizsgálata: módszertani alapok. *Fogorv Szle* 2007; 100: 259–265.
13. SÁGI I: A csíráhiányos betegek kezelése. *Magyar Fogorvos* 1996; 5: 4–6.
14. SCHRANZ D: Chromosoma aberratio okozta sztomatológiai multiplex fejlődési rendellenességek. *Fogorv Szle* 1982; 75: 193–199.
15. SCHUMACHER H, IVÁNKIEVICZ D: A craniofacialis dysplasiák keletkezésének és megelőzésének időszerű kérdései. *Fogorv Szle* 1976; 69: 213–216.
16. SILVA MEZA R: Radiographic assesment of congenitaly missing teeth in orthodontic patients. *Int J Paediatr Dent* 2003; 13: 112–116.
17. SOÓS B, ALFÖLDI Á, FÁBIÁN G, JOBBÁGY-ÓVÁRI G, HERMANN P: A hypodontia következtében létrejött foghiány ellátásának lehetőségei, Irodalmi áttekintés I. *Fogorv Szle* 2010; 103: 11–15.
18. SZEPESI M, NEMES J, KOVALECZ G, ALBERTH M: A csíráhiányok előfordulási gyakoriságának vizsgálata a DEOEC FOK Gyermekfogászatán 1999 és 2003 között. *Fogorv Szle* 2006; 99: 115–119.
19. TAVAJOHI-KERMANI H, KAPUR R, SCIOTE J: Tooth agenesis and craniofacial morphology in an orthodontic population. *Am J Orthod Dentofacial Orthop* 2002; 122: 39–47.
20. VASTARDIS H: The genetics of human tooth agenesis: New discoveries for understanding dental anomalies. *Am J Orthod Dentofacial Orthop* 2000; 117: 650–656.
21. XIANGHONG BU, KHALED K, ROSS S. H: Dental arch dimensions in oligodontia patients. *Am J Orthod Dentofacial Orthop* 2008; 134: 768–772.

DR. KÁLDY A, DR. BALATON G:

Severe Hypodontia In Permanent Dentition
Orthodontic treatment of oligodontia in children

Our study is aimed to focus on severe hypodontia, the absence of multiple teeth in permanent dentition. Examining the variation of the number of teeth agenesis of permanent teeth is relatively common but real oligodontia is rarely encountered during our daily work. At a number of patients recently attending the Pedodontics and Orthodontics Department of the Dental Faculty of Semmelweis University oligodontia, the absence of at least six or more permanent teeth was found. Examining the aetiology of oligodontia it can be determined that both endogen and exogenous environmental factors may contribute to the cause of the anomaly. In its pathology genetics is considered as the dominant factor what is also proved by familiar inheritance aggregation however it is hard to determine the aetiology in most cases. Severe oligodontia most often is part of certain syndromes. The anomaly causes not only aesthetical and functional problems but also may lead to several complications so early recognition and referral is considered essential. Therapy often involves multidisciplinary approach with individual assessment and planning. We would like to present the possibilities of orthodontic pre-treatment for prosthetic and implant replacement through our cases.

Key words: tooth agenesis, oligodontia, multidisciplinary management, orthodontic pre-treatment for prosthetic