

Semmelweis Egyetem, Fogorvostudományi Kar, Fogpótlástani Klinika

## Krónikus reumatológiai kórképpel rendelkező páciens protetikai ellátása

DR. SCHMALZL JUDIT, DR. HERMANN PÉTER, DR. AMBRUS SZILVIA

**Bevezetés:** A spondylitis ankylopoetica egy krónikus, gyulladáshoz vezető reumatológiai megbetegedés. A temporomandibuláris ízület 6–20%-ban érintett lehet ebben a kórképpben. Ilyen esetben a páciens protetikai rehabilitációja során kiemelt fontosságú a gnatológiai szempontok figyelembevétele.

**Esetismertetés:** 42 éves nő páciens a Semmelweis Egyetem Fogpótlástani Klinikáján jelentkezett állkapocsízületi fájdalommal és hiányzó fogainak esztétikus pótlása céljából. A páciens számára digitális technológia segítségével mosolytervezés után, harapásemeléssel először ideiglenes fogpótlások készültek, hogy a neuromuszkuláris rendszer alkalmazkodni tudjon a megváltozott harapási viszonyokhoz. A végleges fogpótlások elkészítése ez után következhetett. A fogpótlások védelme miatt, illetve az éjszakai parafunkciók elkerülése végett Michigan-sín készült a páciens számára. Fontos volt a páciens gyógyszerelését is figyelembe venni, ugyanis biológiai terápiában is részesült.

**Összefoglalás:** A spondylitis ankylopoeticával rendelkező páciensek esetében nagy körültekintéssel szükséges a kezelési tervet elkészíteni, a gnatológiai szempontokra különös tekintettel. A megfelelő protetikai ellátás funkcióban és esztétikában hozzájárulhat a páciens életminőségének növeléséhez.

**Kulcsszavak:** spondylitis ankylopoetica, protetikai rehabilitáció, harapásemelés, digitális

### Bevezetés

A spondylitis ankylopoetica (SPA), korábbi nevén Bechterew-kór egy krónikus, szisztémás, fokozatosan progresszív gyulladáshoz vezető ízületi betegség. Jellemzője az ízületek és ízületi szalagok elmeszesedése, előrehaladott állapotban a gerincoszlop mozgásainak beszűkülése, merevsége. Általánosságban a csigolyák érintettek, de előfordulhat más ízületekben, mint például az esetek 6–20%-ában a temporomandibuláris ízületben is, akár ízület ankylosist okozva [1–3]. Oka valószínűsíthetően genetikai, a HLA-B27 gén szerepét mutatták ki. A kezdeti tünetek 30 éves kor előtt jelentkeznek hát- és deréktáji fájdalommal, mely gyakran más ízületek gyulladásával társul. A betegség prevalenciája a kaukázusi népesség esetében 1–2%. A kórképet régebben gyakoribbnak tartották férfiakban, azonban ma 50–50%-os eloszlást figyelhetünk meg [4]. A betegség ma még nem gyógyítható, azonban megfelelő gyógyszeres kezeléssel a páciensek életminősége növelhető. A gyógyszeres kezelés főként tüneti kezelést jelent (NSAID), illetve egyre jobb eredményeket érnek el biológiai terápiákkal (anti-TNF- $\alpha$  terápia, IL-17 és IL-23 elleni terápia) [5, 6]. A gyógyszeres kezelés mellett a személyre szabott gyógytorna a másik fontos része a páciensek kezelésének [1, 2].

### Esetismertetés

#### Anamnézis

A páciens a hiányzó fogainak esztétikus pótlása, valamint gyakori állkapocsfájdalma miatt kereste fel a Semmelweis Egyetem Fogpótlástani Klinikáját. A páciens elmondása szerint nem mert mosolyogni, szerette volna, ha a frontfogak esztétikája helyreállításra kerülne. A hölgy a kezelés kezdetekor 42 éves volt, általános anamnézisében spondylitis ankylopoetica szerepelt, amire Cosentyx-szekukinumabot (IL-17 gátló) kapott, korábban allergiás reakciója volt lidocain, novocain, etanercept (TNF-gátló) alkalmazása során, és nikkel-allergiát mutattak ki nála. Szájüregi rossz szokásai között dohányzás volt explorálható, elmondása szerint napi 10 szál cigarettát szívott. A sztomato-onkológiai vizsgálat során kóros eltérés nem volt tapasztalható. A temporomandibuláris ízület és a rágóizmok vizsgálata során a páciens az ízületek tapintása során enyhe fájdalmat jelzett, a száját záró izmok (mm. masseter és mm. temporales) tapintása pedig erős fájdalmat okozott. Éjjelente a fogak erős összeszorítása miatt fel szokott ébredni. A reumatológiai leletek alapján mindkét oldali ízület SPA-ban érintett, de a klinikai vizsgálat során nem jelentkeztek az ízület deformitására utaló hangjelenségek. Intraorális vizsgálat során megfelelő

Érkezett: 2023. március 20.

Elfogadva: 2023. március 26.

DOI <https://doi.org/10.33891/FSZ.116.3.136-142>

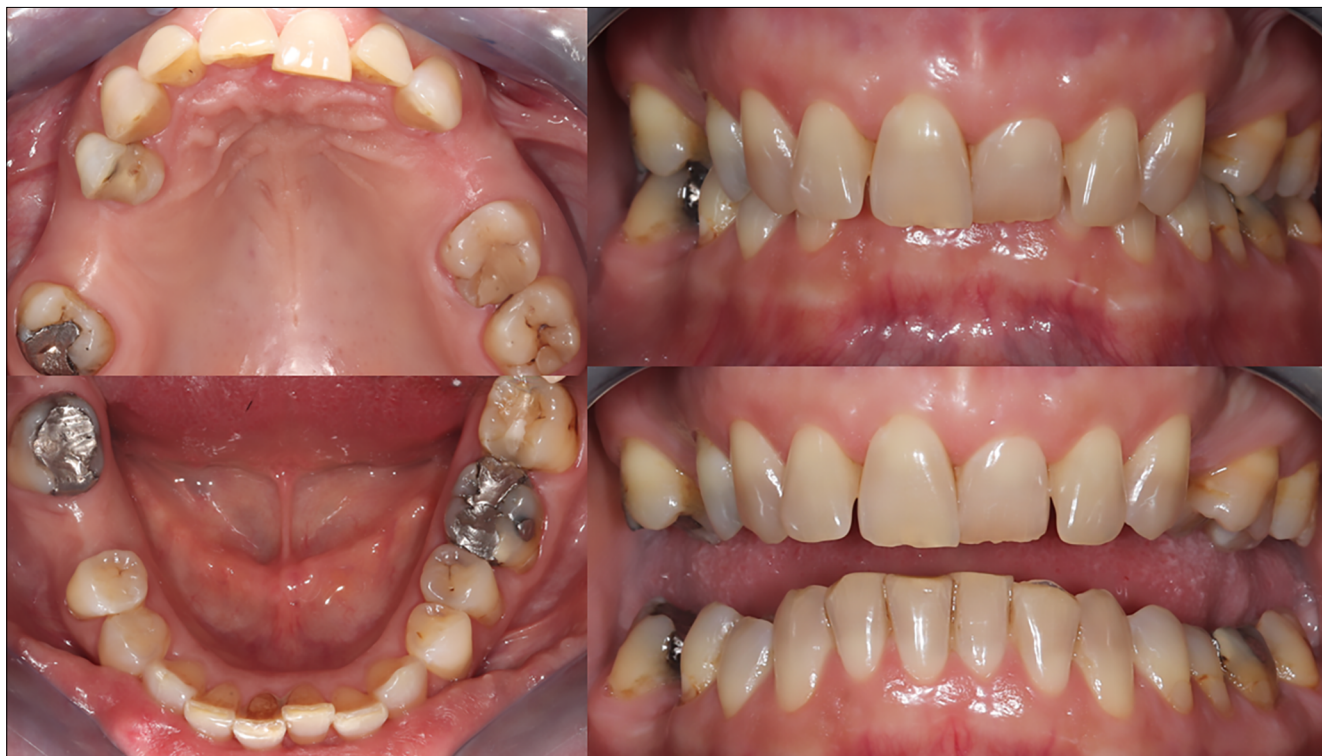szájhygiénét találtunk, a fogászati radiológiai vizsgálat során kóros eltérés nem volt látható. A páciensnek kifejezett mélyharapása volt, illetve a premoláris és moláris zónában több foga hiányzott, a Fábíán és Fejérdy protetikai foghiány mindkét állcsont esetében 1A osztály volt (1. kép).

#### Kezelési terv

Figyelembe véve, hogy a páciens klinikai vizsgálata során temporomandibularis fájdalom és diszfunkció (TMD) igazolódott, a páciensnek izom- és ízületi eredetű fájdalma is volt, a protetikai rehabilitáció előtt a TMD konzervatív terápiájára került sor (izmok túlterhelésének csökkentése, gyógytorna). A kezelés hatására a fájdalommal járó TMD tünetek elmúltak, így elkezdődhetett a fogászati ellátás. A preprotetikai kezelési tervben a páciens professzionális szájhygiénés kezelése, tömések cseréje szerepelt. Esztétikai okokból a bal felső nagymetsző koronahosszabbítása is megtörtént. A felső állcsontra egy négytagú monolitikus cirkónium-dioxid hídpótlást, öt cut-back technológiával készült monolitikus cirkónium-dioxid szőlő-koronát és egy öttagú monolitikus cirkónium-dioxid hídpótlást terveztünk. A konzervatív fogászati ellátás során azonban a bal felső első nagyíró fogat reménytelen prognózisúnak ítéltük, így ez a fog eltávolításra került. Ebből kifolyólag a felső protetikai tervet módosítanunk kellett, ugyanis a monolitikus cirkónium-dioxid híd nem ajánlott ekkora kiterjedésű fogpótlás készítésére. Ennek az az oka, hogy bár magas törésállóságot mutattak ki a monolitikus cirkónium-dioxidnál, azonban óvatosságra intenek még

a nagyobb kiterjedésű pótlások esetében egy kutatás alapján [9]. Így egy öttagú lézerszinter technológiával készült Co-Cr ötvözet fémkerámia hídpótlásra esett a választásunk. Az alsó állcsonton egy háromtagú monolitikus cirkónium-dioxid híd, továbbá a harapásemelés megoldására öt kerámia table-top szerepelt a kezelési tervben. Ugyanezek a fogpótlások előzetesen polimetil-metakrilát (PMMA) anyagból is elkészültek, hogy a páciens a harapásemelés első fázisában viselni tudja őket. A temporomandibularis ízület SPA-ban való érintettsége miatt a fogpótlásokat digitális technológiával készítettük el, ugyanis az intraorális szkennelvel való lenyomatvétel kényelmesebb a páciens számára [10]. Az elkészült fogpótlások védelme érdekében ajánlott mélyhúzott sínek készítése helyett azonban, a valószínűsíthető alvási bruxizmus miatt, egy Michigan-sín mellett döntöttünk.

A kezelést befolyásoló tényezők között fontos megemlíteni az SPA-páciensek gyógyszerelését. Manapság gyakran alkalmaznak biológiai terápiát, leggyakrabban TNF-gátló vagy IL-17 citokin gátló terápiában részesülnek az SPA-s betegek. Az ilyen páciensek a kezelés során immunszupresszált állapotúnak tekintendők. Jelen páciens esetében a kezelőorvosával egyeztetve a vérzéssel járó beavatkozások előtt két héttel abba hagyta a páciens a biológiai terápiát, és két héttel a beavatkozások után kezdhette el újra. Így az extractiót, gyökérkezelést és a parodontológiai beavatkozást úgy alakítottuk időben, hogy csak egyszer kelljen megszakítani a gyógyszeres kezelést.

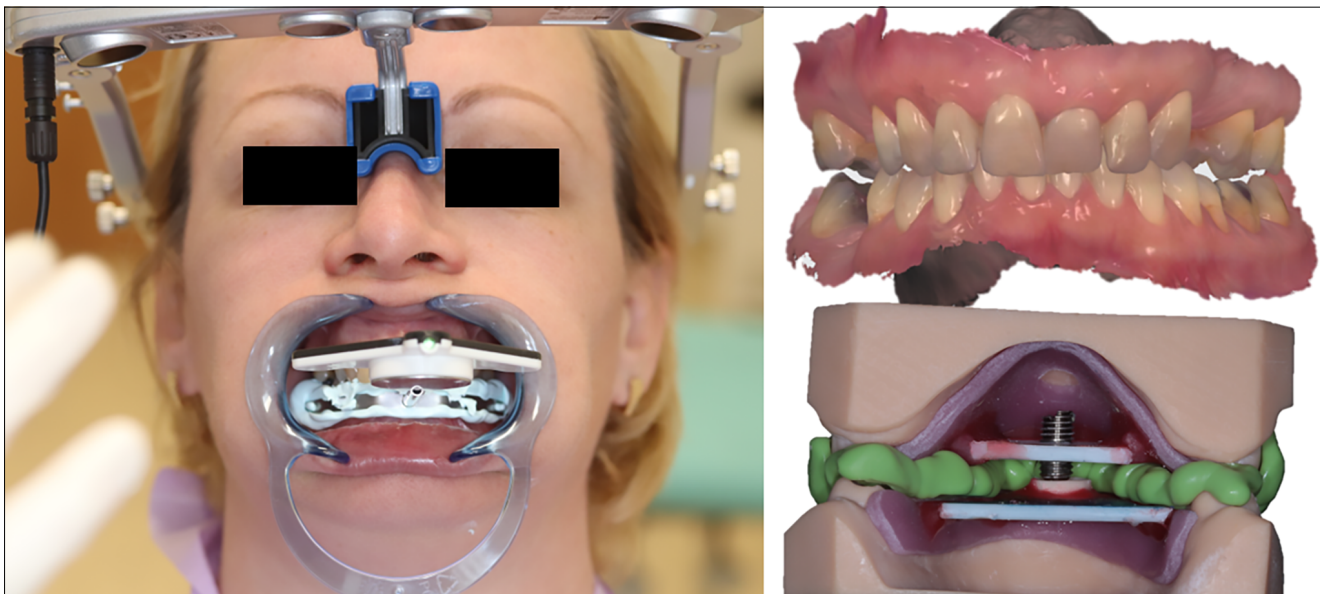


1. kép: Kiindulási státusz az alsó és felső állcsonton, IKP és enyhén nyitott pozíció

### Kezelés menete

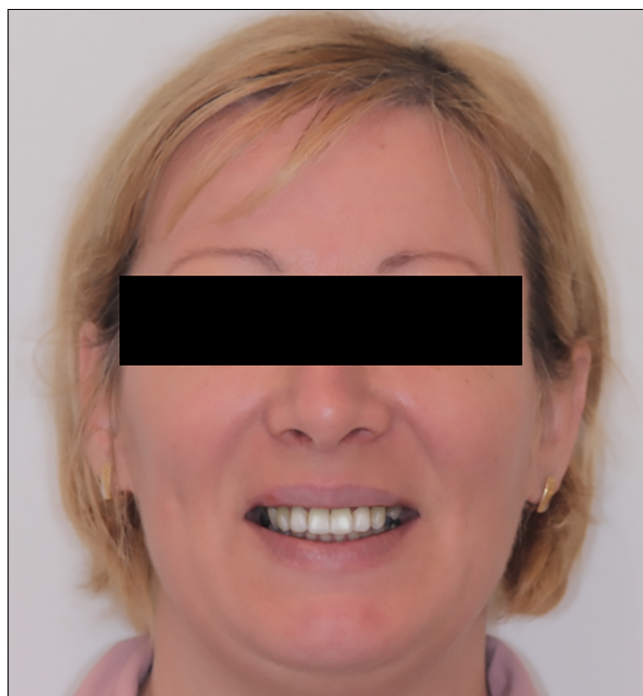Első lépésben a páciensről tanulmányi szkennek készültek a 3Shape Trios 3 Pod (Koppenhága, Dánia) segítségével. A fájlok alapján készült 3D nyomtatott mintákra (NextDent, 3D Systems, Rockhill, USA) intraorális rajzolókészüléket kértünk, és a második ülésben a felső állcsont forgástengelyhez viszonyított helyzetének rögzítése, majd a digitális mozgásanalízis során az egyéni szögértékek meghatározása történt digitális eszközzel (Zebris for Ceramill, Amann Girrbach, Ausztria). Az intraorális rajzolókészülék segítségével megtörtént a felső és alsó állcsont horizontális és vertikális relációjának

pótlást készítettünk (VOCO Structur 2 SC A2). A fogtechnikai laboratóriumban megtörtént az ideiglenes koronák tervezése és kimarása polimetil-metakrilát (PMMA) anyagból, amelyeket a következő ülésben ideiglenes cementtel rögzítettünk (5. kép). A páciens az ideiglenes pótlásokat 3 hónapig viselte, az esztétikával és a megemelt harapási magassággal továbbra is elégedett és panaszmentes volt, így elkezdtük a végleges fogpótlások elkészítését. A fogszín meghatározása VITA LinearGuide 3D Master fogszínkulccsal történt, a választott fogszín 2M3 lett. A bal felső fémkerámia híd vázpróbája után nyomtatott mintákon kaptuk meg a fog-



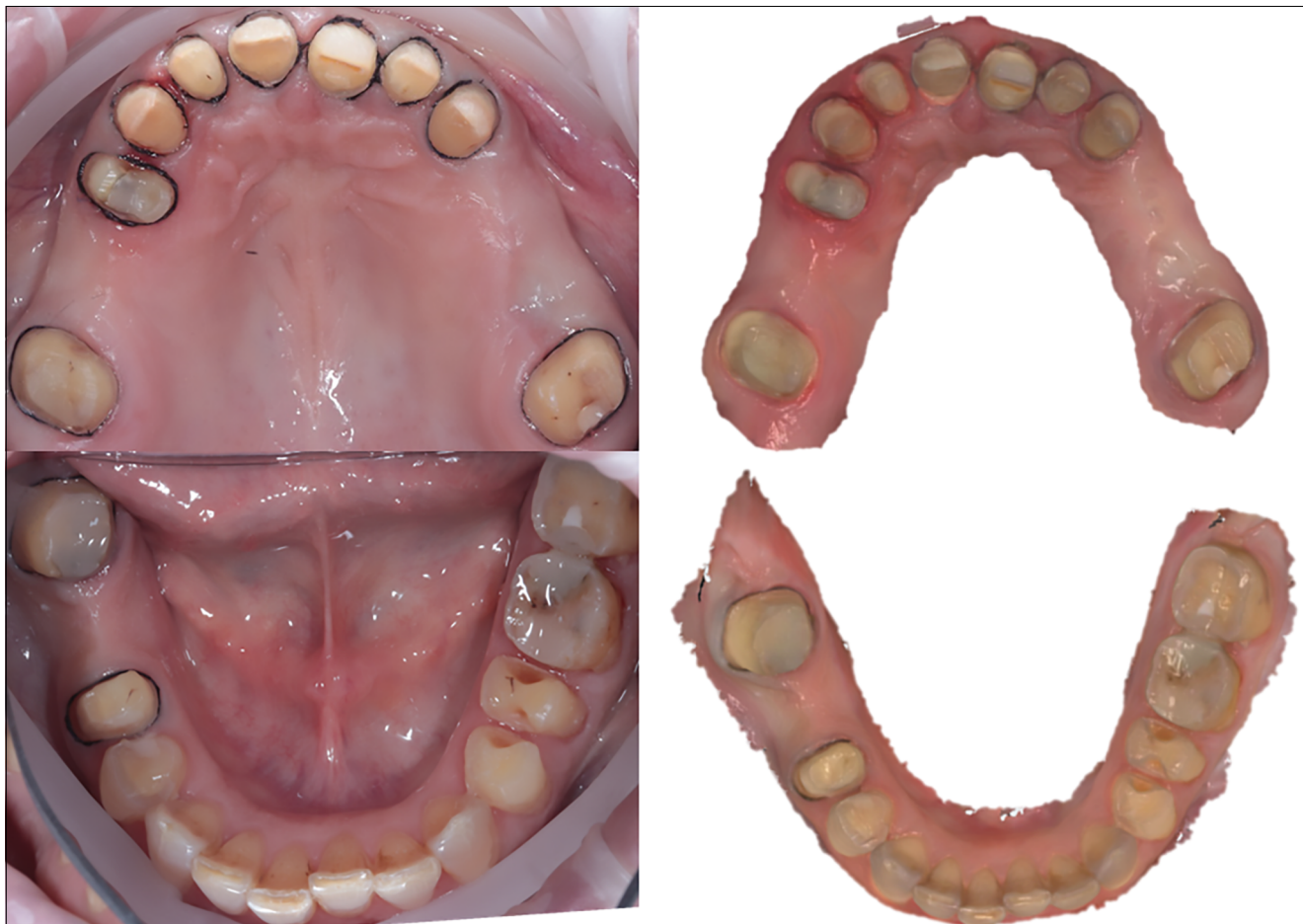2. kép: Digitális mozgáselemzés, intraorális rajzolókészülék és a megemelt harapási magasság

meghatározása (2. kép). A harapásemelés mértéke 2 mm volt. A megemelt harapási magasságban, az intraorális rajzolókészülékkel együtt újabb digitális lenyomatvétel történt. A fájlok és az előzetes fotódokumentáció alapján a 3Shape Unite szoftver segítségével megtörtént a smile-design (3. kép). A szoftverben készült mosolyterv alapján digitális wax-up készült mind az alsó, mind pedig a felső állcsontra. Ezt a diagnosztikus digitálisan „felviaszolt” állapotot a laboratórium kinyomtatta számkra, és a modellek alapján direkt módon mock-upot készítettünk a páciens számára. Mivel a diagnosztikus mock-up alapján a páciens elégedett volt a fogak formájával és kényelmesnek találta a megemelt harapási magasságot, készítettünk egy pre-preparációs szkennet, a fogak preparálása után pedig egy precíziós-szituációs digitális lenyomat készült duplafonális sulcustágítási technika alkalmazása mellett (4. kép). A digitális harapásrögzítés során szekvenciális harapásvételt alkalmaztunk a mock-upok segítségével. Ahogy az a fog tengelyállását figyelembe véve várható volt, a preparálás során a bal felső középső metsző pulpakamrája megnyílt, így annak gyökérkezelését elvégeztük. A páciens számára a mock-up-nak megfelelő szék melletti ideiglenes fog-

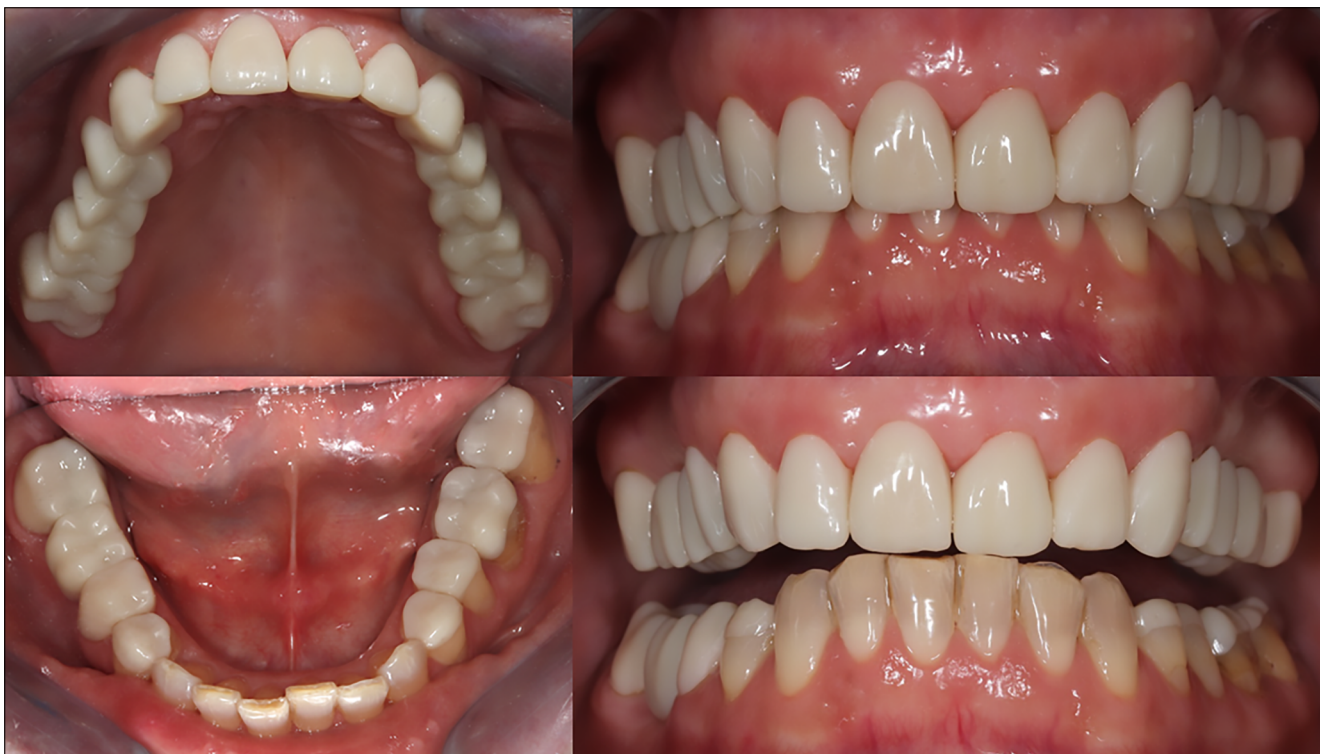

3. kép: Smile design



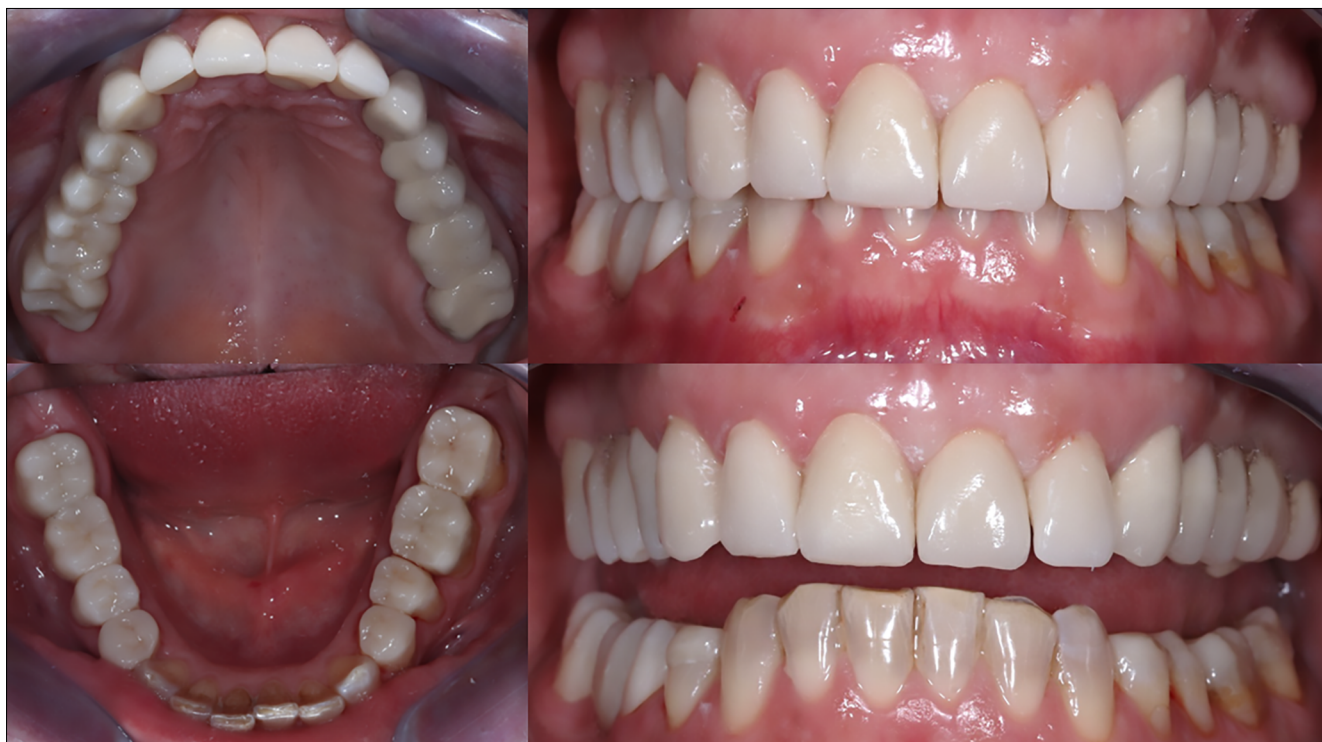

4. kép: Preparált csontok és digitális precíziós-szituációs lenyomatok

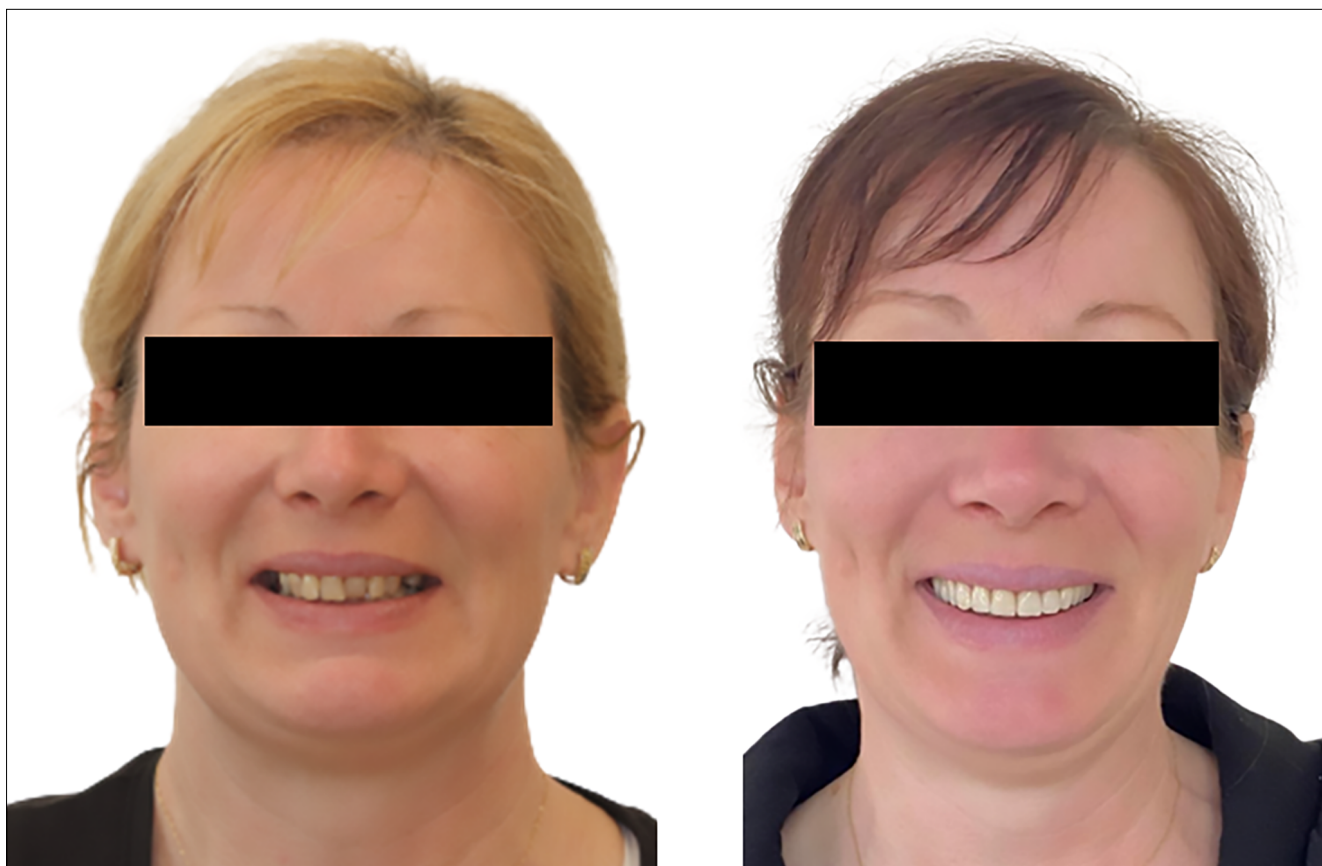

5. kép: Hosszú távú ideiglenes fogpótlások a szájban





6. kép: Végleges fogpótlások a szájban



7. kép: Arcfotó a kezelés előtt és után

pótlások nyerspróbáját, ezek megfelelőnek bizonyultak, és készrevitel után rögzítésre kerültek a számban (6., 7. kép). A kerámiabetétek abszolút izolálásban lettek rögzítve. Legvégül elkészült számára a Michigan-sín, mely az alvás során jelentkező, tudatosan nem kontrollálható túlterhelés elkerülésére és az elkészült fogpótlások védelmére szolgál.

A rövid távú kontrollra 2 nap múlva került sor, a páciens mind funkció, mind esztétika tekintetében elégedett volt a végleges fogpótlásokkal. Elmondása szerint többet mosolyog, ezt a környezete is észrevette és viszajelezte.

### Összefoglalás

A spondylitis ankylopoetica érintheti a temporomandibuláris ízületet, de mindenképpen rizikófaktora a temporomandibuláris kórképeknek, így fontos, hogy az ellátás során a gnatológiai szempontok figyelembevételével történjen a páciensek ellátása. A kezelés során kiemelt figyelmet kell fordítani a páciens gyógyszerelésére, illetve reumatológus szakorvossal való konzultálásra. A megfelelő protetikai ellátás funkcióban és esztétikában a szisztémás terápia mellett hozzájárulhat a páciens életminőségének növeléséhez.

**Köszönetnyilvánítás:** Az eset ellátása során nagy segítséget nyújtott Dr. Borbély Judit, Dr. Bartha Boldizsár, Dr. Lipták Klaudia, Dr. Lipták Laura és Dr. Tajti Péter, amelyet ezúton is köszönünk.

### Irodalom

1. FRIKHA F, SNOUSSI M, BRIKI S, KARRAY F, BAHLOUL Z: Temporomandibular joint involvement in ankylosing spondylitis. *Joint Bone Spine* 2018; 85: 487. <https://doi.org/10.1016/j.jbspin.2017.09.008>
2. DE HOLANDA GA, DE HOLANDA TA, BOSCATO N, CASARIN M: Temporomandibular joint involvement in individuals with ankylosing spondylitis: A scoping review. *Archives of Oral Biology* 2023; 146. <https://doi.org/10.1016/j.archoralbio.2022.105609>
3. LOCHER MC, FELDER M, SAILER HF: Involvement of the temporomandibular joints in ankylosing spondylitis (Bechterew's disease). *J Cranio-Maxillo-Facial Surgery* 1996; 24: 205–213. [https://doi.org/10.1016/s1010-5182\(96\)80003-5](https://doi.org/10.1016/s1010-5182(96)80003-5)
4. FELDTKELLER E, BRUCKEL J, KHAN MA: Scientific contributions of ankylosing spondylitis patient advocacy groups. *Current Opinion in Rheumatology* 2000; 12: 239–247. <https://doi.org/10.1097/00002281-200007000-00002>
5. SMITH JA: The Bench-to-Bedside Story of IL-17 and the Therapeutic Efficacy of its Targeting in Spondyloarthritis. *Current Rheumatology Reports* 2016; 18: 33. <https://doi.org/10.1007/s11926-016-0585-9>
6. WINKLER AE, MILLER M: Update on Axial Spondyloarthritis. *Missouri Medicine* 2022; 119: 79–83.
7. BRAUN J, DAVIS J, DOUGADOS M, SIEPER J, VAN DER LINDEN S, VAN DER HEIJDE D: First update of the international ASAS consensus statement for the use of anti-TNF agents in patients with ankylosing spondylitis. *Annals of the Rheumatic Diseases* 2006; 65: 316–320. <https://doi.org/10.1136/ard.2005.040758>
8. SARI İ, ÖZTÜRK MA, AKKOÇ N: Treatment of ankylosing spondylitis. *Turkish J Medical Sciences* 2015; 45: 416–430. <https://doi.org/10.3906/sag-1401-79>
9. LOPEZ-SUAREZ C, TOBAR C, SOLA-RUIZ MF, PELAEZ J, SUAREZ MJ: Effect of Thermomechanical and Static Loading on the Load to Fracture of Metal-Ceramic, Monolithic, and Veneered Zirconia Posterior Fixed Partial Dentures. *J Prosthodontics* 2019; 28: 171–178. <https://doi.org/10.1111/jopr.13008>
10. RÓTH I, CZIGOLA A, FEHÉR D, VITAI V, LEVENTE G, KOVÁCS J, et al: Digital intraoral scanner devices : a validation study based on common evaluation criteria. *BMC Oral Health* 2022; 1–17. <https://doi.org/10.1186/s12903-022-02176-4>



SCHMALZL J, HERMANN P, AMBRUS Sz

### Prosthetic rehabilitation of a patient with chronic rheumatic disease

*Introduction:* Ankylosing spondylitis is a chronic, inflammatory rheumatic disease. The temporomandibular joint can be affected in 6–20% of the cases, therefore it is essential to consider its gnathological aspects during the prosthetic rehabilitation of these patients.

*Case report:* A 42-year-old female patient presented to the Department of Prosthodontics of Semmelweis University with temporomandibular joint pain and for the aesthetic prosthodontic rehabilitation of her missing teeth. After the conservative therapy of the myogenous and arthrogenous painful temporomandibular disorder symptoms of the patient, pre-prosthodontic restorative treatments were provided. The prosthetic treatment was performed according to the gnathological principles: digital jaw movement analysis was performed, and intraoral drawing device was used for the registration of the future jaw relation. After the digital smile design, temporary restorations were digitally constructed (polymethyl methacrylate, PMMA) in the increased occlusal vertical dimension so that the neuromuscular system could adapt to the changed jaw relation. Digital impressions were taken at all phases of the rehabilitation, using the Trios 3Shape Pod intraoral scanner. The final restorations for the upper dental arch included a 4-unit monolithic zirconia bridge, five zirconia crowns with cut-back technique and a 5-unit porcelain fused to metal bridge. For the lower jaw, a 3-unit monolithic zirconia bridge and five ceramic table-tops were made. To prevent the excessive overload of the temporomandibular joints and the jaw-closing muscles due to sleep bruxism and also for the protection of the prosthetic restorations, a Michigan-type splint was fabricated for the patient.

*Summary:* Dental treatments for patients living with ankylosing spondylitis should take place with special regard to the systemic circumstances if extractions, endodontic or periodontal treatments are needed. For the prosthodontic rehabilitations, the gnathological principles should be followed. Good prosthetic planning and functionally and aesthetically well-made restorations as well as digital manufacturing can increase these patients' well-being and quality of life.

*Keywords:* ankylosing spondylitis, prosthetic rehabilitation, increasing the occlusal vertical dimension, digital