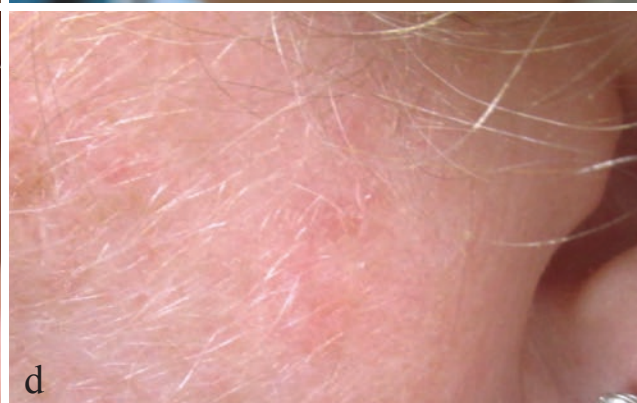
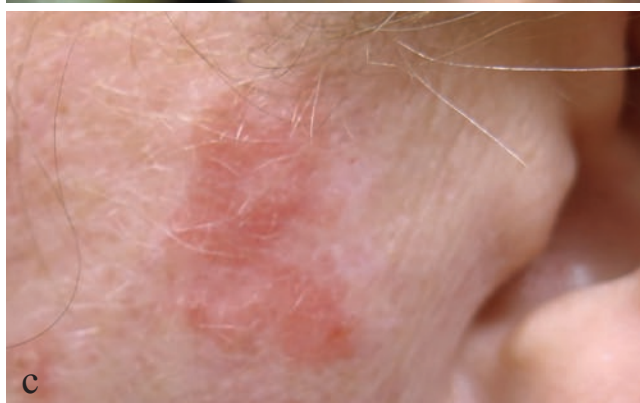
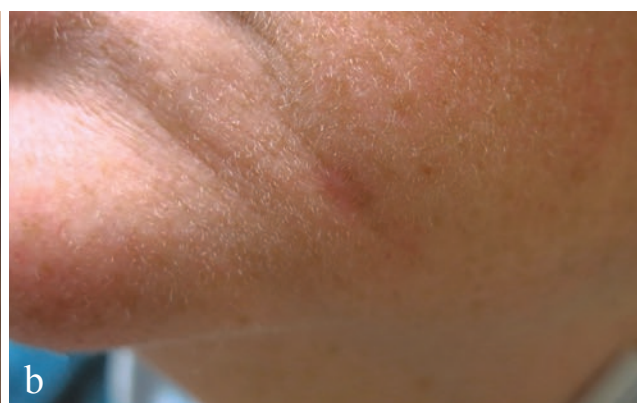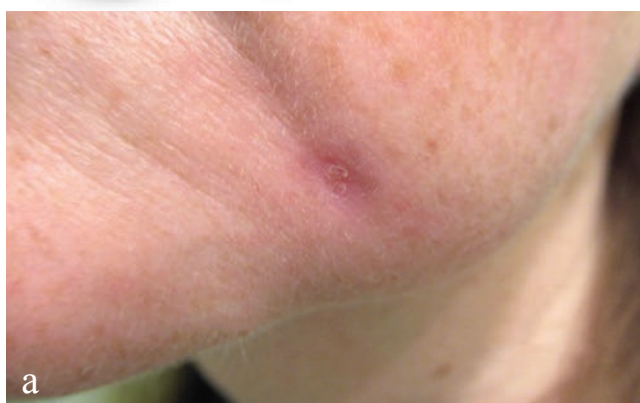BŐRGYÓGYÁSZATI ÉS VENEROLÓGIAI SZEMLE



99. ÉVFOLYAM • 2023. 6. SZÁM

100
éves a
BVSZ



2. a, b, c, d ábra

Biopsziával igazolt isSCC léziók az arc bőrön kezelés előtt (a, c) és kettő (b) illetve öt (d) NTAP kezelés után egy hónappal

FRIEDMAN CSERHALMI PÉTER DR., FRIDMAN GREGORY DR.,
FRIDMAN ALEXANDER DR.

**Nem termikus atmoszférikus plazma használata a bőr in situ laphámsejtes
karcinómájának kezelésére: esetismertetés**

**MAGYAR DERMATOLÓGIAI TÁRSULAT
NAGYGYŰLÉS
2023. NOVEMBER 16-18.**

BÖRGYÓGYÁSZATI ÉS VENEROLÓGIAI SZEMLE HUNGARIAN JOURNAL OF DERMATOLOGY AND VENEREOROLOGY

A MAGYAR DERMATOLÓGIAI TÁRSULAT HIVATALOS KÖZLEMÉNYE
OFFICIAL JOURNAL OF THE HUNGARIAN DERMATOLOGICAL SOCIETY

Szerkesztőbizottság elnöke / President of editorial board

Kemény Lajos

Főszerkesztő / Editor – in – chief

Temesvári Erzsébet

Főszerkesztő helyettes / Deputy editor – in – chief

Marschalkó Márta

Szerkesztő / Editor

Pónyai Györgyi

A szerkesztőbizottság tagjai / Editorial board

Baltás Eszter
Bata-Csörgő Zsuzsanna
Battyáni Zita
Csoma Zsanett
Daróczy Judit
Emri Gabriella
Friedman Cserhalmi Péter
Gaál Magdolna
Gáspár Krisztián
Gyulai Rolland
Hanyecz Anita
Hidvégi Bernadett
Holló Péter
Hunyadi János
Kárpáti Sarolta
Kinyó Ágnes
Lengyel Zsuzsanna
Liszkay Gabriella

Medvecz Márta
Németh István
Oláh Judit
Papp Ildikó
Remenyik Éva
Szabó Éva
Szakonyi József
Szalai Zsuzsanna
Szegedi Andrea
Széll Márta
Szlávicz Eszter
Szolnoky Győző
Tisza Tímea
Tóth Béla
Töröcsik Dániel
Varga Erika
Varjú Gábor
Vasas Lívía
Wikonkál Norbert

Korábbi elnök (Past President)

Dobozy Attila

Alapító főszerkesztők / Founding Editors

Egyed Dávid és Lehner Imre

Tiszteletbeli főszerkesztők (Honorary Editors)

1923–1948 Lehner Imre és Egyed Dávid
1948–1950 Rajka Ödön
1951–1965 Venkei Tibor
1966–1967 Nékám Lajos
1967–1979 Fülöp Éva
1980–1989 Török Ibolya és Korossy Sándor
1989–1993 Várkonyi Viktória

Impresszum

A Magyar Dermatológiai Társulat hivatalos közleménye

Szerkesztőség címe: 1085 Budapest, Mária u. 41.

Internet: www.derma.hu

E-mail: huderm.bor@med.semmelweis-univ.hu

Szerkesztőségi munkatárs: Beja Katalin

Szerkesztőségi tanácsadó: Bilicsi Erika

Tördelés, nyomdai előkészítés és nyomtatás:

WellCom Grafikai Stúdió • www.wellcom.hu

ISSN 0006–7768 (print) • HU ISSN 2064–261X (online)

A Bőrgyógyászati és Venerológiai Szemle fenntartja magának a jogot a hirdetések és szponzorált közlemények elfogadására, de ezek tartalmáért semmilyen körülmények között nem vállal felelősséget.

TARTALOM
99. évf. 2023. 6. szám

Magyar Dermatológiai Társulat 96. Nagygyűlés absztraktjai: 2023. november 16–18.	421
Szerzők névsora	449
<i>Varju Gábor dr.:</i> A tetoválás eltávolítás szövődményei	452
<i>Pónyai Katinka dr., Baranyai Fanni dr., Czirbesz Kata dr., Haller Ákos dr.:</i> Hyaluronsavas volumen pótlás a tear trough területén – az optimális eredmény elérése	461
<i>Papp Ildikó dr.:</i> A tetoválás eltávolítás szövődményei	471

KAZUISZTIKA

<i>Battyáni Zita dr., Zubonyai Cecília dr., Fehér Máté dr., Garbera István dr., Mendly József dr., Egyházi Zsolt dr., Lengyel Zsuzsanna dr.:</i> Óriás congenitális nevból, csecsemőkorban kialakult melanoma malignum, esetbemutatás és az irodalom áttekintése.	479
---	-----

TERÁPIA

<i>Friedman Cserhalmi Péter dr., Fridman Gregory dr., Fridman Alexander dr.:</i> Nem termikus atmoszférikus plazma használata a bőr in situ laphámsejtes karcinómájának kezelésére: esetismertetés	490
<i>Szabó Éva dr.:</i> Szelén-szulfid helye a seborrhoea capitis kezelésében	495

CONTENTS
Vol. 99. No.6. 2023.

The Hungarian Dermatological Society Annual Meeting
16–18. November 2023. 421

Authors index 449

Gábor Varju:
Complications of tattoo removal 452

Katinka Pónyai, Fanni Baranyai, Kata Czirbesz, Ákos Haller:
Treatment of the tear trough deformity with hyaluronic acid – the optimal result 461

Ildikó Papp.:
Rejuvenation of the chin and jowl with fillers 471

CASE REPORT

Zita Battyáni, Cecília Zubonyai, Máté Fehér, István Garbera, József Mendly, Zsolt Egyházi, Zsuzsanna Lengyel:
Melanoma arising in a Giant congenital melanocytic nevus in early age: a case report and literature review 479

THERAPY

Péter Friedman Cserhalmi, Gregory Fridman, Alexander Fridman:
The use of non-thermal atmospheric plasma for the treatment of in situ cutaneous squamous cell carcinoma: a case series 490

Éva Szabó:
Selenium sulphide in the treatment of scalp seborrheic dermatitis 495

Magyar Dermatológiai Társulat 96. Nagygyűlése

2023. november 16–18.

Tudományos előadások

Szlávicz Eszter dr.¹, Takács Hilda dr.², Major Jutta dr.^{1,3}, Ferencz Zsuzsa dr.¹, Tizedes Cecília dr.¹, Bancsók Tamás dr.¹, Gyulai Rolland dr.^{1,4}, Lengyel Zsuzsanna dr.¹, Tényi Tamás dr.², Osváth Péter dr.²

A tetoválások motivációs tényezőinek, valamint a testképpel kapcsolatos vélekedés vizsgálata

(PTE ÁOK Bőr-, Nemikórtani és Onkodermatológiai Klinika, Pécs¹, PTE ÁOK Pszichiátriai és Pszichoterápiás Klinika, Pécs², PTE ÁOK Magatartástudományi Intézet, Pécs³, SZTE ÁOK Bőrgyógyászati és Allergológiai Klinika, Szeged⁴)

Bevezetés: A tetoválások vizsgálata a pszichodermatológia egyik részterülete. A tetoválások a testmódosító beavatkozások közé sorolódhatnak, az emberi kultúrával egyidősnek tekinthetők, megítélésük az évszázadok alatt sokat változott. Egyaránt lehetnek a személyes és közösségi identitás kifejezői, mélyebb jelentésként pedig meghúzódhatnak a test feletti kontroll, a tetováltatás folyamatában megkerülhetetlen a testképhez való viszonyulás kérdése.

Vizsgálatunk során célul tűztük ki, hogy megismerjük azokat a lélektani tényezőket, amelyek a tetoválások hátterében állnak, különös tekintettel az önértékeléssel és a testképpel kapcsolatos vélekedésekre feltárására.

Beteganyag és módszer: 2021 októberében indult egyéves pilot vizsgálatunk a Pécsi Tudományegyetem Bőr-, Nemikórtani és Onkodermatológiai Klinikáján és a Pszichiátriai és Pszichoterápiás Klinikán kezelt páciensekkel és önkéntesekkel. 75 résztvevő jelentkezett, köztük 47 főnek volt tetoválása. Személyenként legfeljebb három tetoválás esetében megvizsgáltunk a keletkezési körülményeit és a jelentéstartalmat is. Valamennyi résztvevőnél depressziót vizsgáló életminőség kérdőív (Patient Health Questionnaire-9/PHQ-9), és testi attitűdőkkel, önértékeléssel kapcsolatos pszichológiai tesztek (Testi Attitűdők Teszt/BAT/; Rosenberg Önértékelés Skála/RSES-H/) kitöltése történt.

Eredmények: A résztvevők háromnegyedének (74,47%) egynél több tetoválása volt, 29,79%-nál egyéb testmódosító beavatkozás is megfigyelhető (pl. testékszer viselése). Leggyakrabban a felső végtagra tetováltattak, viszont a tetoválások jelentős hányada helyezkedett el ruhával fedett bőrfelületen, az általunk vizsgált 111 tetoválás 32,43%-a. A tetoválások motivációiban döntően az egyén szoros kötődései és identitással kapcsolatos gondolatai fejeződnek ki. A pszichológiai tesztekkel kapcsolatban a legfontosabb eredmény, hogy a tetováltak testi attitűdjeiben eltérések mutatkoztak, abban az esetben is, amikor kizártuk a pszichiátriai betegségben szenvedő személyek eredményeit. A tetováltak körében viszont az önértékelés javulása volt tetten érhető, összehasonlítva a nem tetováltak RSES-H kérdőív pontszámával.

Következtetés: Kutatásunk során a tetoválások hátterében kötődési és önkifejezési motivációkat azonosítottunk, de addiktív mechanizmusokra utaló adatok (pl. tetoválás halmozás) is felmerültek. Munkánk továbbá felhívja a figyelmet a testi attitűdőkben észlelhető eltérésekre, amely különösen fontos kérdés az esztétikai praxisban.

Gellén Emese dr.

Annularis erythemák differenciáldiagnosztikája esetek kapcsán (DE ÁOK Bőrgyógyászati Tanszék, Debrecen)

Bevezetés: Annularis erythema képében számos bőrbetegség megjelenhet. Társulhat gyulladáshoz, infekcióhoz, neoplasziához, vagy akár autoimmun betegséghez is. Az első három etiológiához kapcsolódó annularis dermatosisok a leggyakoribbak. Pathogenesizsük nagyrészt ismeretlen, egy részük különböző triggerekre adott hiperszenzitivitási reakció.

Beteganyag és módszer: A ritka, annularis, nem-infektív dermatosisok elkülönítésében a részletes anamnézis felvétel mellett nagy szerepe van a szövettani vizsgálatnak. Az ezen csoportba tartozó körképek egy részében döntően lymphocytás, másik részében döntően eosinophil, a harmadik részében döntően neutrophil infiltrátum dominál.

Eredmények: A szerző néhány ritka, annularis erythemával járó körkép bemutatásával szeretne betekintést nyújtani az annularis dermatosisok csoportjába, melyeket tekintve sokszor van átfedés a klinikumban és a histopathológiában.

Következtetés: A hasonló klinikai megjelenés mögött számos körkép állhat. Ezért elengedhetetlen a részletes anamnézis felvétel, kórlefolysis mellett a szövettani vizsgálat és a bőrgyógyász-pathológus közötti együttműködés.

Plázár Dóra dr.¹, Metyvinyi Zseraldin¹, Medvecz Márta dr.¹, Rencz Fanni dr.²

Az egészség és az életminőség fontos területei Darier és Hailey-Hailey betegségben

(Bőr-, Nemikórtani és Bőronkológiai Klinika Semmelweis Egyetem, Budapest¹, Egészségpolitika Tanszék, Budapesti Corvinus Egyetem, Budapest²)

Bevezetés: Az EQ-PSO egészségi állapot kérdőív az EQ-5D-5L további két ún. „bolt-on” dimenzióval (bőrirritáció és önbizalom) kibővített változata, alkalmazása pikkelysömör mellett atópiás dermatitisben is relevánsnak bizonyult. A két kiegészítő kérdés nem körkép-specifikus, így más krónikus bőrbetegségben is releváns lehet.

A Darier betegség (MD) és a Hailey-Hailey betegség (HHD) két ritka, autoszomális dominánsan öröklődő acantholyticus genodermatosis. Az MD-t a seborrheás bőrterületeken kialakuló erodált papulák és plakkok jellemzik, HHD-ben a hajlatokban alakulnak ki nedvedző, erythemás fissurák, erosiók. A MD és HHD tünetei jelentős életminőség romlással és pszichés megterheléssel járnak.

Célkitűzések: Célunk az egészség és az életminőség fontos aspektusainak feltérképezése, és az EQ-5D-5L kérdőív bőrirritáció és önbizalom kérdésekkel kiegészített magyar nyelvű változata tartalmi érvényességének vizsgálata volt MD és HHD betegekben.

Módszerek: 2023-ban, az egyetemi klinika felnőtt betegei körében a hangosan gondolkodás technikáját alkalmazva félig strukturált személyes interjúkat végeztünk el a kérdőív relevanciájának, átfogó-

ságának, érthetőségének vizsgálata céljából. Az interjúkat rögzítettük, a hanganyagok átiratait tematikus elemzésnek vetettük alá.

Eredmények: Összesen 13 (7 HHD és 6 MD) beteg válaszait elemeztük. A betegségek által jelentősen befolyásolt aspektusok közül legjelentősebb a relapszusokat kísérő fájdalom (69%), viszketés, munkahelyi problémák és az öltözködés nehezítettsége (54%) voltak. A betegek 46%-a emelte ki az odort, a pszichés- és mozgásproblémákat, 38%-a az elvesztett idő, társas kapcsolatok és a szabadidős tevékenységek nehezítettségéről számolt be. Minden beteg kifejezetten hasznosnak ítélte meg a bőrirritációra és önbizalomra vonatkozó kérdéseket, 7 beteg (4 HHD és 3 MD, 54%) már a kérdőív kitöltése előtt említette a viszketést. Négy beteg (3 HHD és 1 MD) (31%) az önbizalom dimenziót tartotta a legrelevánsabbnak. Nyolc beteg (3 HHD és 5 MD, 62%) szerint minden dimenzió egyaránt releváns. A betegek közel fele (46%) jobban preferálná az 1-3 hónap hosszúságú visszaemlékezési időtávot a jelenlegi formában alkalmazott „mai nap”-hoz képest, de a szezonálisan hullámzó lefolyásból fakadó lehetséges eltérések is említésre kerültek. A kérdőív szóhasználatát a betegek érthetőnek találták.

Összegzés: Vizsgálatunk nemzetközi szinten is elsőként igazolta az EQ-5D-5L két „bolt-on” dimenzióval kiegészített változatának tartalmi érvényességét és alkalmazhatóságát MD és HHD betegek egészségségének és életminőségének mérésére.

Asbóth Dorottya dr., Noll Judit dr., Pap Eszter dr.

Gyermekujjak bőr és köröm tünete, összefüggések, diagnosztikus lehetőségek

(Észak-budai Szent János Centrumkórház, Budai Gyermekbőrgyógyászati Központ, Budapest)

Bevezetés: Gyermekek kéz- és lábujjain megjelenő, acralis tünetek különös jelentőséggel bírnak.

Beteganyag és módszer: A bőrön lehetnek fertőzés eredetűek, bakteriális, gombás és vírus fertőzések. Ezen túlmenően egyes fertőző betegségek is mutatnak az ujjak bőrén, és gyakran a körmökön is eltéréseket. Szerepelnek congenitalis szindrómák részjelenségeként, de a háttérben habituális mechanikus, vagy traumás eredet is fellelhető. Az ujjakon észlelhető tumorok, a bőr elszíneződése, a vascularis reakciók, jelek, illetve a köröm pigmentációk megítélésének kifejezett kihívást jelentő diagnosztikus nehézségei miatt fontos a tünetek egységes értékelése. Ennek érdekében, ha feltárhatóak az összefüggések és a rendelkezésre álló diagnosztikus lehetőségeket, eszközöket felhasználjuk, biztos döntést hozhatunk.

Eredmények: A dermatoszkópos, a kapillároszkópos, a röntgen és az ultrahang vizsgálat, gyermekkorban könnyen kivitelezhető, fájdalommentes, segítségével elkerülhetővé válik a sok esetben altatást is igénylő, az ujjakon kedvezőtlen kozmetikai eredménnyel járó szövettani vizsgálat.

Következtetés: A szerzők egy áttekintést adnak, illetve a Budai Gyermekbőrgyógyászati Központ anyagából kiragadott néhány érdekes esetet mutatnak be.

Szabó Imre Lőrinc dr.^{1,2}, Szöllösi Attila Gábor dr.³, Dajnoki Zsolt dr.^{1,2}, Mcdonald Ian dr.⁴, Kapitány Anikó dr.^{1,2}, Steinhoff Martin dr.^{4,5}, Szegei Andrea dr.^{1,2}

A keratinocytákon kifejeződő toll like receptor-3 szerepének vizsgálata a viszketés-vakarás-kör molekuláris hátterében

(Debreceni Egyetem, Általános Orvostudományi Kar, Bőrgyógyászati Tanszék, MTA Kiváló Kutatóhely, Debrecen¹, ELKH-DE Allergológiai Kutatócsoport, Debrecen², Debreceni Egyetem, Általános Orvostudományi Kar, Immunológiai intézet, Debrecen³, Dept. of Dermatology and UCD Charles Institute for Translational Dermatology, University College Dublin, Dublin, Írország⁴, Department of Dermatology and HMC Translational Research Institute, Hamad Medical Corporation, Doha, Katar⁵)

Bevezetés: A viszketés krónikussá válásában szerepet játszó folyamatok között felmerül a viszketés-vakarás-ciklus örödi körének szerepe. Hazai és nemzetközi kollaborációs partnereinkkel próbáljuk azonosítani a keratinocyták és perifériás szenzoros neuronok közötti kommunikáció sajátosságait. A toll-like receptor 3 (TLR3) aktivációja esetén több gén kifejeződése mellett saját expresszióját is serkenti, valamint természetes exogén ligandja, a kettős-szálú RNS mellett saját, szöveti károsodás során felszabaduló molekulák is aktiválhatják. Ezért vizsgáltuk, hogy lehetséges-e, hogy a keratinocytákon kifejeződő TLR3 aktivációja hatására felszabadulnak-e pruritogén anyagok, amelyek a viszketésre adott válaszreakció kiváltásán keresztül, szöveti károsodást okozva hozzájárulhatnak-e a további TLR3 aktivációhoz, hozzájárulva a viszketés-vakarás körhöz, a viszketés krónifikációjához.

Beteganyag és módszer: Krónikus viszketéssel járó betegségek (atópiás dermatitis, psoriasis, prurigo nodularis) lézióanal és nemlézióanal, valamint egészséges humán bőr mintáiban vizsgáltuk a TLR3 mRNS és fehérje szintű kifejeződését RT-qPCR és immunfluoreszcens módszerekkel. Egészséges emberi epidermális keratinocytákon (NHEK) in vitro vizsgáltuk, hogy korábban leírt TLR3 aktiváció (szintetikus ligand, Poly-(I:C)) hatására megvalósuló TLR3 expresszió fokozódás in vitro NHEK sejteken is megvalósul-e, és az NHEK-eken kifejeződő TLR3 receptor aktivációja járhat-e pruritogén anyagok felszabadulásával (RT-qPCR, ELISA). A TLR3 aktiváció során keratinocytákból felszabaduló pruritogén hatását mértük egérből izolált hátsógyöki ganglion (DRG) szenzoros neuronokból felszabaduló viszketést mediáló neurotranszmitter, és neurotrophin szekréciójára.

Eredmények: Eredményeink szerint NHEK-k TLR-3 aktivátor poly-(I:C) kezelés hatására mind mRNS, mind fehérje szinten fokozódik az IL-6 és a pruritogén endothelin termelése. Immunfluoreszcens vizsgálattal igazoltuk, hogy a TLR3 kifejeződése mind atópiás dermatitisből, prurigo nodularisból, és psoriasisból származó lézióanal bőrben fokozott a perilezióanal és az egészséges kontrollhoz viszonyítva. Emellett kimutattuk, hogy az endothelin 1 egér DRG-ből izolált szenzoros neuronokból substance-P (P-anyag) felszabaduláshoz vezet, amely a viszketés-pályák DRG-gerincvelő kapcsolódásánál fontos mediátor.

Következtetés: Eredményeink szerint szöveti károsodás során, akár vakarás hatására a TLR3 aktivációjának hatására fokozódhat saját kifejeződése a hámsejteken, emellett aktivációja pruritogén felszabadulással jár, így hozzájárul a viszketéshez. Ez a mechanizmus hipotézisünk szerint hozzájárulhat a viszketés-vakarás-ciklus kialakulásához és fenntartásához, amelyet igazolni látszik, hogy több viszkető bőrbetegségben is fokozott a TLR3 expresszió a viszkető, tünetes bőr hámrétegében.

Németh Csongor dr.¹, Németh Viktória dr.¹, Horváth Szabina dr.¹, Gyömörei Csaba dr.², Palkovics Tamás dr.³, Lengyel Zsuzsanna dr.¹

Dirofilaria repens okozta cutan fertőzések

(PTE KK Bőr-, Nemikórtani és Onkodermatológiai Klinika, Pécs¹, PTE KK/ÁOK Patológiai Intézet, Pécs², PTE ÁOK Orvosi Mikrobiológiai és Immunitástani Intézet, Pécs³)

Bevezetés: A dirofilariák parazita fonalféreg, melyek szúnyogok által terjesztett zoonotikus infekciót okozhatnak. A *Dirofilaria repens* humán infekcióira jellemző, hogy a legtöbb fertőzés tünetmentes marad, tünetek esetén migráló subcutan csomók jelennek meg, melyek a periorbitalis, temporális, homlok régióban jelennek meg leggyakrabban, de érintett lehet a többi testrész is. A tünetek fennállása pár héttől több hónapig is eltarthat.

Beteganyag és módszer: Az előadásomban bemutatom a PTE KK Bőr-, Nemikórtani és Onkodermatológiai Klinikán 2019.01.01. és 2022.12.31. között előforduló *Dirofilaria repens* infekciók eseteinek az eredményeit. Összesen 4 esetben került diagnózisra a fertőzés. 3 esetben képalkotó vizsgálat is készült a betegről, szerológiai teszt minden esetben készült parazita fertőzés irányába, valamint 4 esetben végeztünk módosított Knott módszerrel is vizsgálatot microfilariá kimutatása céljából.

Eredmények: A négy diagnosztizált eset közül, két esetben sebészeti eltávolított fereg parazitológiai vizsgálata, egy esetben core biopszia szövettani vizsgálata és egy esetben a klinikai kép alapján került felállításra a diagnózis. Microfilariasis gyanúja egy alkalommal merült fel. Gyógyulást az esetekben sebészi eltávolítás, core biopszia során történt roncsolás, gyógyszeres kezelés és ezek kombinációja hozott.

Következtetés: Egy korábban ritka bőrbetegség gyakoribbá válását figyeltük meg klinikánkon, a *Dirofilaria repens* egy növekvő eset-számú zoonózis, így differenciáldiagnosztikai szempontból érdemes gondolni rá. Amennyiben klinikailag felmerül a gyanú, érdemes képalkotókkal, szerológiai tesztekkel és a módosított Knott módszerrel vizsgálatokat elvégezni. Terápiájában a sebészi eltávolítás az elsődlegesen ajánlott módszer, szisztémás gyógyszeres kezelés klinikumtól függően kerülhet bevezetésre.

Hidvégi Bernadett dr., Kovács Anikó dr., Király Zsófia dr., Marschalkó Márta dr., Holló Péter dr.

A dermatomyositis gondozás szempontjai, az elmúlt 10 év tapasztalata

(Semmelweis Egyetem Bőr-, Nemikórtani és Bőronkológiai Klinika, Budapest)

A dermatomyositis (DM) az idiopathiás inflammatorikus myopathiák (IIM) közé tartozó krónikus szisztémás autoimmun betegség, amely a vázizmot, a bőrt és a belső szervek közül leggyakrabban a tüdőt érinti. Autoantitestek, szöveti gyulladások, parenchymás sejtkárosodás, és vasculopathia jellemzi. A bőrtünetek rendkívül változatosak. Gyakran okoz differenciáldiagnosztikai nehézséget a klinikailag amyopathiás dermatomyositis (CADM). A DM paraneoplastikus állapot is, a daganat a DM tüneteinek kialakulása előtt, azzal együtt vagy azt követően alakulhat ki. A myositis-specifikus autoantitestek (MSA) a sejtek citoplazmájában vagy sejtmagjában jelenlévő fehérjék elleni specifikus antitestek. Az MSA-k több hónappal a klinikai megnyilvánulás kialakulása előtt kimutathatók és dermatomyositisben fenotípusos jellemzőkkel járnak, a betegek alosztályozására használhatók. Az intersticiális tüdőbetegség (ILD) és a rosszindulatú daganatok előfordulása, a betegség lefolyása és a gyógyszeres válaszreakció az egyes MSA-k szerinti alcsoportokban eltérő, ezért az MSA-k jobb ismerete, kulcsfontosságú a diagnózis és a kezelés javítása szempontjából. Az elmúlt 10 évben dermatomyositisben szenvedő betegek gondozása során szerzett tapasztalatainkat ismertetjük, az MSA-k, daganatelőfordulás, ILD és az alkalmazott korszerű terápiákra fókuszálunk.

Belső Nóra dr.

Nyálkahártya pemphigoid

(SZTE Bőrgyógyászati és Allergológiai Klinika, Szeged)

Bevezetés: A nyálkahártya pemphigoid (MMP) egy autoimmun, subepithelialis hólyagképződéssel járó betegség.

Beteganyag és módszer: A betegség patogenezise összetett és egyelőre nem pontosan feltárt. Az autoantitestek elsősorban a bullosus pemphigoid antigén 2 (BP Ag2, BP180, XVII-es kollagén), a BP Ag1 (BP230, dystonin-e), a laminin 332, az alfa6beta4 integrin és a VII. típusú kollagén ellen termelődnek. Az enyhe, alacsony kockázatú betegségben csak az orális mucosa és/vagy a bőr érintett, itt a hegesedés kismértékben jellemző. Ezzel szemben a súlyos, magas kockázatú betegcsoportban, akiknél az oculáris, nasopharyngealis, oesophagealis, laryngealis és genitális mucosa érintettség van jelen, a hegesedési tendencia is magasabb. Ezekben az esetekben a kezelés ellenére is rossz a betegség prognózisa. A diagnózis alapját a klinikai kép és a szövettan együtt adja, az epithel bazális membránja mentén lineáris IgG, IgA, vagy C3 depozíció detektálható.

Eredmények: Enyhébb esetben a helyi vagy intralézionális szteroid terápia mellett egyéb gyulladáscsökkentő gyógyszerek, immunmodulánsok (dapson) vagy antibiotikum (doxycyclin) adása javasolt. Súlyos lefolyás esetén szisztémás terápiát alkalmazunk, kortikoszteroidot egyéb immunosuppresszív szerekkel kiegészítve, illetve biológiai terápiát (rituximab és TNFalfa gátlók) vagy kombinált IVIG és rituximab kezelést.

Következtetés: Minden kezelés ellenére nagyon gyakori komplikáció a hegesedés. A sebészi kezelés nem kuratív, de a szervek működésének javításában jelentős szerepe lehet.

Budai Dóra dr. Nagy Gabriella dr.

A rovarméreg allergiás betegek compliance változása a COVID pandémia végén

(Borsod-Abaúj-Zemplén Vármegyei Központi Kórház és Egyetemi Oktatókórház Szent Ferenc Tagkórház Bőrgyógyászati Osztály, Miskolc)

Bevezetés: A méhek és darazsak csípését követően kialakuló allergiás reakciók nem túl gyakoriak. Európában, így hazánkban is 1-3 % között fordulnak elő különböző súlyosságú tünetek. Jelentőségét az adja, hogy kezelés nélkül, nagyon rövid idő alatt, akár fatális kimenetelű anafilaxiás sokk is felléphet. A következő csípési reakció súlyossága előre nem megjósolható, az allergológus szerepe kiemelten fontos a betegek oktatásában és felkészítésében egy újabb csípés esetén a súlyos allergiás tünetek kialakulásának megelőzésére. A COVID pandémia első két évében a betegek orvoshoz való fordulása és a készenléti adrenalin feliratása, továbbá a venom immunterápia (VIT) vállalása jelentősen visszaesett. A koronavírus-járvány harmadik évében ez a tendencia javult, melyhez a járványügyi helyzet javulása mellett a készenléti adrenalin kedvezményes rendelkezése is jelentősen hozzájárult.

Beteganyag és módszer: A szerzők a rovarméreg allergiás betegek compliance változását vizsgálták az Allergológiai Szakrendelésükön 2022. január és 2023. június között megjelent 148 venom allergiás beteg adatainak elemzése során. A csípési körülmények és a klinikai tünetek súlyossága mellett részletesen vizsgálták a páciensek betegségükhöz való hozzáállását, készenléti adrenalinral történt el-látottságát, annak használatát, a kivizsgálás és a VIT igénybevételét, ill. ezek hiányában ennek okait.

Eredmények: Tapasztalataik alapján a koronavírus-járvány első éveiben a készenléti adrenalin feliratása visszaesett, a kivizsgálások elmaradtak, a korábbi leleteikért nem jelentkeztek, a VIT megajánlása így elmaradt, vagy nem vették igénybe. Az autoinjektor magas ára miatt a betegek egy része nem tudta kiváltani. A Magyar Közlönyben 2022. április 29-én megjelent rendelet alapján az készenléti adrenalin autoinjektor emelt és kiemelt támogatással rendelkezhetővé vált, ez a hír médiában is számos helyen megjelent. A jogszabályváltozás és

a koronavírus-járvány enyhülés jelentősen javította a betegek compliance-et. 2022. második felétől a szakrendelésen a venom allergiás esetek számának növekedését észlelték, a betegek elsődlegesen az adrenalin kedvezményes felírását kérték, de sok kivizsgálatlan eset is találkozott.

Következtetés: A megfelelő edukáció és az életmentő gyógyszerek biztosítása kiemelt jelentőséggel bír a mindennapi allergológiai gyakorlat során. A készenléti adrenalin elérhető áron való beszerezhetősége jelentős előrelépés a biztonságos betegellátás érdekében.

Kuzmanovszki Daniella dr.

Előrehaladott kután laphámrákban alkalmazott PD-1 gátló kezeléssel szerzett tapasztalatok a Semmelweis Egyetem Bőr-, Nemikórtani és Bőronkológiai Klinikán – egy centrum retrospektív vizsgálata

(Semmelweis Egyetem Bőr-, Nemikórtani és Bőronkológiai Klinika, Budapest)

Bevezetés: Előrehaladott bőr laphámsejtes karcinóma (cSCC) szisztémás kezelése jelentős fejlődésen ment keresztül az elmúlt években. A klinikai vizsgálatokban a PD1-gátló cemiplimab immunterápia jelentős hatékonyságot mutatott irrezekábilis vagy metasztatikus kután laphámrákban, azonban a mindennapi betegellátásban a valós adatok még mindig korlátozottak.

Beteganyag és módszer: Retrospektív vizsgálatunkban a hatékonyság és a biztonság értékelésére törekedtünk. Klinikánkon 2020. február és 2023. január között vizsgáltuk azokat az irrezekábilis vagy metasztatikus kután laphámsejtes karcinómás betegeket adatait, akik legalább két cemiplimab infúziót kaptak.

Eredmények: Elsődleges végpontnak progressziómentes túlélés (PFS), teljes túlélés (OS), és az objektív válaszarányt (RR) vettük, másodlagos végpontként a nemkívánatos eseményeket (AE) értékeltük.

Következtetés: A vizsgálatban idős, immunterhelt, illetve szolid szervtranszplantált betegek adatai is feldolgoztuk, reális képet kapva a cemiplimab hatékonyságáról és biztonságáról a mindennapokban.

Csányi Ildikó dr.¹, Hánis Csilla dr.¹, Ócsai Henriette dr.^{1,2}, Kemény Lajos dr.¹, Gyulai Rolland dr.¹, Oláh Judit dr.^{1,3}, Baltás Eszter dr.¹

Metasztatikus melanómás betegek körlefordulása az immunterápia leállítását követően: egycentrumos retrospektív vizsgálat

(SZTE SZAKK Bőrgyógyászati és Allergológiai Klinika, Szeged¹, Békés Megyei Központi Kórház, Pándy Kálmán Tagkórház, Gyula², SZTE SZAKK Onkoterápiás Klinika, Szeged³)

Bevezetés: Az immun-ellenőrzőpont gátlókat több mint tíz éve alkalmazzuk jó eredménnyel metasztatikus melanómában szenvedő betegeink kezelésében. Fontos kérdés, hogy a kezelést kedvező terápiás válasz esetén meddig adjuk, illetve hogy a kezelés leállítása hogyan befolyásolja a melanómás betegség körlefordulását.

Beteganyag és módszer: Irodalmi áttekintést végeztünk a témában, melyet saját adatokkal egészítettünk ki.

Eredmények: Az irodalomban elérhető vizsgálatok heterogén betegcsoport adatait dolgozzák fel változatos szempontok alapján, illetve randomizált kontrollált vizsgálat a témában nincsen. A szegedi Bőrgyógyászati és Allergológiai Klinikán elvégzett retrospektív vizsgálatba irrezekábilis vagy metasztatikus melanoma miatt 2017.04.05. és 2023.04.05. között kezelt betegeket vontunk be, akik PD1-gátló monoterápiát vagy CTLA4- és PD1-gátló kombinált immunterápiát kaptak, amely leállításra került. A leállítás indoka kedvező terápiás válasz vagy immun-kapcsolt mellékhatás volt. Kizáró tényező volt, amennyiben a daganatos betegség progresszója miatt kényszerültünk leállítani a kezelést. Vizsgálatunk során elemeztük a betegek és a daganatos betegség legfőbb jellemzőit, valamint a túlélési adatokat.

Következtetés: Az előadás során saját eredményeinket értékeljük a nemzetközi szakirodalom tükrében. Jelenleg nemzetközi konszen-

zus alapján az immunterápia leállítását komplett remisszió esetén legkorábban 6 hónappal, parciális remisszió vagy stabil betegség esetén legkorábban 2 évvel a kezelés indítását követően javasolják.

Kovács Nóra dr.¹, Balogh Árpád Ármán dr.¹, Csányi Ildikó dr.¹, Manczinger Máté dr.¹, Fülöp Anna Tácia², Dombi József dr.³, Weszelovszky Gábor³, Kemény Lajos dr.¹, Baltás Eszter dr.¹

Jó- és rosszindulatú bőrelváltozások megkülönböztetése különböző életkorokban

(SZTE Bőrgyógyászati és Allergológiai Klinika, Szeged¹, Szegedi Biológiai Kutatóközpont, Szeged², DOPTI Kft., Szeged³)

Bevezetés: A melanómás betegek életkilátásait befolyásolja a korai felfedezés, melyben fontos szerep jut a betegnek. Számos korábbi vizsgálat foglalkozott azzal, hogy a laikusokat milyen módszerekkel lehet hatékonyan oktatni a melanoma korai felismerésére.

Beteganyag és módszer: Vizsgálatunk elsődleges célja annak tanulmányozása volt, hogy laikusok képesek-e megkülönböztetni a jó- és rosszindulatú bőrelváltozásokat. Másodlagos célunk annak vizsgálata volt, hogy az oktatás befolyásolja-e a megítélés hatékonyságát, illetve hogy milyen módszerrel hatékonyabb az oktatás. A felmérést online végeztük. Az intuitív fázis során a résztvevőket arra kértük, hogy döntsék el 15 bőrelváltozást ábrázoló fotóról, hogy jó- vagy rosszindulatú elváltozást látnak-e, orvoshoz fordulnának-e vele vagy sem. Ezt követte a tanulási fázis, melynek során random két csoportba kerültek a résztvevők. Az „A” csoportnak a megválasztott tesztorsor helyes megoldásainak bemutatását követően egy rövid oktatófilmet vetítettünk le a melanoma ABCD gyanújeleiről. A „B” csoportban csak a megválasztott tesztorsor helyes megoldásait mutattuk meg. A visszakerdezési fázisban egy újabb, 15 fotóból álló képsorozatot teszteltük a résztvevők megszerzett tudását.

Eredmények: Több mint ötezer fő vett részt online vizsgálatunkban. Megállapítottuk, hogy a laikusok intuícójukra és/vagy korábbi ismereteikre támaszkodva képesek felismerni azokat a bőrelváltozásokat, amelyek az egészségre ártalmasak. A nők szignifikánsan jobban ítélik meg a bőrelváltozásokat a férfiaknál. Az életkor előrehaladtával a bőrelváltozások helyes megítélése látványosan javul, majd 40 év felett romlani kezd. Legjobban a 30-39 közötti korosztály teljesít, míg legrosszabbul a legfiatalabb (7-10 éves) és a legidősebb (70-79 év) korosztályok. Oktatást követően azt találtuk, hogy változatlanul a nők teljesítenek szignifikánsan jobban a férfiaknál. Az életkor előrehaladtával a bőrelváltozások helyes megítélése látványosan javul, 30-59 éves kor között a legjobb, majd 60 év felett elindul a teljesítmény romlása.

Következtetés: Oktatással a bőrelváltozások megítélését fejleszteni lehet laikusok körében. A bőrelváltozásokat ábrázoló képek segítségével történő oktatás (kognitív módszer) hatékonyabb, mintha kiegészítjük az ABCD szabályt magyarázó kisfilmmel (kognitív + analitikus módszer).

Czirbesz Kata dr.^{1,2}, Liskay Gabriella dr.^{1,2}, Baranyai Fanni dr.^{1,2}, Balatoni Tímea dr.^{1,2}, Kozéki Zsófia dr.^{1,2}, Kispál Mihály dr.^{1,2}, Fröhlich Georgina dr.³, Hunyadi Karen dr.^{1,2}, Danyi Tímea dr.^{2,1}

225 BRAF-MEK gátló kezelésben részesült beteg túlélési adatainak elemzése a terápia alatt alkalmazott dózisredukciók függvényében

(Országos Onkológiai Intézet Dermatoonkológiai Osztály, Budapest¹, Nemzeti Tumorbilológiai Laboratórium Országos Onkológiai Intézet, Budapest², Országos Onkológiai Intézet Sugartherápiás Osztály, Budapest³)

Bevezetés: 2015-ben 2 BRAF-MEK gátló kombinációs terápia vált elérhetővé, mellyel a rezisztencia késleltethető, a monoterápiához képest elért túlélés meghosszabbítható. Viszont a klinikai vizsgálatokban 33%-ban alkalmaztak dózisredukciót a kialakult mellékhatások miatt. Célkitűzésünk 2015 és 2022 között 225 betegnél

alkalmazott BRAF-MEK gátló terápia hatékonyságának vizsgálata volt az alkalmazott dózisredukciók függvényében.

Beteganyag és módszer: 172 betegünk részesült Dabrafenib-trametinib, 53 betegünk Vemurafenib-cobimetinib terápiaiban az Országos Onkológiai Intézet Dermatológiai Osztályán. A mutáció analízist cobas® BRAF V600 tesztel végeztük az Országos Onkológiai Intézet Molekuláris Patológiai Osztályán, primer tumorból vagy metasztázisból. Tumorkontroll, terápiás válasz értékelését a RECIST 1.1 verziója szerint végeztük. A progressziómentes túlélés és teljes túlélés statisztikai elemzéséhez Kaplan-Meier analízist használtunk szignifikanciáját log-rank teszttel állapítottuk meg. A mellékhatásokat CTCAE 4.03 terminológia alapján osztályoztuk. Dózismodifikáció az alkalmazási előírásnak megfelelően történt.

Eredmények: Dabrafenib-trametinib terápia alatt 37 betegnél (21%) kényszerültünk dózisredukcióra. >Gr 3 mellékhatást a betegek 14,5%-ában (n=25) észleltünk. A dózisredukált betegek teljes túlélése Kaplan-Meier analízissel szignifikánsan jobb túlélést mutatott $p=0,0028$. (13 hónap vs 48 hónap). PFS gyenge szignifikanciát mutatott $p=0,0270$ (9 hónap vs 16 hónap) a dózisredukált betegek jobb medián túlélési mutatójával. Vemurafenib-cobimetinib mellett 19 betegnél (35,8%) alkalmaztunk dózisredukciót. A dózisredukcióban részesült betegek és a terápiát teljes dózisban alkalmazó betegeket összehasonlítva vemurafenib-cobimetinib terápia mellett sem a teljes túlélésben (18 vs 29) $p=0,3625$, sem a progressziómentes túlélésben $P=0,3148$ (14 vs 10) nem találtunk szignifikáns különbséget. >Gr3 mellékhatást 19 betegnél 35%-ban detektáltunk.

Következtetés: Eredményeink arra utalhatnak, hogy a mellékhatás és a hatékonyság között pozitív összefüggés lehetséges a dabrafenib-trametinib terápianál.

Hunyadi Karen dr., Kozéki Zsófia dr., Czirbesz Kata dr., Balatoni Tímea dr., Liskay Gabriella dr.

Avelumab immunterápia Merkel-sejtes karcinómában
(Országos Onkológiai Intézet, Budapest)

Bevezetés: A Merkel-sejtes karcinóma ritka, de rendkívül agresszív lefolyású betegség. Az avelumab egy új generációs immunterápiás gyógyszer, ami a programozott sejtihal fehérje ligandjával (PD-L1) kölcsönhatásba lépve aktiválja az immunrendszer választását a daganat ellen. Célunk, hogy vizsgáljuk az avelumab immunterápia hatékonyságát és biztonságosságát a Merkel-sejtes karcinóma kezelésében.

Beteganyag és módszer: 2018.július és 2023.május között, 10 disszeminált Merkel-sejtes karcinómában szenvedő, avelumab immunterápiában részesített beteget választottunk be. A törzskönyvnek megfelelően 2 hetes ciklusokban 800mg fix dózisban kapták a terápiát. Értékeljük retrospektíven a terápia hatékonyságát és biztonságosságát, illetve a mellékhatásokat is. A nemkívánatos eseményeket a Common Terminology Criteria for Adverse Events (CTCAE) 5.0-s verziója szerint osztályoztuk.

Eredmények: A vizsgált betegek között 5 férfi (50%) és 5 nő (50%) szerepelt, akiknek az átlag életkora 75,7 év (63-84 év) volt. 4 betegnél (40%) ismert szinkron daganatos betegség (diff. invazív tüdő adenoc., melanoma, CLL). Ismert primer tumor miatt 6 (60%), ismeretlen primer tumor miatt 4 (40%) beteg került osztályunkra. A 6 ismert primer tumoros beteg közül, 3 betegnek a fej-nyaki régióban (50%), 2 betegnek a felső végtagon (33%) és 1 betegnek az alsó végtagon volt (17%) a primer tumor. Átlagosan 18 ciklus immunterápiát kaptak (3-42) és a medián követési idő 15,5 hónap (2,4-40,4) volt. Avelumab immunterápiával az objektív tumorválasz (ORR) 50% volt. 5 betegnél (50%) értünk el részleges remissziót (PR) és komplett remissziót (CR) nem jelentkezett. A fél éves progressziómentes túlélési arány 60% és a betegek 90%-a élt. Kiegészítő sugárterápiában 4 betegünk (40%) részesült. Gyógyszer mellékhatás a kezelt betegek felénél (50%) fordult elő. Gr.3 mellékhatás 1 betegnél (10%) alakult ki, míg Gr.4-5 mellékhatás nem jelentkezett.

Következtetés: Az avelumab immunterápia hatékony, biztonságosnak bizonyult és hozzájárult az objektív tumorválasz eléréséhez,

valamint hosszabb progressziómentes túlélést eredményezett a betegeknek, tolerálható mellékhatások mellett.

Kozéki Zsófia dr., Hunyadi Karen dr., Baranyai Fanni dr., Balatoni Tímea dr., Liskay Gabriella dr.

Cemiplimab immunterápia bőr eredetű laphámrák kezelésében
(Országos Onkológiai Intézet, Budapest)

Bevezetés: A lokálisan előrehaladott, valamint a metasztázáló bőr eredetű laphámrák kezelésében az elsőként választandó szisztémás terápia a 2019-ben törzskönyvezésre került anti PD-1 (programozott cell death protein-1) immunterápia, a cemiplimab. Vizsgálatunk célkitűzése a cemiplimab hatékonyságának, valamint biztonságosságának értékelése volt saját betegeinknél.

Beteganyag és módszer: 2021 januárja és 2023 májusa között, 18 lokálisan előrehaladott, illetve disszeminált bőr laphámrákkal diagnosztizált, cemiplimab immunterápiával kezelt betegnél értékeltük retrospektíven a terápia hatékonyságát és biztonságosságát. A betegek immunterápiás kezelése három hetes ciklusokban történt, 350 mg-os fix dózisban. A terápia biztonságosságát a CTCAE (Common Terminology Criteria for Adverse Events) 5. verziója alapján elemeztük.

Eredmények: Vizsgálatunkban 13 férfi (78%) és 5 nő (28%) szerepelt, átlagéletkoruk 78 év (64-91) volt. Lokálisan előrehaladott laphám carcinoma 3 beteg esetében (16,6%), metastatikus laphám carcinoma 15 (83,3%) esetben volt jelen, a primer tumor 1 betegnél (5,5%) ismeretlen volt. A betegek átlagosan 10 cikluson keresztül részesültek cemiplimab immunterápiás kezelésben, a medián követési idő 10 hónap (2,4-33,2 hónap), az objektív tumorválasz (ORR) 50% volt. Két beteg esetében komplett remissziót (CR: 11,1%), hét betegnél parciális remissziót (PR: 39%), öt betegnél stabil betegséget (SD: 27,8%), és négy betegnél progressziót (PD: 22,2%) észleltünk. A fél éves progressziómentes túlélési arány 88,8% volt és fél évvel a terápia kezdete után a betegek 100%-a élt. Gyógyszer mellékhatás a kezelt betegek felénél (50%) jelentkezett, Gr.1 mellékhatás az esetek 22,2%-ában, Gr.2 mellékhatás 11,1%-ban alakult ki. A terápia során az immunterápia mellékhatásaként második primer bőrtumor, laphámrák vagy basalioma (Gr.3 mellékhatás), a betegek kb. 33%-nál alakult ki, ami minden esetben sebészileg eltávolításra került.

Következtetés: Vizsgálatunk során a lokálisan előrehaladott, illetve disszeminált bőr eredetű laphámrákban szenvedő betegek kezelésében a cemiplimab hatékony terápiás modalitásnak bizonyult, tolerálható mellékhatások mellett.

Lőrincz Kende dr., Koltai Hanga, Tóth Veronika dr., Kuzmanovszki Daniella dr., Tóth Béla dr., Szakonyi József dr., Hársing Judit dr., Holló Péter dr.

Terápiás megfontolások a BRAF-mutációs státusz betegen belüli heterogenitása alapján

(Semmelweis Egyetem Bőr-, Nemikórtani és Bőronkológiai Klinika, Budapest)

Bevezetés: Az áttétes melanómával kezelt betegek esetében az egyik hatékony terápiás lehetőség a BRAF-MEK gátló kombinációs kezelés. Célzott BRAF-gátlót azok a páciensek kaphatnak, akiknek a daganatában a BRAF-gén mutációját sikerül azonosítani, így javasolt a primer tumort, illetve az eltávolított áttéteket genetikai analízisnek alávetni. Irodalmi adatok alapján fennállhat a tumorheterogenitás jelenség, miszerint a primer tumor, illetve áttétek között is különbség lehet a BRAF státuszban.

Beteganyag és módszer: Vizsgálatunk célja alátámasztani azt az elméletet, miszerint egyazon beteg elsődleges daganata és áttétei, illetve különböző áttétei eltérő BRAF-státusszal rendelkezhetnek. Célunk bebizonyítani, hogy a korábban BRAF negatív vizsgálati eredmény alapján kezelt betegnél az újonnan felfedezett BRAF-pozitív áttétek nyújtotta terápiaváltás lehetősége előnyös hatással van a betegség kezelésére nézve. Vizsgálatunk során a Semmelweis Bőrklinika on-

kodermatológiai centrumának beteganyagát tekintettük át. Megvizsgáltuk a target- illetve egyéb terápiában is részesülő páciensek dokumentációját. Kutatásunkban a terápiaváltásokat, annak sorrendjét, a primer tumor, illetve áttétek BRAF-státuszát és a betegek kórtörténetét vizsgáltuk.

Eredmények: A vizsgált páciensek közül 6 esetben találtuk azt, hogy a primer tumor vagy az első vizsgált áttét negatív, majd a következő vizsgált áttét azonban pozitív lett a mutációra nézve. Az új mutációanalízis alapján indított target terápiás kezelés hatására a betegek nagyrésze mutatott legalább átmeneti regressziót, illetve számolt be szubjektív állapotjavulásról a terápiaváltás következtében.

Következtetés: A tumorheterogenitás miatt javasolt a terápiás döntést metastaticus betegség esetén az áttét BRAF státusza alapján meghoznia, ahogy azt a guideline-ok is javasolják. Olyan esetben is amikor a szisztémás kezelés a primer tumor, vagy metastasis negatív BRAF státusza alapján dönt el érdemes új áttét megjelenése esetén, amennyiben lehetséges, azt célszerűen eltávolítani genetikai analízis céljából. A jelenleg érvényes nemzetközi ajánlások nem hangsúlyozzák, hogy az áttétek mutációanalízis céljából történő biopsziája is terápiás haszonnal járhat, de esetekben vizsgálatunkkal ez bizonyítható volt.

Szakonyi József dr., Marschalkó Márta dr.

Cutan T-sejtes lymphomák kezelése

(Semmelweis Egyetem Bőr-, Nemikórtani és Bőronkológiai Klinika, Budapest)

Bevezetés: A cutan lymphomák (CL) többsége – a nodális és szisztémás lymphomákkal ellentétben –T-sejtekből származtatható.

Legismertebb képviselőjük a mycosis fungoides (MF), mely az esetek mintegy 60-70 %-át teszi ki. Másik jelentős kórkép a Sézary szindróma (SS), mely a betegségcsoport erythrodermával, vér- és nyirokcsomó érintettséggel járó tagja. Emellett több, ritkán diagnosztizált entitás teszi változatosá a cutan T-sejtes lymphomák csoportját.

Beteganyag és módszer: A Semmelweis Egyetem Bőr-, Nemikórtani és Bőronkológiai Klinikán 2018-2022 között 199 cutan T-sejtes lymphomával diagnosztizált beteg került ellátásra. A betegek többségénél (72%) MF volt a diagnózis, 12%-uk szenvedett Sézary szindrómában, míg a többi cutan T-sejtes lymphoma (CTCL) a maradék 16 %-ot tette ki. Az MF/SS betegek többsége korai (IA-IIA) stádiumba tartozott, míg kisebb hányaduk szenvedett előrehaladott (\geq IIB) betegségben. Betegcsoportonként elemeztük a leggyakrabban használt kezeléseket és azokat összevetettük a nemzetközi ajánlásokkal.

Eredmények: Az MF/SS esetek kezelésében a bőre irányuló kezelések közül a fénykezelés és a felületi radioterápia volt a domináns. Korai stádiumú betegségben szenvedő betegek szinte mind egyikenél szerepet kaptak ezek a terápiás entitások. Szisztémás kezelésekből az első vonalban adott szerek közül MF esetén a retinoidok (főleg acitretin) alkalmazása volt a leggyakoribb, míg SS esetén az ectracorporális fotoferezis volt a domináns terápia. További kezelési vonalakban is jellemző volt az immunmoduláns kezelések dominanciája, míg a cytotoxicus terápiák csak a terápiarezisztens esetekben jutottak szerephez.

Következtetés: Összevetve a Semmelweis Egyetem Bőr-, Nemikórtani és Bőronkológiai Klinika kezelés gyakorlata megfelel a jelenleg érvényes nemzetközi ajánlásoknak, ugyanakkor bizonyos hatóanyagok hozzá(nem)férhetősége és a finanszírozási környezet befolyásolja a terápiás döntéseket.

Kontakt Dermatitisz szekció

Gáspár Krisztián dr.

Propolisz szenzitivizáció gyakorisága rovarméreg allergiás betegeken

(Debreceni Egyetem AOK Bőrgyógyászati Tanszék, Debrecen)

Bevezetés: A propoliszt feltételezett jótékony hatásai miatt széles körben alkalmazzák a betegek gyógyászatban. Gyakori kontakt szenzitivizációt okozó allergén. A propolisznak a rovarméreg allergiában szerepet játszó allergénnel való kapcsolatáról nincsenek pontos információink. Kutatásunk célja volt megvizsgálni a propolisz (és az ezzel gyakori keresztreakciót mutató perubalzsam) szenzitivizáció gyakoriságát méh- és/vagy darázméreg allergiás betegekben. Továbbá célunk volt meghatározni a propolisz szenzitivizáció gyakoriságát méhészettel foglalkozók esetén, illetve megvizsgálni, hogy az atópiás betegségek jelenléte befolyásolja-e a propolisz allergia gyakoriságát.

Beteganyag és módszer: A Debreceni Egyetem Klinikai Központ Bőrgyógyászati Klinika allergológia szakrendelésén 2013-2022 között megjelent, igazolt méh- vagy darázméreg allergiás betegeken propolisz és perubalzsam allergénnel elvégzett epicutan tesztek eredményeit és kontroll csoportként nem-rovarméreg allergiás betegek patch tesztjeit vizsgáltuk és hasonlítottuk össze.

Eredmények: 90 méh- vagy darázméreg allergiás betegen történt propolisz és perubalzsam epicutan teszt, és a kontroll csoportban 100 beteg eredményeit vizsgáltuk. A propolisz allergia gyakorisága a rovarméreg allergiás betegek körében (n=8, 8,8%) magasabb volt, mint a kontroll csoportban (n=3, 3%), míg a perubalzsam allergia gyakoribb volt a kontroll csoportban (n=11, 11%), a rovarméreg allergiás betegekhez képest (n=7, 7,7%). Nők és férfiak között nem

volt szignifikáns különbség a szenzitivizáció jelenlétében. A rovarméreg allergiások között 28 foglalkozik méhészkedéssel, ebből 4 betegnél igazolódott propolisz allergia (14,28%). 18/90 beteg esetén volt ismert atópiás betegség a kórelőzményben, de csak 1 betegnél igazolódott propolisz allergia (n=1, 5,5%).

Következtetés: A méh- és/vagy darázméreg allergiás betegekben és különösen a méhészek között gyakori volt a propolisz allergia, mely felhívhatja a figyelmünket a propolisz okozta kontakt dermatitisz jelentőségére, illetve utóbbi populációban lehetséges munkahelyi ártalomként is tekintenünk rá.

Németh Dominik dr., Keresztes Dorottya dr., Mészáros Mirtill, Pónyai Györgyi dr.

Textilfesték-allergia, legújabb adatok

(Semmelweis Egyetem Bőr-, Nemikórtani és Bőronkológiai Klinika, Budapest)

Bevezetés: A textilekhez asszociált allergiás kontakt dermatitisz gyakorisága Európában növekszik. Legfőbb provokáló faktorai a diszperz festékek, melyek műszálas textilek (nylon, polyester, acetate) színezéséhez használatosak. Az általuk provokált kontakt szenzibilizáció igazolására a textilfesték sor nyújt lehetőséget. Célunk a textilfesték allergia klinikai jellegzetességeinek bemutatása saját beteganyagunkon keresztül.

Beteganyag és módszer: Munkánk során 2016-2022 között 7 éves periódusban dolgoztuk fel a Semmelweis Egyetem Bőr-, Nemikórtani és Bőronkológiai Klinika Allergológiai Laboratórium és Szakambulanciáján textilfesték soral (Textil Dye Mix, Disperse

Blue 106, Disperse Blue 124, Disperse Blue 35, Disperse Yellow 3, Disperse Orange 1, Disperse Orange 3, Orange Red 1, Orange Red 17) epicutan tesztelt betegek adatait. Ezen betegeket az Európai Környezeti Standardsor és az alapillatsor allergénjeivel is egyidejűleg teszteltük. Az epicutan tesztelés a mindenkori nemzetközi metodikai előírásoknak megfelelően zajlott. A tesztek értékelése a 20-60. percben, majd 48 órás okklúziót követően a 48, 72, 96 órában és a 7. napon történt.

Eredmények: Bemutatásra kerül a textilfesték sorral epicutan tesztelt betegek nemek, korcsoportok, leggyakoribb textilfesték allergének, klinikai tüneti lokalizációk és társult szenzibilizációk szerinti megoszlása egyaránt.

Következtetés: A hét évre kiterjedő, textilfesték-allergia klinikai jellegzetességeit felmérő vizsgálatunk konzekvenciáit szemléljük.

Nagy Gabriella dr., Budai Dóra dr., Csala Diána Lilla dr., Szoták János dr.

Munkaruházat okozta kontakt dermatitis

(Borsod-Abaúj-Zemplén Vármegyei Központi Kórház és Egyetemi Oktatókórház Bőrgyógyászati Osztály, Miskolc)

Bevezetés: A szerzők egy 58 éves férfi esetét mutatják be, aki egy magyar vegyipari nyersanyaggyártó cégnél dolgozott. Generalizált bőrtünetei 2,5 éve kezdődtek. Munkahelyén sötétkék vászon hő, láng és vegyszer ellen védő munkaruházatot viselt, ilyenkor tünetei intenzíven jelentkeztek, hétvégén javultak és szabadság alatt tünetmentessé vált. Korábban elvégzett specifikus IgE vizsgálatok, továbbá a góckutatás negatív eredménnyel zárult.

Beteganyag és módszer: Első vizsgálatokor mindkét alsó végtagon több tenyérnyi nagyságú, helyenként finoman hámló foltok, plakkok voltak láthatók. Munkahelyéről való kivonás után, tünetmentes állapotban került osztályos felvételre allergológiai kivizsgálás céljából. Epicutan (EC) próba magyar standard sorral 72 és 96 órás leolvasásokról fakátrány + reakciót mutatott. EC próba fogászati anyagok és illatanyagok sorával elvégezve negatív volt. A munkahelyén viselt nadrág és kabát szövetdarabjaival is tesztelték, melyek korai reakcióban negatívak voltak, 48 h-ban +, 72 és 96 h-ban ++ és 1 hetes leolvasásnál + érzékenységet mutattak. Ezek alapján textil kontakt dermatitis (TKD) diagnózisát állították fel. A munkaruha 80 % pamutot, 19 % poliésztert és 1% antisztatikus szál tartalmazott.

Eredmények: A TKD nem ritka, nőknél gyakoribb, különösen a 4 – 5. évtizedekben. Az allergiás TKD a klasszikus megjelenési forma, legtöbbször krónikus ekzémás jelleggel. Ritkábban előfordulhatnak irritatív dermatiszek, purpurás, hiperpigmentált, papulopustulosus, erythema multiforme-szerű, nummuláris, lichenoid jellegű elváltozások, de akár erythrodermia is kialakulhat. Jellemzően a törzsön és a végtagokon, a súrlódási területeken jelentkezik, ritkábban a kéz, az arc, a nemi szervek és a talpak is érintettek lehetnek. Leggyakoribb kiváltó anyagok a festékek (Disperse Blue, para-fenilén-diamin), a formaldehid és származékai és a gyanták.

Következtetés: Az eset kapcsán a szerzők felhívják a figyelmet textilekben található potens allergének jelenlétére, az anamnézis kiemelt jelentőségére és az EC tesztelés lehetőségeire.

Pónyai Györgyi dr., Németh Dominik dr., Temesvári Erzsébet dr.

A 7. napos értékelés jelentősége az epicutan tesztben: metodikai ajánlás megerősítése 15 éves adataink tükrében

(Semmelweis Egyetem Bőr-, Nemikórtani és Bőronkológiai Klinika, Budapest)

Bevezetés: Az epicutan (EC) teszt a kontakt szenzibilizáció kimutatásának standard diagnosztikai eljárása, mellyel korai és késői túlérzékenység is igazolható. Hazánkban 100 éve alkalmazzák.

Beteganyag és módszer: A tesztpanelek bővülése, változása a kezdetektől fogva még napjainkban is tart, metodikájában a 7 napos leolvasás 2008 óta javasolt, klinikánk Allergológiai Munkacsoportja

2007 óta alkalmazza. Számos gyakori, fontos allergén (pl. fémek, illatok) sokszor csupán a 7. napra jelez először pozitivitást, így, amennyiben a teszt korábban lezárásra kerül, e leolvasás hiányában a reakciók jelentős része nem kerül detektálásra.

Eredmények: Saját, 15 évet felölelő (2007-2021) vizsgálatunkban a betegek 10,7%-nál, a reakciók 21,8%-ánál jelentkezett először csak a 7. napra szenzibilizációt jelző pozitívítás a standard környezeti EC panelben. A leggyakoribb ilyen allergéncsoportok a fémek, higanyvegyületek, konzerválószerke, illatanyagok–növényi összetevők és a gyógyszerek –lokál terapeutikumok voltak. Az egyes allergének közül a nikkelt volt a leggyakoribb, az illatok közül a fakátrány, a konzerválószerke közül pedig a Kathon CG®.

Következtetés: Adataink megerősítik a hazánkban 2008-ban megfogalmazott metodikai ajánlást, mely szerint az EC teszt értékelése a 7. napig szükséges.

Fábos Beáta dr.

Saját anyag tesztelése pro és contra

(Somogy Vármegyei Kaposi Mór Oktató Kórház, Kaposvár)

Bevezetés: A foglalkozási bőrgyógyászatban különösen, de a bőrgyógyászati allergológiában is fontos a betegek saját anyagaival végzett tapaszvizsgálat, mivel számos kémiai vegyületből hiányzik a standard allergén, kereskedelmi forgalomból nem beszerezhető. Körülbelül 4000 kontakt allergén ismeretes, de ebből csak százas nagyságrend az ami beszerezhető allergénként. Környezetünk változik, újabb és újabb vegyi anyagok jelennek meg életünkben, ami rákényszerít bennünket a beteg által gyanúsított anyagok tesztelésére a standard tesztelés mellett. A betegek által használt termékekkel végzett tesztelés az egyetlen módja annak, hogy új allergénekre bukkanjunk.

Beteganyag és módszer: Saját beteganyagunk áttekintésével feltérképezzük milyen vegyi anyagok tesztelésére volt igény, ebből mennyi volt a foglalkozási allergén.

Következtetés: Tesztelés kapcsán szem előtt kell tartanunk a nemzetközi ajánlásokat, melyek szabályozzák mit tesztelhetünk és mit nem.

Kovács Nóra dr., Baltás Eszter dr., Belső Nóra dr., Rózsa Petra dr., Mihályi Lilla dr., Varga Erika dr., Korom Irma dr., Kemény Lajos dr., Gyulai Rolland dr., Bata-Csörgő Zsuzsanna dr.

Arcra lokalizálódó bőrtünet differenciáldiagnosztikája, esetismertetés

(Szegedi Tudományegyetem Bőrgyógyászati és Allergológiai Klinika, Szeged)

Bevezetés: Az orcákon megjelenő bőrtünetek hátterében számos kórkép merülhet fel, ilyenek a primér inflammatoros bőrbetegségek (rosacea, acne, seborrhoeas dermatitis, atópiás dermatitis), külső behatás okozta dermatiszek (irritatív vagy allergiás kontakt dermatitis, artefact vagy iatrogén ártalmak), fototoxikus vagy fotoallergiás eruptiók, szisztémás betegségek (lupus erythematosus, dermatomyositis, autoimmun hólyagos betegségek), infekciók okozta bőrtünetek, valamint bőrtumorok.

Beteganyag és módszer: Egy 55 éves nőbeteg egy éve, intermitáló jelleggel jelentkező arcra lokalizálódó bőrtünetei miatt jelentkezett klinikánkon. Felvételekor mindkét orcán pörkkel fedett eriozik látszóttak, az ornyereg tünetmentes volt. Rosacea iránydiagnózis miatt helyi kezelés mellett doxycyclin, isotretionin, illetve metronidazol terápiában részesült korábban, melyek mellett a tünetek valamelyest javultak, majd ismételt fellángoltak. Tekintettel a régóta fennálló, atypusos és terápiareszisztens tüneteire osztályos felvétel és kivizsgálás mellett döntöttünk. A beteg esetében artefact bőrtünetek, a kézkörmökön lévő géllakk okozta allergiás kontakt dermatitis, valamint autoimmun betegség lehetősége is felmerült. Epicutan tesztet végeztünk műkörom sorral. A 48 órás, majd 72 órás, végül a 7 nappal későbbi leolvasáskor is akrylátokra erős pozitívítás (+++) volt ész-

lelhető. A bőrtünetek közvetlen közeléből vett excisionális biopszia DIF vizsgálata során IgG-vel a bazális sejtsor területén intercelluláris pozitívitas igazolódott, mely pemphigus csoportba tartozó betegség fennállását felvetette. A tünetes bőrből vett minta rutin szövettani vizsgálata pemphigus vulgaris fennállásának megfelelt, ELISA vizsgálattal Dsg-3 ellenes autoantitest magas titerű jelenléte igazolódott.

Eredmények: A 0,5 mg/ttkg dózisú szisztémás szteroid terápia, valamint az alkalmazott lokális kezelések hatására, a géllakk eltávolításával párhuzamosan, a beteg bőrtünetei jelentősen javultak.

Következtetés: Betegünk esete jól szemlélteti az arci bőrtünetek differenciál diagnosztikai nehézségeit és a szövettani vizsgálat fontosságát.

A Magyar Gasztroenterológiai Társaság és a Magyar Dermatológiai Társulat közös szekciója

Pesthy Luca dr., Csoma Zsanett Renáta dr., Varga Erika dr.

Gyulladásos bélbetegséghez társuló bőrtünetek vagy biológiai terápiás kezelés által indukált mellékhatások? – Gasztroenterológiai és bőrgyógyászati dilemmák

(Szegedi Tudományegyetem Szent-Györgyi Albert Klinikai Központ, Bőrgyógyászati és Allergológiai Klinika, Szeged)

Bevezetés: A gyulladásos bélbetegségekhez (inflammatory bowel diseases, IBD) tartozó Crohn-betegség és a colitis ulcerosa krónikus bélrendszeri megbetegedések. Multifaktoriális kórképek, kialakulásukban genetikai, környezeti tényezők, illetve a megváltozott mikrobiom elleni kóros immunválasz egyaránt szerepet játszanak.

Beteganyag és módszer: Főként a fiatal felnőttkor betegsége, azonban a gyermekkori gyulladásos bélbetegség prevalenciája és incidenciája egyaránt növekszik. A betegek kb. 25%-a 18 éves kor előtt kerül diagnosztizálásra, sok esetben relatíve súlyosabb, agresszívabb fenotípussal. A bélrendszer érintettsége mellett gyakoriak (6-47%) az extraintesztinális manifesztációk (EIMs) is, melyek az esetek mintegy 25%-ában akár meg is előzhetik a bélpanaszokat, de azokkal egy időben, illetve az IBD kialakulása után is jelentkezhetnek. Leggyakrabban a bőrt érintő elváltozásokkal találkozhatunk. Megkülönböztetünk specifikus vagy granulomatosus cutan manifesztációkat, reaktív cutan tüneteket, IBD-hez társuló kórképeket, valamint a malabszorpcióhoz társuló hiánybetegségek okozta cutan elváltozásokat. Sokszor a bőrtünetek súlyossága nem korrelál az IBD súlyosságával. Az IBD kezelésében elérhető biológiai terápiák, ezen belül az akár első vonalban is adható TNF alfa gátlók alkalmazása során a kezelt betegek kb. 20-25%-ánál alakul ki bőrérzékenységgel járó mellékhatás; bőr- és légyszövetfertőzéseket, malignomákat, valamint adverz mucocutan reakciókat okozhatnak.

Eredmények: A Crohn-betegség, valamint a colitis ulcerosa gyakran súlyos, az életminőséget jelentősen befolyásoló tünetekkel járó kórképek, kezelésük kihívás elé állítja a gyakorlott orvosokat is. Az extraintesztinális cutan manifesztációk mindkét betegség esetében gyakoriak, azonban az IBD aktivitásától függetlenül is jelentkezhetnek.

Következtetés: A TNF-alfa gátlók kiváló terápiás lehetőséget biztosítanak a gyulladásos bélbetegség kezelésében, de a kezelt betegek jelentős hányadában észlelhetünk bőrgyógyászati mellékhatásokat, adverz reakciókat. Az IBD-hez társuló, illetve az adverz reakciók eredményeként kialakuló bőrgyógyászati elváltozások felismerése, elkövetése, további kezelése jelentős kihívást jelent a betegek ellátása során. A szerzők az SZTE SZAOK Bőrgyógyászati és Allergológiai Klinika Gyermekbőrgyógyászati Szakrendelésén előforduló esetek feldolgozásával szemléltetik az IBD-hez társuló, illetve a kezelés következményeképpen kialakult bőrgyógyászati eltérések típusait és kezelési lehetőségeit.

Gyermekbőrgyógyászati szekció

Szalai Zsuzsanna Zsófia dr.

Gyermekbőrgyógyászati kihívások – áttekintés 30 év izgalmas érdekes eseteiről

(Heim Pál Országos Gyermekgyógyászati Intézet Bőrgyógyászat, Budapest)

Bevezetés: Orvosi tevékenységünk kapcsán a mindennapok kívánalmi szerint végezzük munkánkat, de az, hogy milyen mélyen kutunk egy-egy betegség mögött álló folyamatok feltérképezésére, az részben annak is köszönhető, hogy milyen képzésben volt részünk, milyen mentorok fémjelzik személyiségünk és szakmai fejlődésünk mindennapjait.

A legérdekesebbek azok a betegutak, ahol egy banális kórkép diagnosztikája során lehet egy ritka betegséget azonosítani, vagy a több éve „megfejtetlen” kórkép pontos diagnózisának megállapítására kerül sor. Talán ennél is „szébb”, vagyis a legtöbb örömet adó, amikor egy korábban nem kezelhetőnek gondolt beteget tudunk egy újfajta kezelési módszerrel tünetmentessé tenni.

Beteganyag és módszer: Az előadásban az elmúlt 30 év legérdekesebb betegeiről készült egy gyors áttekintés. A Heim Pál Országos

Gyermekgyógyászati Intézet nagymúltú, nagyforgalmú bőrgyógyászati osztálya és ambulanciája a korábbi években 20-22000-es ambuláns forgalmat és kb. 2000-es éves fekvőforgalmat bonyolított. Az elmúlt években a SARS-CoV-2 vírus járvány alapvetően megváltoztatta a betegutakat, majd a pandémia lezajlása után, ha lassan is de visszaállt a régi munkamenet. Az új idők új kihívásaival kellett szembenéznünk, de a betegek folyamatos ellátása támasztotta igény nem változott.

Eredmények: A Heim Pál Országos Gyermekgyógyászati Intézetben gyógyuló betegek között elsősorban a bőrgyulladással járó kórképek kezelése teszi ki a forgalom legnagyobb részét, a másik az infekciós eredetű kórképek csoportja. Mindkét esetben találunk olyan érdekes eseteket, ahol a betegség hátterében, kiváltó okként ritka betegséget tudunk azonosítani, vagy mindennapnak tűnő ártalmatlan bőrtünet kialakulása mellett életveszélyes lefolyású kórképet kezelünk.

Következtetés: A legalaposabb betegvizsgálat, a részletes anamnézisfelvétel, a betegek utókövetése kapcsán tanulhatunk a legtöbbet mi magunk is orvosként. A legnagyobb érték egy nagymúltú osztály fennmaradása, a jó szakmai közösség továbbképző ereje, az együttgondolkodás, problémamegoldás öröme. A gyermekbőrgyógyászok

képzése során kevés az igazi „átjárás” más szakmák részéről. A jelen képzési rendszer igyekszik javítani a helyzeten, de láthatóan és „tapinthatóan” sok-sok fiatal, aki a pályára lép nem érzi magát eléggé kompetensnek. A továbbképzések alkalmával a gyermekorvosok képzése is kiemelt fontosságú, hiszen a betegek egyre kevésbé jutnak el szakellátó intézménybe. A dermatológus társadalom részéről emellett a szakmai különlegességekre mutatkozik nagyobb érdeklődés. Az előadásban az érdekes esetek történetei mutatnak rá a fentiekben leírt tanulságokra.

Csoma Zsanett Renáta dr.

Eruptio, exanthea, erythaema, ekcéma: a bőrtünetek leírása, a diagnózis és a differenciál diagnózis a gyermekbőrgyógyászatban

(Szegedi Tudományegyetem Szent-Györgyi Albert Klinikai Központ, Bőrgyógyászati és Allergológiai Klinika, Szeged)

Bevezetés: A bőrgyógyászatban speciális leíró kifejezéseket használunk az elsődleges és a másodlagos elemi jelenségek segítségével, adekvát alkalmazásuk szépen összefoglalja és leírja a bőrgyógyászati tünetegyüttest, szinte láthatóvá teszi a fennálló betegséget az olvasó kolléga számára. A bőrgyógyászati „terminus technicus” nem precíz, vagy éppen helytelen használata azonban gyakran félrevezető lehet, főleg, ha egy-egy beutalón olvassuk a bőrgyógyászati szakrendelésre történő irányítás okát.

Beteganyag és módszer: Az „erythaema” a bőr vörös elszíneződését jelent; az „eruptio” alatt általában rövid idő alatt megjelenő bőrtüneteket értünk. Az „exanthea” kifejezés latin és görög eredetű szó, kiütést jelent; az exanthea kialakulhat különféle toxinok, fertőző ágensek, gyulladásos betegségek, gyógyszerek hatására egyaránt.

Eredmények: Az atópiás ekcéma egyike a leggyakrabban előforduló gyermekbőrgyógyászati kórképeknek; jellegzetes tünetei közé tartozik a bőrszárazság, a bőrvizketés, az akut, exudatív és a krónikus, lichenifikált gyulladásos léziók megléte. Elkülönítő kórismézése során azonban számos egyéb gyulladásos, infekzív, anyacsere betegség, immundeficiencia, genodermatosis, vagy éppen infiltratív kórkép ismerete lényeges.

Következtetés: A szerző előadásában összefoglalja a leggyakrabban előforduló gyermekkori ekcémás és gyulladásos bőrbetegségeket (atópiás ekcéma, seborrhoeás dermatitis, psoriasis), illetve az akután jelentkező exantheamák hátterében álló kiváltó okokat, a differenciál diagnosztika főbb ismérveit.

Hánis Csilla dr., Tajti Zsanett dr., Csoma Zsanett Renáta dr.

Omenn-szindróma egypetéjű ikerpárban

(Szegedi Tudományegyetem, Szent-Györgyi Albert Klinikai Központ, Bőrgyógyászati és Allergológiai Klinika, Szeged)

Bevezetés: Az Omenn-szindróma T- B- NK+ SCID variáns, melynek hátterében a RAG1 és RAG2 gének AR mutációja áll. Az Omenn-szindróma az összes SCID eset ¼-ét teszi ki. A klinikai tünetek általában 3 hónapos életkor előtt kezdődnek, ismétlődő, súlyos, akár halálos kimenetelű infekciók, fejlődésbeli elmaradás, hepato-splenomegalia, perzisztáló diarhoea formájában. Bőrtüneteit tekintve diffúz, exudatív erythroderma, alopecia, ekzematiform bőrléziók jellemzik. Definitív terápiát kizárólag az őssejt transzplantáció nyújthat, ennek bekövetkezéséig infekció profilaxis, immunuszuppresszió végzendő.

Beteganyag és módszer: Az egypetéjű ikerpár 2022. márciusában jött világra. Születésükkor dysmorphiás jeleket észleltek, majd két hónapos korukig visszatérő, súlyos fokú, rekuráló infekciók, növekedésbeli elmaradás jelentkezett. Az Omenn-szindróma diagnózisa két hónapos életkorban merült fel bőrgyógyászati konzíliumot követően az SZTE Gyermekgyógyászati Klinikán. Az ikerpár esetén RAG1 és RAG2 mutáció nem igazolódott, azonban a flow citometriás eredmény a diagnózist alátámasztotta. Az ikerpár csontvelő transzplantációra történő előkészítése megkezdődött, azonban a be-

avatkozás elvégzésének idejére mindketten kritikus állapotba kerültek, így az édesanyától kapott haploidentikus csontvelő készítmény beadása ellenére a beavatkozás után exitáltak.

Eredmények: Az általunk feldolgozott ikerpár esetében az Omenn-szindróma jellemzői, kórlefolyása, prognózisa az irodalomban elérhető adatoknak megfelelt.

Következtetés: Az Omenn-szindróma diagnózisának felállításában kiemelendő az alarmírozó bőrtünetek felismerése, kiterjedt, exudatív erythroderma jelentkezése esetén SCID lehetőségének felvetése.

Tajti Zsanett dr.^{1,2}, Kiss Judit dr.², Tiszlavicz Lilla dr.², Bartyik Katalin dr.², Haraga Viktória dr.³, Csoma Zsanett Renáta dr.¹

Kasabach-Merritt szindrómás újszülött sirolimus kezelésével szerzett tapasztalataink

(Szegedi Tudományegyetem, Szent-Györgyi Albert Klinikai Központ Bőrgyógyászati és Allergológiai Klinika, Gyermekbőrgyógyászat, Szeged¹, Szegedi Tudományegyetem, Szent-Györgyi Albert Klinikai Központ Gyermekgyógyászati Klinika és Gyermekegészségügyi Központ, Szeged², Szegedi Tudományegyetem, Szent-Györgyi Albert Klinikai Központ Központi Gyógyszertár, Szeged³)

Bevezetés: A Kasabach-Merritt szindróma előfordulása rendkívül ritka, <0,07/100.000 beteg évente. Az igen rapidan növekvő vascularis tumor (általában angioma vagy haemangioendothelioma) súlyos thrombocytopaeniával és disszeminált intravasculáris coagulációval (DIC) társul, a kórkép mortalitása megközelíti a 40 %-ot. A klasszikus terápiás lehetőségek közé tartoznak a kortikoszteroidok, a vinkristin, az alfa-interferon, és a beta-receptor blokkoló propranolol, de újabb irodalmi adatok szerint a rapamycin-kináz inhibitor (mTOR), sirolimus kezeléssel kapcsolatos eredmények nagyon biztatóak. A csecsemőkor eltérő farmakokinetikai viszonyai (csökkent CYP-3 enzim aktivitás) miatt szoros kontroll és plazmaszint ellenőrzés szükséges a toxikus mellékhatások elkerülése érdekében.

Beteganyag és módszer: A 37. gesztációs hétre, 3580 g-mal, sectio caesariával született újszülöttnél a születéskor észlelték a jobb mellkasfélre, hátra, valamint felkarra terjedő, hatalmas (12x20 cm), torzító Kaposiform heamangioendotheliomát, melyhez társultan rapidan konzumpciós coagulopathia, Kasabach-Merritt szindróma alakult ki. Az első életheten állapota kritikus volt, vérzéses tünetek (hgl: 102 g/l), thrombocytopaenia (7 G/l) és hypofibrinogenemia (0,65 g/l) miatt számos alkalommal részesült vérkészítmények szubsztitúciójában. A 2. életnapon megkezdett béta-blokkoló kezelést magas dózisu szteroid (prednisonol 2 mg/kg) kezelésre váltottuk, majd tekintettel a jobb mellékhatás profilra és a jó betegtoleranciára, egyedi engedély alapján sirolimus indítása mellett döntöttünk.

Eredmények: A sirolimus off label engedélyeztetése után 0,8 mg/m² dózisban indult a kezelés, melyet újszülött korban hetente, majd havonta nézett szérumszintek alapján folyamatosan állítottunk. Az első hetekben a dózis jelentős csökkentése történt (0,2-0,3 mg/m²), mely a gyógyszerforma egyedi kiszerezését tette szükségessé. Kiegészítő kezelésként kortikoszteroidot hat héti kapott a csecsemő, majd a gyógyszert fokozatosan leépítettük. A megkezdett terápia mellett a gyermek vérlemezke száma és alvadási paraméterei rapidan normalizálódtak (thrombocyta szám 5 hét alatt > 100 G/l) és az óriási hemangioendothelioma mérete is jelentősen csökkent. 5 hetes kezelés után megszűnt a tumor kifejezetten livid elszíneződése, a lézió jelentősen felpuhult. A jelenleg 22 hónapos kisdöntő továbbra is kapja a kezelést, panaszmentes. Mellékhatásként kezdetben átmeneti vérszint emelkedés és hasmenés jelentkezett.

Következtetés: A Kasabach-Merritt szindróma kezelésében nincs egységesen elfogadott kezelési protokoll, mivel előfordulása rendkívül ritka és hiányoznak a prospektív vizsgálatok. Tapasztalataink arra engednek következtetni, hogy a magas kockázatú betegek kezelésében – figyelembe véve az első hónapokban történő farmakológiai változásokat – a sirolimus már újszülöttkortól hatékony és biztonságos kezelési lehetőség.

Veres Klára dr., Györbíró Csilla dr., Nemesánszky Zsuzsanna dr., Schweibert Ágnes dr., Tari Zsófia dr., Jagodich Mira dr., Szalai Zsuzsanna Zsófia dr.

Ujjakat érintő bőrgyógyászati kórképek differenciáldiagnosztikája gyermekkorban

(Heim Pál Országos Gyermekgyógyászati Intézet, Bőrgyógyászati Osztály, Budapest)

Bevezetés: A gyermekbőrgyógyászati szakrendelésen gyakran jelentkeznek kéz-, és/vagy lábujjakat érintő bőrtünetekkel, melyek megjelenhetnek csak az ujjakra lokalizáltan vagy testszerte jelentkező bőrtünetekkel együtt, esetleg rendszerbetegség részeként. Egyes esetekben az ujjakon észlelt típusos tünetek vezetnek a több szervet érintő betegség (pl. autoimmun kórképek), infekció (pl. scabies), esetleg szindróma (pl. ectodermalis dysplasia) diagnosztizálásához.

Beteganyag és módszer: Az elmúlt években a SARS-CoV-2 vírus megjelenésével kezdetben nagy kihívást jelentett a főként gyerekeknél és fiatal felnőtteknél jelentkező COVID-ujj diagnosztizálása, melyet elsősorban a lupus perniótól, Raynaud szindrómától és véralvadási zavaroktól kellett elkülöníteni. A COVID-19 pandémia lezajlása után a maszkhasználat elhagyásával a 2023-as év első felében a Heim Pál Országos Gyermekgyógyászati Intézetben az egész kórházat érintően

megnövekedett a Streptococcus pyogenes baktérium által kiváltott infekciós esetek száma. Bőrgyógyászati Osztályunkon rendszeresen észleltünk streptococcus dactylitisnek, más néven hólyagos distalis dactylitisnek megfelelő bőrtüneteket, melyet kezdetben kifejezetten nehéz volt elkülöníteni az ujjakon jelentkező herpesz vírus infekciótól (Herpetic whitlow), de számos egyéb differenciáldiagnosztikai kórkép, pl. a kéz-láb-száj betegség is több esetben felmerült.

Eredmények: Az ujjakat érintő bőrbetegségeknél a diagnózis felállításához az anamnézis és az alapos fizikális vizsgálat mellett hasznos diagnosztikus segítséget nyújtanak a rutin laboratóriumi-, szerológiai- és tenyésztési vizsgálatok. Csontérintettség kizárása céljából szükség lehet röntgen felvétel készítésére is. A terápiát gyakran a vizsgálati eredmények beérkezését megelőzően szükséges elkezdeni. Ilyenkor a klinikai kép és a már rendelkezésre álló laboratóriumi eredmények mellett az aktuális járványügyi viszonyok ismerete segíthet a megfelelő terápia kiválasztásában.

Következtetés: A szerzők felhívják a figyelmet az alapos fizikális vizsgálat fontosságára, az ujjak vizsgálatának elengedhetetlen voltára. Az előadásban a szerzők kitérnek a gyermekkorban jelentkező, ujjakat érintő bőrbetegségek differenciáldiagnosztikájára, azok kezelési lehetőségeire és lefolyására, valamint felhívják a figyelmet a járványügyi viszonyok követésének fontosságára is.

Experimentális előadások

Erdő Franciska dr.

Comparative dermatological analysis of the skin of C57BL/6J hairy and SKH1 hairless mice

(Pázmány Péter Katolikus Egyetem, Információs Technológiai és Bionikai Kar, Budapest)

Introduction: In dermatological and pharmaceutical research ex vivo mouse skins are frequently used in topical drug delivery studies and analysis of skin diseases. One part of the experiments reported is carried out in hairless mouse skins, while others prefer the widely validated C57BL/6J hairy mice.

Methods: In the current study skin thickness at different anatomical regions, permeability of the dermal barrier, skin morphology, dermal barrier function, and skin composition by Confocal Raman Spectroscopy were compared in C57BL/6J and SKH1 mice.

Results: The results indicate that skin thickness is higher in hairless mice, and consequently, the permeability is lower on this strain. The histology revealed that big dermal cysts dominate the epidermal layer of SKH1 mouse skin contrary to C57BL/6J. On the scanning electronmicroscopic images also remarkable differences were detected in pore density and pore size. The hairy mouse skin was more abundant in lipids (ceramides and cholesterol) and in lactate. The protein and urea levels were higher in hairless mice. Mechanical sensitization resulted in a dramatic increase in transepidermal water loss in C57BL/6J mice but only a minimal alteration in hairless mice.

Conclusion: Based on these observations, it can be concluded that the two mouse models are greatly different. For the evaluation of the experimental data, only the results collected in the same strains are comparable. Previous results indicated that experimental induction of dermatological disorders – like psoriasis or contact dermatitis – also highly depends on the mouse strains. This comprehensive dermatological assessment, recommends cautious usage of mouse strains in dermatological experiments.

Németh Viktória dr.¹, Gyulai Roland dr.^{1,2}, Lengyel Zsuzsanna dr.¹

Effect of UVB radiation on circadian clock genes in keratinocyte (Pécsi Tudományegyetem, Bőr-, Nemikórtani és Onkodermatológiai Klinika, Pécs¹, Szegedi Tudományegyetem, Szent-Györgyi Albert Orvostudományi Kar, Bőrgyógyászati és Allergológiai Klinika, Szeged²)

Introduction: UV radiation affects the circadian rhythm of the skin and exposure at specific times of the day can be more damaging. Applying UV filters or other products during these hours can help to reduce the harmful effects of UV rays on the skin. Furthermore, the efficacy of UV light therapies might also vary depending on the time of day.

Methods: We examined in vitro the expressional pattern of the clock and clock-controlled genes following UVB irradiation. HaCaT cells were pre-treated with nicotinamide (NAM). Two experimental setups were used, in which cells were irradiated 12 hours apart with a low-dose UVB using a narrowband lamp. Following the UVB exposure, cells were harvested at 6 h intervals for 48 h for RNA extraction and RT-qPCR.

Results: The pattern of clock genes expression in HaCaT cells was influenced immediately by UVB treatment. Moreover, differences in the expression of some clock genes were found depending on the time of irradiation. With nicotinamide treatment, a significant upregulation of specific genes was observed. UVB downregulated the expression of clock, per1/2/3 and bmal1 genes, and increased the mRNA level of nr1d1 and cry1/2 genes. NAM increased the cry1/2 mRNA expressions but might have no effect on the other clock genes in this experimental setup. Cells irradiated 12 hours later also showed a decrease in clock, bmal1 and per1/2/3 mRNA levels, but this might be enhanced by NAM pretreatment. In this arrangement, nr1d1 and cry1/2 were upregulated, but NAM could further increase the expression of all three genes. NER-related gene, xpa expression was higher in the late irradiated keratinocytes, furthermore, NAM significantly enhanced the expression compared to cells exposed to UVB 12 hours earlier.

Conclusion: Our primary findings suggest that NAM might influence circadian gene expressions and enhance DNA repair mech-

anisms. Furthermore, the timing of UV exposure may also be a relevant factor influencing gene expression. However, further human data are required to confirm the in vitro findings.

Dull Katalin dr.¹, Ádám Dorottya dr.², Póliska Szilárd dr.³, Oláh Attila dr.², Törőcsik Dániel dr.¹

Lipid-specific gene expression regulation in keratinocytes

(Debreceni Egyetem ÁOK, Bőrgyógyászati Tanszék, Debrecen¹, Debreceni Egyetem ÁOK, Élettani Intézet, Debrecen², Debreceni Egyetem ÁOK, Biokémiai és Molekuláris Biológiai Intézet, Debrecen³)

Introduction: Sebum plays a central role in maintaining epidermal homeostasis and barrier function. However, the ability of keratinocytes to discriminate and respond differentially to sebum lipid variations remains unexplored. Here we present new insights into the distinct biological responses of keratinocytes to a selected range of sebum lipids.

Methods: Experiments were carried out using two well-established keratinocyte cell lines, HaCaT and NHEK. Following exposure to selected sebum lipids (squalene, palmitic acid, stearic acid and oleic acid), gene expression analysis was performed to assess the transcriptional response of these cells. In addition, a comprehensive whole transcriptome analysis was performed to gain a broader understanding of the molecular pathways involved.

Results: In line with previous observations in sebocytes, we found that keratinocytes exhibit unique gene expression patterns in the presence of different lipid molecules. The biological responses were not uniform across sebum lipids, suggesting a selective recognition and discrimination process. Significantly altered genes and signalling pathways provided insights into the underlying mechanisms by which keratinocytes discriminate and respond to different sebum lipids.

Conclusion: The implications of these findings go beyond basic skin biology. Understanding the ability of keratinocytes to discriminate between different sebum lipids may have significant implications for the development of skin care products and dermatological treatments. Targeting specific lipid molecules could lead to tailored interventions for different skin conditions, thereby optimizing treatment outcomes.

Balogh Fanni^{1,2,3}, Magyar Anett¹, Bolla Beáta Szilvia dr.^{2,3}, Erdei Lilla dr.^{2,3}, Toldi Blanka², Groma Gergely dr.^{1,2}, Burián Katalin dr.⁴, Kemény Lajos dr.^{1,2,3}, Szabó Kornélia dr.^{1,2,3}

Cutibacterium acnes modifies keratinocyte immune functions by activating innate immune memory (iim) event

(Department of Dermatology and Allergology, University of Szeged, Szeged¹, ELKH-SZTE Dermatological Research Group, Szeged², HCEMM-USZ Skin Research Group, Szeged³, Department of Medical Microbiology, University of Szeged, Szeged⁴)

External insults can activate various epithelial cell types at the interfaces that separate our body from the environment, but innate immune and inflammatory activation may not pass without a trace in these cells. The cutaneous microbiota is in constant contact with the epidermal keratinocytes and they sense the presence of microbes through pattern recognition receptors. We were interested to find out whether *Cutibacterium acnes* (*C. acnes*), a member of our skin microflora, is able to initiate a persistent inflammatory memory in these cells.

We used *C. acnes* for primary training, and after five days of resting, Pam3Csk4 (TLR1/2 agonist) for secondary induction in normal human epidermal keratinocytes (NHEK).

We found significantly higher expression levels of selected immune effector genes (e.g., TNF α and IL-8) in cells from the breast region (NHEK-B) but lower ones in abdominal (NHEK-A) samples,

indicative of region-specific innate training vs. tolerance events, respectively. Transcriptome analysis and functional clustering suggest that the most significantly affected pathways in both cell types are immune-related and that subtle differences are responsible for the altered behaviour.

The global 5-methylcytosine (5-mC) content of the genomic DNA was higher in untrained, uninduced NHEK-B cells compared to NHEK-A cells. Pam3Csk4 treatment resulted in a decrease in NHEK-B cultures, whereas no changes were observed in NHEK-A ones. Significantly lower global 5-hydroxymethylcytosine (5-hmC) levels were also observed in the trained NHEK-B cells compared to untrained ones upon Pam3Csk4 induction.

C. acnes training affects the metabolism of NHEK cells. We found decreased lactate production in the untrained vs. trained NHEK-A and-B cells, even in the absence of secondary induction, and Pam3Csk4 treatment caused an increase uniquely in the *C. acnes* trained NHEK-B ones.

Our data suggest that members of our microbiota can alter innate immune behavior of keratinocytes, thereby affecting cutaneous immune responses in vitro and possibly in vivo. Differential signaling, epigenetic and metabolic alterations may be responsible for the dissimilarities between regionally distinct NHEK cultures.

Ádám Dorottya¹, Oláh Attila dr.¹, Arany József¹, Pető Orsolya¹, Tóth Balázs I. dr.¹, Zouboulis Christos C. dr.²

The TRPM5 antagonist TPPO increases sebaceous lipogenesis and exerts pro-inflammatory effects via activation of Akt and p38 MAPK cascades

(Department of Physiology, Faculty of Medicine, University of Debrecen, Debrecen¹, Departments of Dermatology, Venereology, Allergology and Immunology, Staetisches Klinikum Dessau, Brandenburg Medical School Theodor Fontane, Dessau, Németország²)

Introduction: We have previously shown that transient receptor potential vanilloid (TRPV)-1, -3, and -4 ion channels are potent, negative regulators of sebaceous lipogenesis. Moreover, the dominantly Na⁺- and K⁺-permeable taste receptor transient receptor potential melastatin 5 (TRPM5) was recently demonstrated to be expressed in human hair follicles, where its homeostatic activity appeared to promote the growing (anagen) phase (PMID: 33773986). Because the immunofluorescent images published in said article indicated that sebaceous glands also exhibited TRPM5 positivity, TRPM5 modulators administered with the intention of influencing hair growth may also have an unintended impact on sebaceous gland functions. Thus, we aimed to investigate the effects of TRPM5 modulators on human SZ95 sebocytes.

Methods: SZ95 sebocytes were treated with TRPM5 modulators (activators: 2,5-dimethylpyrazine [DMP], 2-heptanone [HEP]; antagonist: triphenylphosphine oxide [TPPO]), and viability (MTT-assay), lipid synthesis (Nile Red labeling), gene expression (Q-PCR, western blot), mediator release (ELISA), as well as time-dependent activation of relevant second messenger pathways (phosphokinase array) were monitored. Expression of TRPM5 was knocked down by siRNA-transfection.

Results: Expression of TRPM5 was found to be around detection limit at the mRNA level, and western blotting did not produce bands at the predicted molecular weights either. Thus, because siRNA-mediated silencing of TRPM5 failed to alter the intensity of the apparently non-specific bands, we concluded that TRPM5 is most likely not expressed in human sebocytes. In line with these observations, we found that neither DMP, nor HEP influenced viability and lipid synthesis. Interestingly, however, TPPO promoted sebaceous lipogenesis, and increased interleukin (IL)-6 expression and release. Phosphokinase array revealed the time-dependent activation of several kinase cascades in response to TPPO-treatment. Using pharmacological inhibitors, we could demonstrate that lipogenic effect of TPPO was mediated via the activation of the Akt1/2/3 and p38 MAPK.

Conclusion: Topical administration of specific modulators of TRPM5 will most likely be devoid of sebaceous gland-related side effects. However, use of TPPO or structurally similar analogues are likely to influence sebaceous gland biology via activating certain cellular off-targets.

Supported by: NRDIO (134235, EFOP-3.6.3-VEKOP-16-2017-00009, EFOP-3.6.1-16-2016-00022), János Bolyai Research Scholarship, ÚNKP-22-5-DE-427.

Fedor-Lénárt Kinga dr.^{1,2}, Kovács Dóra dr.¹, Demény Máté dr.³, Újlaki Gyula³, Kókai Endre dr.³, Zouboulis C. Christos dr.⁴, Szegedi Andrea dr.^{1,2}, Törőcsik Dániel dr.^{1,2}

Transglutaminase 2 deficiency leads to lipid accumulation and reduced autophagy in SZ95 sebocytes

(Department of Dermatology, MTA Centre of Excellence, Faculty of Medicine, University of Debrecen, Debrecen¹, ELKH-DE Allergology Research Group, Debrecen², Department of Medical Chemistry, Faculty of Medicine, University of Debrecen, Debrecen³, Departments of Dermatology, Venereology, Allergology and Immunology, Dessau Medical Center, Brandenburg Medical School, Brandenburg, Németország⁴)

Introduction: Autophagy contributes to sebaceous gland function and the control of sebum composition. Based on literature data, autophagy markers were highly expressed in maturing sebaceous cells in healthy skin, whereas they were downregulated in acne-involved sebaceous glands. Interestingly, tissue transglutaminase (TG2), which is known to regulate autophagy in mouse embryonic fibroblast cells and may also play a role in epidermal integrity, is also highly expressed in sebaceous glands. The aim of this study was therefore to investigate the role of TG2 in sebaceous gland biology.

Methods: In our in vivo experiments, we performed water retention experiments in wild-type and TG2 KO mice. To study the role of TG2 in sebaceous cells in vitro, we generated a permanent TG2 KO sebocyte cell line by CRISPR/Cas9 and performed further comparative studies mainly by high content screening and at the protein level by Western blot.

Results: Using TG2 knockout (KO) mice, a water retention assay showed that water repellency was different in KO mice compared to wild-type animals. While Western blot and high content screening (HCS) results showed that in the absence of TG2, sebocytes accumulated lipid droplets at higher levels, which was associated with lower levels of autophagy-related markers such as ATG5, ATG7, and LC3II/I.

Conclusion: Our results suggest that TG2 may contribute to sebum production via the regulation of autophagy and thus add TG2-related regulatory processes to the list of possible targets for intervention in dermatological disorders with altered sebum production.

Dajnoki Zsolt dr., Szabó Lilla, Somogyi Orsolya, Gáspár Krisztián dr., Soltész Lilla dr., Kapitány Anikó dr., Szegedi Andrea dr.

Chronological development of the skin immune barrier in different regions

(University of Debrecen, Faculty of Medicine, Department of Dermatology, Debrecen)

Introduction: Our skin is not uniform; besides anatomical and physiological differences, the chemical milieu and microbiota also vary among different skin regions. Additionally, our research group has identified distinct immunological milieu, with increased immu-

nological tuning characterizing the sebaceous gland-rich, sebaceous skin regions compared to the gland-poor, dry regions. However, the onset of the development of these immunotopographical differences is currently unknown. Our hypothesis is that before puberty, our skin is uniform, and region-specific characteristics only emerge after adolescence due to hormonal changes. To prove this, we aimed to investigate topographically different skin areas derived from healthy children.

Methods: We performed mRNA-level analysis using TLDA and examined the protein expression of several target molecules (IL-23, IL-17A, IL-10, CD11c, CD1a, CD4, CD8, S100A8, CCL20) through immunohistochemical staining in the sebaceous and dry skin regions of children (0-10 years), adolescents (12-16 years), and adults (18 years and above) (n=8-8).

Results: We did not find significant differences in the examined molecules between the skin regions of children, nor could we detect significant differences between regions in the adolescent age group. In adulthood, both the dry and sebaceous skin regions exhibit increased immune activity (e.g., DC and T cell count, IL-17 level); however, this increase is much more pronounced (and statistically significant) in the sebaceous skin region.

Conclusion: Our findings indicate that the differences detectable between different skin regions in adults are not present in the skin of children, and the topographic immunological differences develop after adolescence.

Horváth Szabina dr.¹, Kemény Ágnes dr.¹, Jaber Areej dr.¹, Pintér Erika dr.¹, Gyulai Rolland dr.^{1,2}

Investigation of the effects of imiquimod treatment on hair growth in C57BL/6J mice using the localized psoriasiform dermatitis model

(University of Pécs, Pécs¹, University of Szeged, Szeged²)

Introduction: Imiquimod (IMQ)-induced acute skin inflammation is the most widely used animal model for studying the pathomechanism of psoriasis. While plenty of information is available on the effect of IMQ on the epidermis, little is known about its effects on hair follicles and cycling. Here, in this study we investigated the effect of IMQ treatment on hair growth in different experimental setups of C57BL/6J mice using the localized psoriasiform dermatitis model.

Methods: Aldara cream (5% IMQ) was applied in Finn chamber on the dorsal skin of C57BL/6J mice during the first 4 days of the 15-day experiment in all experimental groups, and then every or every second or third day afterwards in separate groups. Vaseline or corticosteroid ointment were applied on the intermediary days. Skin thickness and the degree of hair regrowth were calculated daily. Skin samples were collected on days 5, 10 and 15 of the experiment. Gene expression measurements were performed by RT-qPCR.

Results: On Day 12 of the experiment, increased hair growth was observed in the Aldara-treated dorsal skin areas. Interestingly, in the intermittent treatment groups, more intensive hair regrowth was observed than in the every day Aldara-treated group. We did not observe any hair regrowth during the 15-day long experiment in the groups treated on intermediary days of Aldara treatments with topical corticosteroids. From Day 7 of the experiment, a second, more pronounced peak was observed during the double fold skin thickness measurement, which associated with increased hair regrowth.

Conclusion: We hypothesize that the intensive hair growth is due to the fact that imiquimod treatment inhibits the effect of a hair growth stimulant, that is released after imiquimod withdrawal and induces hair growth, which can be blocked by corticosteroid treatment.

Ambrus Barbara¹, Flink Lili Borbála^{1,2}, Ghaffarinia Ameneh², Koncz Balázs dr.³, Kemény Lajos dr.^{1,2,4}, Bata-Csörgő Zsuzsanna dr.^{1,2,4}, Bozó Renáta dr.^{1,2}

Differential expression of cytokines, chemokines, proteases, and protease inhibitors in non-lesional skin of patients with mild and severe psoriasis

(Department of Dermatology and Allergology, Albert Szent-Györgyi Medical School, University of Szeged, Szeged¹, HCEMM-USZ Skin Research Group, University of Szeged, Szeged², ELKH Biological Research Centre, Eötvös Loránd Research Network, Szeged³, ELKH-SZTE Dermatological Research Group, Eötvös Loránd Research Network, Szeged⁴)

Introduction: In psoriasis, non-lesional (NL) skin provides the tissue environment for lesion formation and the severity of the disease can also affect the appearance of symptoms. Thus, a key question is a better understanding of the alterations underlying the altered tissue functions of NL skin.

Methods: Since cytokines, chemokines, proteases, and protease inhibitors can affect tissue organization, the level of these proteins between healthy (H) and mild psoriatic (PS) NL (mean PASI: 9.06) and severe PS NL skin (mean PASI: 28.93) were compared by specific protein arrays. Proteins with at least two-fold changes were identified as differentially expressed proteins (DEPs). The Reactome over-representation test revealed the most relevant pathways affected by the DEPs. Protein expression data of DEPs were compared with microarray data of H and NL skin from the publicly available database. Immunofluorescence staining served as validation of the results.

Results: Our H protein data showed a significant correlation with H data from the microarray database. The fold change direction of NL vs. H skin was 69% matched in the protein expression of DEPs and in microarray data. The most relevant pathways by decreased DEPs 1) in mild PS NL vs. H skin was TP53 regulated transcription of death receptors and ligands process; 2) in severe PS NL vs. H skin was the dissolution of fibrin clot; 3) in both mild and severe PS NL vs. H skin and 4) in mild vs. severe PS NL skin was also the methyl-CpG binding protein 2 (MECP2) regulated transcription of neuronal ligands. The most relevant pathways by increased DEPs 1) in severe PS NL vs. H skin was the RUNX1 regulated gene expression 2) in mild vs. severe PS NL skin was the degradation of the extracellular matrix. Immunolabeling revealed that MECP2-related DNA methylation (5-methylcytosine and 5-hydroxymethylcytosine) showed disease severity-related reduced expression patterns in the NL epidermis.

Conclusion: In both mild and severe psoriatic NL skin, the expression of cytokines, chemokines, proteases, and protease inhibitors differs not only from healthy (H) skin but also from each other. Our data suggest a possible disease severity-related altered tissue organization and distinct DNA methylation in the PS NL skin.

Flink Lili Borbála^{1,2}, Ghaffarinia Ameneh², Papp Benjamin Tamás dr.¹, Kemény Lajos dr.^{1,2,3}, Bata-Csörgő Zsuzsanna dr.^{1,2,3}, Bozó Renáta dr.^{1,2,3}

Abnormal basement membrane contributes to keratinocytes' periostin expression in psoriasis

(Department of Dermatology and Allergology, University of Szeged, Albert Szent-Györgyi Medical School, Szeged¹, HCEMM-USZ Skin Research Group, University of Szeged, Szeged², ELKH-SZTE Dermatological Research Group, Eötvös Loránd Research Network, Szeged³)

Introduction: Psoriasis is an inflammatory skin disease where alterations at the basement membrane (BM) can be found even in the non-lesional skin. Fibroblast-derived dermal periostin has well-known functions in Th2-mediated diseases, such as atopic dermatitis, and wound healing. We aimed to investigate the potential role of periostin in the pathogenesis of psoriasis.

Methods: Serum-, skin samples, and clinical data were collected from psoriatic patients and healthy individuals. Serum periostin levels were determined by ELISA. Tissue samples were applied for periostin detection by immunofluorescence staining and western blot. Periostin and β 1-integrin were examined in different wound healing models using ex vivo skin samples (tape stripping, cultured salt-split and 3D ex vivo).

Results: Among serum inflammatory markers we found that periostin level was significantly elevated in psoriatic patients, especially in the systemically treated ones. While in the lesional and previously-lesional, healed dermis of systemically treated patients we observed reduced periostin expression, increased periostin intensity was detected in the non-lesional, lesional, and previously-lesional psoriatic epidermis, localized to the basal keratinocytes. In whole skin extracts, we found decreased overall periostin production in the lesional and previously-lesional psoriatic skin, but increased periostin production in the cultured previously-lesional psoriatic keratinocytes. 3D ex vivo wound healing, but not tape stripping model revealed a striking periostin positivity at the wound edges in keratinocytes, and increased periostin in the culture media. To mimic the incomplete BM described in psoriasis we developed a cultured salt-split ex vivo BM-injury model, in which we detected intense periostin expression in basal keratinocytes together with increased β 1-integrin expression of the same cells.

Conclusion: These data confirm that BM injury can induce periostin expression in basal keratinocytes. The increased periostin expression in psoriasis suggests a stable wound-healing phenotype of basal keratinocytes, which could be a reflection of BM-abnormalities characteristic of the skin in psoriasis. This activated state of psoriatic basal keratinocytes may also contribute to the elevated serum periostin level.

Pál Dorottya¹, Lakatos Alexandra¹, Lengyel Anna Sára dr.², Péter Petra Nikolett¹, Szabolcs Botond¹, Lutz Elmar¹, Kemény Lajos Vince dr.^{1,2}

Role of pigment production in the regulation of ferroptosis in melanoma

(HCEMM-SU Translational Dermatology Research Group Department of Physiology, Semmelweis University, Budapest¹, Department of Dermatology, Venerology and Dermatocology, Semmelweis University, Budapest²)

Introduction: In melanoma reactive oxygen species (ROS) has been demonstrated to play a significant and complex role. Low/moderate ROS levels are essential for normal cell survival and proliferation, however, increased ROS production can lead to oxidative stress which in turn damages cellular proteins, DNA and lipid components. Recently, it has been shown that promotion of lipid ROS-mediated, iron-dependent cell death (ferroptosis) has particular promise in dedifferentiated, multi-drug resistant melanoma. However, it is unknown, how ferroptosis is regulated in the melanocyte lineage. Our aim was to investigate the role of pigmentation in modulating ferroptotic cell death in melanoma.

Methods: Modulation of tyrosinase activity was performed by genetic ablation of tyrosinase gene with CRISPR-cas9 in mouse B16 melanoma cells. Single cell clones were then isolated. Clones with lack of tyrosinase mRNA were used to genetically model tyrosinase deficiency. Certain experiments utilized pharmacologic inhibition of tyrosinase by pre-treating pigmented cells with 200uM of PTU for at least 5 days.

Viability assays have been performed with various compounds inducing ferroptosis (ML210, RSL3, Erastin). Melanoma cell lines were treated with ferroptosis-inducing compounds at 10 concentrations. After three days of treatment cell viability was measured with CellTiter-Glo Assay (Promega). For Lipid ROS assay detection, two days after melanoma cells were seeded, a fluorescent radio-probe, Bodipy C11 (1.5mM), was added to each well and incubated for 20mins. After 1 hour of incubation media was removed and cells were

washed with PBS. The extent of lipid peroxidation was measured using a Leica fluorescence microscope and quantified with ImageJ.

Results: Our results demonstrate that in melanoma both pharmacological and genetic inhibition of pigmentation modulated sensitivity to ferroptosis. In line with these observations, we have observed that pigment production alters sensitivity to lipid peroxidation induced by ferroptotic compounds.

Conclusion: Our results shed light on the regulation of ferroptosis by pigment production in melanoma cells. However, the mechanism how pigmentation modulates ferroptosis requires further studies. Most likely multiple pathways (differentiation, MC1R signaling, etc) collectively contribute to the fine-tuning of lipid-ROS homeostasis in melanoma.

Lakatos Alexandra¹, Pál Dorottya¹, Lengyel Anna Sára dr.², Szabolcs Botond¹, Péter Petra Nikolett¹, Lutz Elmar¹, Ascsillán Anna¹, Fisher David dr.³, Kemény Lajos Vince dr.^{1,2,3}

Overcoming resistance to immune-checkpoint blockade due to deficient antigen presentation in melanoma using in vivo crispr screens

(HCEMM-SU Translational Dermatology Research Group, Department of Physiology, Semmelweis University, Budapest¹, Department of Dermatology, Venerology and Dermatocology, Semmelweis University, Budapest², Cutaneous Biology Research Center, Department of Dermatology and Cancer Center, Massachusetts General Hospital, Harvard Medical School, Boston, Amerikai Egyesült Államok³)

Introduction: Despite recent developments in the field of immune-oncology by the introduction of immune-checkpoint blockade (ICB) in the management of melanoma, resistance to ICB therapies still poses a tremendous problem. Loss of antigen presentation is one of the most common resistant mechanisms to ICB due to the lack of proper neoantigen recognition by CD8 T cells.

Aims: We hypothesize that in the absence of MHC-I expression, additional, T cell independent mechanisms could be utilized in the management of melanoma and we aim to identify novel therapeutic approaches to overcome resistance associated with loss of antigen presentation.

Methods and Results: We created an in vivo mouse model of melanoma to study anti-tumor immune responses against tumor cells lacking MHC-I expression by genetically deleting B2M gene. Using this model of antigen presentation deficiency, we have observed a difference in growth of the antigen presentation deficient melanoma cell line in immune competent and immune compromised mice, suggesting that anti-tumor immunity occurs even in the absence of MHC-I mediated antigen presentation to T cells. Next, we have performed an in vivo crispr screen using an epigenetic gRNA library targeting 600 genes involved in epigenetics to identify genes that are associated with response or resistance to immunological selection pressure that is independent of CD8 T cells and identified gRNAs targeting 20 genes are underrepresented in tumors harvested from immunocompetent mice compared with tumors isolated from immunodeficient mice.

Bioinformatic analyses suggested that the gene expression of some of these underrepresented targets show an inverse correlation with NK cell abundance in vivo in TCGA tumor samples, suggesting that these genes may negatively regulate NK cell infiltration of melanoma cells.

Conclusion: The B2M deficient mouse model of melanoma can be used to study MHC-I independent immune clearance in immuno-

competent mice. We have identified some promising targets to increase efficacy of ICB in B2M loss melanoma cells. Next, we aim to validate the screen and repeat the screen using a genome-wide library to identify additional potential targets and to validate the hits from our pilot screen. Our approach may identify cancer-specific regulators of T cell-independent melanoma clearance and may lead to the discovery of potential novel therapeutic targets.

Funding: HCEMM Grant 2022-27, OTKA KFI Grant 2021-25, Bolyai Scholarship 2021-24

Galajda Noémi Ágnes dr.^{1,2}, Meznerics Fanni Adél dr.^{1,2}, Mátrai Péter², Fehérvári Péter dr.^{2,3}, Lengyel Anna Sára dr.^{1,2,4}, Kolonics Mária Veronika¹, Sipos Zoltán², Kemény Lajos Vince dr.^{1,2,4}, Csupor Dezső dr.^{5,2,6}, Hegyi Péter dr.^{2,6,7}, Bánvölgyi András dr.^{1,2}, Holló Péter dr.¹

The effect of TNF inhibitor biologicals on the risk of cardiovascular events in immune-mediated inflammatory diseases

(Bőr-, Nemikórtani és Bőronkológiai Klinika, Általános Orvostudományi Kar, Semmelweis Egyetem, Budapest¹, Transzlációs Medicina Központ, Semmelweis Egyetem, Budapest², Biostatistika Tanszék, Állatorvostudományi Egyetem, Budapest³, HCEMM-SE Transzlációs Dermatológiai Kutatócsoport, Semmelweis Egyetem, Budapest⁴, Klinikai Gyógyszerészeti Intézet, Gyógyszerésztudományi Kar, Szegei Tudományegyetem, Szeged⁵, Transzlációs Medicina Intézet, Általános Orvostudományi Kar, Pécsi Tudományegyetem, Pécs⁶, Pankréasz Betegségek Intézete, Semmelweis Egyetem, Budapest⁷)

Introduction: Immune-mediated inflammatory diseases (IMIDs) refer to a wide group of diseases, including psoriasis (Pso), rheumatoid arthritis (RA), spondylarthritis (SpA), and inflammatory bowel diseases (IBD). Patients affected by IMIDs have a higher risk of developing cardiovascular diseases compared to the general population. The increased risk may be promoted by the cytokine tumor necrosis factor-alpha (TNF- α), which is involved in the inflammatory processes of both IMID and atherosclerosis. Biological therapies targeting TNF- α may have a favorable effect on cardiovascular risk compared to conventional systemic non-biologicals (CSNBs), which do not directly act through the common inflammatory pathways. The objective was to investigate the effect of TNF-inhibitor biological therapies on the risk of the occurrence of cardiovascular events compared with CSNBs.

Methods: A systematic literature search was conducted in three databases (MEDLINE, EMBASE, Cochrane Library). Studies with IMID patients comparing TNF inhibitors with CSNBs were included. Our main outcomes involved major adverse cardiovascular events (MACE), cerebrovascular events (CeVE), and myocardial infarction (MI). A random-effects meta-analysis was performed, in which incidence rate ratios (IRRs) with a 95% confidence interval (CI) were pooled.

Results: The systematic search resulted in 8724 hits, of which 29 studies were found eligible in the meta-analysis after the selection process. A significant risk-lowering effect of TNF inhibitors compared to CSNBs was observed regarding the MACE, CeVE, and MI with pooled IRRs (IRR = 0.77, 95% CI 0.67-0.88; IRR = 0.69, 95% CI 0.60-0.81; and IRR = 0.69, 95% CI 0.57-0.84 respectively). Furthermore, subgroup analyses presented a risk-reducing effect of TNF inhibitors compared to CSNBs in the Pso and PsA for MACE, and in the RA subgroup for MI.

Conclusion: TNF inhibitors may reduce the risk of cardiovascular events compared to CSNB treatments. Therefore, earlier introduction of the TNF inhibitors may be beneficial in reducing cardiovascular-related mortality in patients with IMIDs.

Janka Eszter Anna dr.^{1,2}, Ványai Beatrix dr.¹, Szabó Imre Lőrinc dr.¹, Toka-Farkas Tünde¹, Várvolgyi Tünde dr.¹, Kapitány Anikó dr.^{1,2}, Szegedi Andrea dr.^{1,2}, Emri Gabriella dr.^{1,2}

Primary tumour category, site of metastasis, and baseline serum S100B and LDH are independent prognostic factors of survival in metastatic melanoma

(Department of Dermatology, MTA Centre of Excellence, Faculty of Medicine, University of Debrecen, Debrecen¹, ELKH-DE Allergo-logy Research Group, Debrecen²)

Introduction: Prognostic classification of metastatic melanoma patients treated with anti-PD-1 is of great interest to clinicians. We aimed to determine the anti-PD-1 treatment related predictive prognostic performance of demographics, clinical and histological prognostic markers and baseline serum S100B and LDH levels in advanced melanoma.

Methods: A total of 200 patients with unresectable metastatic melanoma were included in this retrospective study. 34.5% had stage M1c disease and 11.5% had stage M1d disease at the start of therapy. 30% had pT4b primary melanoma. 55.5% had elevated baseline serum S100B levels and 62.5% had elevated baseline serum LDH levels. We analysed the risk of death using univariate and multivariate Cox proportional-hazards models and the median overall (OS) and progression-free (PFS) survival using the Kaplan-Meier estimator.

Results: The median follow-up time from the start of anti-PD-1 treatment in patients who were alive at the end of the study (N=81) was 37 months (range: 6.1–95.9). The multivariate Cox regression analysis showed that M1c stage (vs. M1a, $p=0.005$) or M1d stage at the start of therapy (vs. M1a, $p=0.001$), pT4b category (vs. pT1a, $p=0.036$), elevated baseline serum S100B levels (vs. normal S100B, $p=0.008$) and elevated LDH levels (vs. normal LDH, $p=0.049$) were independently predictors of associated with poor survival. The combination of M1d stage, elevated baseline serum S100B and LDH levels and pT4b category was associated with a very high risk of death (HR 4.72 [1.81; 12.33]). In the subgroup of patients with pT4b primary melanoma, the median OS of patients with normal serum S100B levels was 37.25 months [95% CI 11.04; 63.46]), while the median OS of patients with elevated serum S100B levels was 8.00 months [95% CI 3.49; 12.51]) ($p<0.001$); the median OS of patients with normal serum LDH levels was 41.82 months [95% CI 11.33; 72.32]), while the median OS of patients with elevated serum LDH levels was 12.29 months [95% CI 4.35; 20.23]) ($p=0.002$).

Conclusion: Our real-world study indicates that the prognostic role of primary melanoma parameters is preserved in anti-PD-1 treated stage IV patients. Furthermore, there seems to be perspective in combining clinical, histological and serum prognostic markers in a predictive prognostic model.

Keresztes Dorottya dr.¹, Szlávicz Eszter dr.¹, Marx Eszter dr.¹, Szébenyi Júlia Liza dr.¹, Mohos Gabriella¹, Seffer Péter², Szépe Tamás², Bilicki Vilmos², Szabó Zoltán², Gyulai Roland Péter dr.¹

Development of an automated, artificial intelligence based system to diagnose, score and follow up onychomycosis- an Update (University of Pécs Department of Dermatology, Venereology and Oncodermatology, Pécs¹, University of Szeged Faculty of Science and Informatics, Szeged²)

Introduction: Although fungal nail infections are considered a widespread disease, onychomycosis is often misdiagnosed or poorly treated. We hypothesize that onychomycosis can be diagnosed, scored and followed up with an automated, artificial intelligence-based system.

Methods: In this investigation patients with onychomycosis were enrolled at the Department of Dermatology, Venereology and Oncodermatology of University Pécs. For the standardized photo documentation and annotation of nail symptoms a mobile phone based nail examiner device, equipped with a custom 3D printed

setup, special optics and lighting, was used. Nail images and detailed medical history were collected from patients. Onychomycotic nails were subjected to mycologic analysis including native KOH preparation and culture. Using the accumulated data, we trained a deep neural network based artificial intelligence algorithm. The algorithm was based on the ResNet50V2 deep neural network. For every experiment a different learning and validation set was randomly selected in order to avoid the neural networks prioritizing the exact nails or patients instead of the symptoms and the morphology of the nails.

Results: Since January 2019, 72 onychomycotic patients (with multiple symptomatic nails) were enrolled. The deep neural network based artificial intelligence algorithm was capable of categorizing healthy nails and fungal nails with 95% accuracy, and healthy and unhealthy nails with 91% accuracy. We have also observed that using certain colors or combinations of colors for lighting provides higher specificity for certain fungal species.

Conclusion: By using an automated, artificial intelligence based system we have achieved high accuracy in diagnosing onychomycotic nails.

Meznerics Fanni Adél dr.^{1,2}, Fehérvári Péter dr.^{2,3}, Dembrowszky Fanni dr.^{2,4}, Kovács Kata Dorottya dr.¹, Kemény Lajos Vince dr.^{1,2,5}, Csúpor Dezső dr.^{2,4,6}, Hegyi Péter dr.^{2,4,7}, Bánvolgyi András dr.^{1,2}

Platelet-rich plasma in chronic wound management

(Semmelweis Egyetem, Bőr-, Nemikórtani és Bőronkológiai Klinika, Budapest¹, Semmelweis Egyetem, Transzlációs Medicina Központ, Budapest², Állatorvostudományi Egyetem, Biostatistikai Tanszék, Budapest³, Pécsi Tudományegyetem, Általános Orvostudományi Kar, Budapest⁴, Semmelweis Egyetem, HCEMM – Transzlációs Dermatológiai Kutatócsoport, Budapest⁵, Szegedi Tudományegyetem, Gyógyszerésztudományi Kar, Klinikai Gyógyszerészeti Intézet, Szeged⁶, Semmelweis Egyetem, Pancreas Betegségek Intézete, Budapest⁷)

Introduction: The healthcare system faces a considerable burden from chronic wounds, with wound management expenses estimated to constitute 5.5% of total healthcare expenditures. This study aimed to examine the therapeutic effects of platelet-rich plasma in the treatment of chronic wounds.

Methods: We report our systematic review and meta-analysis according to the PRISMA 2020 Statement. The systematic literature search was performed in four databases: MEDLINE (via PubMed), Cochrane Library (CENTRAL), Embase, and Web of Science, from inception to 29th October, 2021. The review protocol was registered on PROSPERO under registration number CRD42021287881. Randomized clinical trials reporting on patients with chronic wounds treated with platelet-rich plasma were included, comparing platelet-rich plasma (intervention) with conventional ulcer therapy (control). Two authors independently extracted relevant data into a pre-defined data sheet, and a third reviewer resolved discrepancies between the two authors. We pooled data using the random effects model. Our primary outcome was the change in wound size; secondary outcomes were healing time, infection, pain, adverse events, amputation, recurrence, and quality of life.

Results: Our systematic search provided a total of 2,688 articles, and we identified 48 eligible studies after selection and citation search. Thirty-three study groups of 29 RCTs with a total of 2,198 wounds showed that the odds for complete closure were significantly higher in the PRP group than in the control group (OR=5.32; CI: 3.37; 8.40; I²=58%), whereas pooled standardized mean differences from 16 studies showed a significant difference between the post-treatment wound size of the intervention and the control groups (SMD = -1.21, CI: -1.74; -0.65; I² = 92.5%), the PRP group showing greater improvement.

Conclusion: Platelet-rich plasma represents a safe and effective approach to enhance wound healing. The integration of platelet-rich plasma into clinical practice has the potential to emerge as a widely

adopted and valuable resource, capable of not only enhancing patients' quality of life but also alleviating the healthcare burden associated with wound management.

Briede Kamilija¹, Bastyte Daina^{2,3}, Sitkauskienė Brigita², Valiukevičienė Skaidra¹

Prevalence of atopic dermatitis: population study of adults in Kaunas

(Department of Skin and Venereal Diseases, Lithuanian University of Health Sciences, Kaunas, Litvânia¹, Department of Immunology and Allergology, Lithuanian University of Health Sciences, Kaunas, Litvânia², Lab of Immunology, Department of Immunology and Allergology, Lithuanian University of Health Sciences, Kaunas, Litvânia³)

Introduction: Atopic dermatitis (AD) is a chronic inflammatory skin condition that goes beyond causing physical discomfort and brings psychological and social challenges, impacting different aspects of daily life.

Objectives: To determine the dermatology life quality index (DLQI) and the 36-item short form survey (SF-36) of patients with atopic dermatitis by disease severity.

Methods: A cross sectional study was performed in the Skin and Venereal Diseases Clinic, Kaunas Clinics, Lithuania, between 2022 and 2023. The sample consisted of 48 patients with AD of Caucasian origin, aged between 18 – 56 years, inclusive. The severity of AD was categorized into three groups: mild (<25), moderate (25–50), and severe (> 50), based on the Scoring Atopic Dermatitis index (SCORAD). To assess the quality of life, the patients completed two validated questionnaires: the DLQI and the SF-36. DLQI is the total score of all questions, with a maximum score of 30 and a minimum score of 0. The higher the score, the more quality of life is impaired. SF-36 scores are standardized on a scale of 0–100, with higher scores indicating a healthier status.

Results: The total of 48 subjects with a mean ± SD age of 29.27 ± 9.9 years were enrolled in the study. 66.7% of patients were women (n=32). The mean DLQI score was 10.56 (SD = 7.8). An analysis according to severity (using the SCORAD) demonstrated DLQI scores of 11.6 (SD = 7.0) and 17.82 (SD = 7.32), respectively, for the groups with moderate and severe atopic dermatitis (p < 0.001). Furthermore, the mean scores for various dimensions of the SF-36 questionnaire – including functional and physical capabilities, fatigue, emotional wellbeing, social functioning, pain, and general health – were significantly higher among those with moderate and severe atopic dermatitis.

Conclusion: This study highlights the considerable impact of atopic dermatitis severity on patients' quality of life, as evaluated through the DLQI and SF-36 scores. It revealed that moderate and

severe cases of AD significantly impair various aspects of life, emphasizing the need for comprehensive, holistic treatment strategies.

Jariene V.¹, Valiukevicius P.², Maciulaitis J.², Kuzaityte U.³, Insodaite R.³, Ciapiene I.⁴, Maciulaiti R.², Valiukevičienė S.¹

Experimental Pilot Study of Immunomodulatory Effect of Mesenchymal Stem Cells in Hidradenitis Suppurativa Patients Peripheral Blood Mononuclear Cells

(Department of Skin and Venereal Diseases, Lithuanian University of Health Sciences (LSMU), Kaunas, Lithuania, Hospital of LSMU Kauno Klinikos, European Reference Network for Rare and Complex Diseases of the Skin (ERN- Skin) member, Kaunas, Litvânia¹, Institute of Physiology and Pharmacology, LSMU, Kaunas, Litvânia², Institute of Biology Systems and Genetic Research, LSMU, Kaunas, Litvânia³, Institute of Cardiology, LSMU, Kaunas, Litvânia⁴)

Introduction: To the best of our knowledge, no research has been conducted so far to examine the ability of mesenchymal stem cells (MSCs) to modulate the immune response in hidradenitis suppurativa (HS). The purpose of this study was to investigate the impact of MSCs immunomodulatory effect in co-culture with HS patients' peripheral blood mononuclear cells (PBMC).

Methods: PBMC of 3 HS patients and 3 healthy volunteers were dyed with CFSE, stimulated with PMA and Ionomycin. Healthy and patient PBMC single cultures were used for controls (Healthy control and HS control, respectively). Patient PBMC were also co-cultured with naïve human placental MSC (n-MSC), TNF- α and IFN- γ activated MSC (a-MSC) or adalimumab. RT-qPCR and Luminex assays were used to quantify relative gene expression changes or cytokine concentrations, respectively.

Results: The analysis conducted using the Luminex assay indicated that both a-MSCs and n-MSCs groups showed a tendency towards lower production of IL-9 and IL-17A cytokines compared to the adalimumab group and the control HS group (p<0.05). The similar results for cytokines level lowering were seen in a-MSCs, n-MSCs and adalimumab groups for IL-6, IL-10 and IFN- γ expression in HS patients' blood (p<0.05). Interestingly, both a-MSCs and n-MSCs showed a tendency to increase the production of IL-1 β compared to the adalimumab group, although this difference was not statistically significant (p=0.55 for a-MSCs and p=0.101 for n-MSCs). The RTqPCR results showed that the expression of IL-1 β gene was significantly increased in the a-MSC (p=0.006) and n-MSC (p=0.003) groups, when compared to the adalimumab group. There was a tendency to increase IL-17A, IL-36a and TNF- α genes expression in a-MSC and n-MSC groups without statistical significance.

Conclusion: Our results suggest, that MSCs can be promising option for HS experimental therapy, but larger samples are needed to validate the findings.

Esetismertetések

Vincze Tímea dr.¹, Gyömörei Csaba dr.², Kálmán Endre dr.², Hanyecz Anita dr.¹

Vasculitis és ami mögötte van...

(PTE KK Bőr-, Nemikórtani és Onkodermatológiai Klinika, Pécs¹, PTE KK Patológiai Intézet, Pécs²)

Esetismertetés: Egy 78 éves nőbeteg esetét szeretnénk ismertetni, akit cutan vasculitisnek megfelelő bőrtünetek kivizsgálása céljából hospitalizáltunk osztályunkon. A diszkrét, eleinte csupán alig észlelhető petechiform bőrtünetek háttérében egyszerre került felis-

merésre novum Sjögren szindróma, valamint ehhez társuló magas grádusú B-sejtes lymphoma (DLBCL), melyek részjelenségének véleményeztük a vasculitist és a kétoldali subsegmentalis pulmonalis embolisatiót.

Autoimmun krónikus gyulladással állapotokban magasabb a hematológiai tumorok kialakulásának rizikója, különösen primer Sjögren szindrómás betegekben más autoimmun körkékkel összehasonlítva, továbbá egészséges populációhoz képest is 10x-es rizikót jelent. A prognosztikai markerek közül, amelyek szoros korrelációt mutatnak a lymphoma kialakulásával, kiemelendő: a glanduláris

érintettség, lymphadenopathia, vasculitis, leukopenia, lymphopenia, cryoglobulinaemia, hypocomplementaemia, rheuma faktor, monoklonális immunglobulinok szerepe. A primer Sjögren szindróma és a NHL között két irányú kapcsolat fennállásáról is beszámoltak, az esetek többségében a Sjögren szindróma diagnózisa megelőzi a NHL felismerését, azonban az esetek 10%-ban a haematológiai malignitás legalább 1 évvel megelőzi a Sjögren szindróma diagnózist.

Csala Diána Lilla dr.¹, Budai Dóra dr.¹, Péter Eszter dr.², Szövördi Éva dr.², Yi-Che Chang Chien dr.², Szöllösi Zoltán dr.², Nagy Gabriella dr.¹

A kézhátak neutrophil dermatosisa

(Borsod-Abaúj-Zemplén Vármegyei Központi Kórház és Egyetemi Oktatókórház Bőrgyógyászati Osztály, Miskolc¹, Borsod-Abaúj-Zemplén Vármegyei Központi Kórház és Egyetemi Oktatókórház Patológiai Osztály, Miskolc²)

Bevezetés: A szerzők egy 80 éves nőbeteg esetét mutatják be, akinél traumát követően a jobb kézháton egy felhányt szélű, erythemás, ulceratív plakk alakult ki, általános tünetek nélkül. Traumatológián kezelték, szisztémás antimikotikus, antibiotikus és lokális kezelések ellenére állapota folyamatosan romlott, pyoderma gangraenosum lehetősége miatt bőrgyógyászatra irányították.

Beteganyag és módszer: Bőrbioopszia szövettani vizsgálata során acanthosist, spongyosist és neutrophil leukocytá beszűrődést írtak le. Intradermalisan oedema, nagyfokú neutrophil leukocytá, eosinophil és lympho-histiocytá beszűrődés volt látható, helyenként secunder vasculitis is igazolható volt. A klinikai kép alapján felmerült a kézhátak neutrophil dermatosisa (KND), melyet a szövettani revízió során alátámasztottak. Részletes kivizsgálása során háttérbetegség nem igazolódott. Szisztémás szteroid terápia mellett bőrtünetei folyamatos regressziót mutattak.

Eredmények: A neutrophil dermatosisok heterogén betegcsoportot alkotnak, melyek jellegzetessége a neutrophil sejtek felhalmozódása a bőrben. A KND-t 1995-ben Strutton és munkatársai írták le először és a Sweet-szindróma lokalizált változatának tekintik. A betegek általában nők. A bőrtüneteket livid-erythemás plakkok és csomók jellemzik, amelyek gyakran fekélyesednek. Legtöbbször a kézhátakat, azok radiális oldalát érintik. A lokalizáció, a klinikai jellemzők és a neutrophil infiltráció gyakran vezet pyoderma kezdeti diagnózishoz. A léziók azonban nem reagálnak az antibiotikumokra és a tenyésztések is negatívak. A laborleletben leukocytosis, neutrophilia és emelkedett CRP értékek detektálhatók. A szövettani kép nem specifikus, a dermis neutrophil infiltrációja jellemzi. A betegség kezelésére közép dózisu szisztémás kortikoszteroidok ajánlottak.

Következtetés: A szerzők az esetet ritkasága miatt tartják bemutatásra érdemesnek.

Sárdy Miklós dr.

Keloidalis scleroderma sikeres kezelése

(Semmelweis Egyetem, Bőr-, Nemikórtani és Bőronkológiai Klinika, Budapest)

Bevezetés: A szerző egy évek óta progrediáló keloidalis scleroderma szindrómában szenvedő beteg esetét mutatja be, melynek kezelése éveken keresztül sikertelen vagy csak legfeljebb morbosztatikus hatású volt, azonban egy új kezelési kombinációval végül mégis regressziót lehetett elérni.

Beteganyag és módszer: 1 nőbeteg

Eredmények: Jelentős regresszió.

Következtetés: A triamcinolon+5-fluorouracil keverék intralaszionális injekciója saját tapasztalat szerint is kiváló kezelési módszer mind keloidok, mind pedig keloidalis scleroderma kezelésére.

Vincze Tímea dr., Egyházi Zsolt dr., Egyed Miklós dr., Fábos Beáta dr.
Shulman szindróma
(Somogy Vármegyei Kaposi Mór Oktató Kórház, Kaposvár)

Esetismertetés: A Shulman syndroma, vagy más néven eosinophil fasciitis, egy ritka, ismeretlen etiológiájú sclerodermiform megbetegedés, mely a musculáris fascia és a subcután szövetek megvastagodásával, az eosinophilek változó mértékű infiltrációjával jár. A kórkép 1974-ben került leírásra, mint a scleroderma egyik változata, nagyon ritka betegség, eddig kevesebb, mint 300 eset került leírásra a világon. Bemutatásra kerül egy 32 éves férfi, akinek szerzteágazó panaszai észlelésünket megelőzően 8 hónappal kezdődtek és nagyon sok szakma vizsgálta, kezelte, végül a haematológia gondozásába került extrém fokú eosinophilia (70%) miatt. Az itt történt kivizsgálás során myeloid vagy lymphoid neoplasia nem volt igazolható. Az alkalmazott kortikoszteroid leépítés során jelentkező hirtelen állapotrosszabbodás, az izomgyengeség mellett megjelenő bőrtünetek, és az érintett területről vett mély biopszia eredménye kapcsán sikerült a fenti diagnózist felállítani, mely több szakma együttes erőfeszítésének eredménye volt.

Esetünket ritkasága, differenciál diagnosztikai, gondozási nehézsége miatt tartjuk bemutatásra érdemesnek.

Róbert Lili dr.¹, Sólyom Katalin dr.², Kuroli Enikő dr.¹, Tóth Béla dr.¹
Extragenitalis primer chancere
(Semmelweis Egyetem Bőr-, Nemikórtani és Bőronkológiai Klinika, Budapest¹, Belváros Lipótváros Egészségügyi Szolgálat Semmelweis, Budapest²)

Bevezetés: A klasszikus nemi betegségek közé tartozó, Treponema pallidum által okozott syphilis korai stádiumát fájdalomtalan fekély (primer chancere vagy ulcus durum) megjelenése jellemzi a behatolás helyén. Ez leggyakrabban a genitális terület, de a szexuális magatartással összefüggésben extragenitalis lokalizációban is megfigyelhető az esetek 12%-ában, főként az anális területen vagy a szájnyalvárhártyán. Ujjon való megjelenését az irodalomban az extragenitalis esetek 3%-ában említik.

Beteganyag és módszer: A szerzők az előadásban egy ujjon jelentkező primer chancere esetet és az ezzel kapcsolatos differenciál-diagnosztikai problémát prezentálják.

Eredmények: Fialat férfi páciens traumához kötötte az ujján megjelenő sebet, mely lokális kezelés mellett nem gyógyult. Ezzel párhuzamosan jelentkezett STD szűrésre, mely során syphilis szeropozitivitás igazolódott. Genitalisan és testszerte máshol bőrtünet nem volt észlelhető. Az ujjfékelyből, mint lehetséges affekciós helyről végzett Treponema pallidum PCR vizsgálat az extragenitalis primer chancere diagnózist megerősítette. A fekély intramuszkulárisan adott benzathin penicillin hatására gyógyult.

Következtetés: Esetünk alátámasztja azt a régi megfigyelést, hogy a syphilis fertőzés nem mindig típusos klinikummal jelentkezik, a tünetek morfológiája és lokalizációja igen változatos lehet, mely miatt a bőrgyógyászati egyik nagy imitátorának is nevezik. Szokatlan bőrtünetekkel jelentkező pácienseknél kiemelt fontosságú az anamnézis részletes kikérdezése. A szexuálisan aktív populáció esetében hirtelen kialakuló, nem gyógyuló seb esetén a syphilisre is érdemes gondolni, mint lehetséges diagnózisra.

Gaszner-Gyimesi Alíz dr.¹, Deli Gabriella dr.², Gyulai Rolland dr.³

Herpes zosterhez társuló abdominalis pseudohernia

(Pécsi Tudományegyetem, Klinikai Központ, Bőr-, Nemikórtani és Onkodermatológiai Klinika, Pécs¹, Pécsi Tudományegyetem, Klinikai Központ, Neurológiai Klinika, Pécs², Szent Györgyi Albert Klinikai Központ, Bőrgyógyászati és Allergológiai Klinika, Szeged³)

Esetismertetés: A szerzők egy 70 éves férfibeteg esetét ismeretik, aki a törzsön megjelenő hólyagos-pörkös eruptiók, valamint a hasfalán lévő ökölnyi előbaltosuló terime miatt jelentkezett Kli-

nikánkon. Fizikális vizsgálata során a Th 11-12 gerincvelői szegmentumnak megfelelő dermatomában típusos herpeses eruptiókat, valamint az azonos dermatomában a hasfal elülső részén férfikölnyi fájdalommal előbortosulást észleltünk, mely köhögés és Valsalva manőver hatására kifejezettebbé vált. Megjelenését megelőzően a közelmúltban történt áttekintő hasi ultrahang vizsgálat nem írt le herniációt vagy egyéb eltérést ebben a régióban. Neurológiai konzílium során végzett elektromiográfiás vizsgálat izomerősökkenést írt le a szegmentális hasizmoknak megfelelően. Az alkalmazott antivirális kezelésünk mellett a bőrtünetek 2 hét alatt, a hasfali előbortosulás 2 hónap alatt csaknem teljes egészében regrediáltak. Esetbemutatásunk kapcsán e gyakori vírusfertőzés ritka, motoros paralissal való társulását szeretnénk bemutatni, amely abdominalis pseudohernia képében nyilvánul meg.

Keresztes Dorottya dr.¹, Sárosi Veronika dr.², Szalai Eszter dr.³, Nemes Orsolya dr.², Késmárky Gábor dr.², Holló Péter dr.⁴, Gyulai Roland Péter dr.¹, Lengyel Zsuzsanna dr.¹

Ota naevus talaján kialakuló melanoma malignum PD1 gátló terápiája során tapasztalt mellékhatások és azok ellátása

(PTE KK Bőr-, Nemikórtani és Onkodermatológiai Klinika, Pécs¹, PTE KK I.sz. Belgyógyászati Klinika PTE, Pécs², PTE KK Szemészeti Klinika, Pécs³, Semmelweis Egyetem Bőr-, Nemikórtani és Bőr-onkológiai Klinika, Budapest⁴)

Bevezetés: Az Ota naevus egy dermalis melanocytoma szaporulat, melynek előfordulása a kaukázusi rasszban ritka. Fennállása esetén azonban glaukoma és/vagy uveális melanoma kialakulásának kockázata magasabb. Ocularis melanoma kezelésekor inoperábilis tumormassza esetén szisztémás kezelésként jelenleg Magyarországon immunellenőrzőpont gátlók érhetőek el. Ezen immun-onkológiai kezelések egyre szélesebb körben elterjedtek, vitathatalan terápiás hasznuk mellett azonban gyakori mellékhatásaikkal is számolnunk kell.

Beteganyag és módszer: Esetünkben egy fiatal férfibeteg immuncheckpoint inhibitor terápiája során tapasztalt mellékhatásprofil, és ennek kezelését ismertetjük. A páciens 2004-ben vizsgálták először trauma után kialakult akut bal oldali exophthalmus miatt, ennek hátterében a bal oldali alsó és felső szemhéj alatt episclerálisan, valamint a bal orbitát kitöltő szövetszaporulat formájában megjelenő Ota naevust diagnosztizáltak, amely a fissura orbitalis superioron keresztül az intracraniumba domborodott. A progresszív teriméből 2020-ban ismételt szövettani vizsgálat orbitális melanocytosis talaján kialakult orsósejtes melanoma malignumot diagnosztizált, genetikai vizsgálata során BRAF és c-kit gén vad típusát azonosították. Jobb szemének gyermekkor tompánlátása miatt radikális exenteratio nem egyezett bele, így onkoteam nivolumab kezelés mellett döntött, melyet 2020 óta napjainkig alkalmazunk.

Eredmények: Páciensünk kezdetben kéthetente (5 alkalommal), majd azóta havonta (32 alkalommal) részesül nivolumab adásában. Az elmúlt 3 év során számos bőrgyógyászati és interdiszciplinális teamunkát igénylő mellékhatással kellett megküzdőnünk. 2021-ben fulladásos panaszok miatt pulmonológia ill. kardiológiai kivizsgálás történt, ekkor felmerült PD-1 indukálta sarcoidosis lehetősége. A betegnél későbbiekben hypothyreosis, vitiligo, majd eosinophil dermatitis jelentkezett, 2023 januárjában alopecia areata, majd júliusban hypophysitis igazolódott. Fulladásos panaszai terhelésre továbbra is fennállnak. Jelenleg betegsége onkológiailag stabil (SD).

Következtetés: Esetünkkel szeretnénk felhívni a figyelmet, hogy PD-1 inhibitor gátlók mellékhatásait a teljes kezelés hossza alatt szűrni, monitorozni érdemes, egy betegnél akár számos mellékhatás is felléphet és korai felismerés során az érintett szakmák képviselőinek bevonásával jól menedzselhetőek.

Hánis Csilla dr.¹, Csányi Ildikó dr.¹, Ócsai Henriette dr.¹, Németh István dr.¹, Bende Balázs dr.¹, Besenyei Zsuzsanna dr.², Hideghegyi Katalin dr.³, Kemény Lajos dr.¹, Gyulai Roland dr.¹, Oláh Judit dr.³, Baltás Eszter dr.¹

Sarcoid-like reakció előfordulása metasztatikus melanoma miatt immunterápiával kezelt betegnél

(Szegedi Tudományegyetem Szent-Györgyi Albert Klinikai Központ, Bőrgyógyászati és Allergológiai Klinika¹, Szegedi Tudományegyetem Nukleáris Medicina Intézmény, Szeged², Szegedi Tudományegyetem Szent-Györgyi Albert Klinikai Központ, Onkoterápiás Klinika, Szeged³)

Bevezetés: Az immunellenőrzőpont-gátlók alkalmazása jelentősen növelte a metasztatikus melanomában szenvedő betegek túlélési esélyeit. A kezelése során megjelenő immun-kapcsolt mellékhatások felismerése és ellátása azonban kihívást jelent a betegek kezelő team számára.

Beteganyag és módszer: A 43 éves férfibeteg IV-es stádiumú melanoma malignum miatt célzott daganatgátló kezelésben részesítettük, melyet hyperpyrexia jelentkezése miatt PD1-gátló immunterápiára váltottunk. A csontban és a nyirokcsomókban gyorsan progresszív áttétek miatt a szisztémás kezelést konkomitáns sugárterápiával egészítettük ki. A betegség további progressziója miatt a PD1-gátló kezelést 16 hónap elteltével kombinált immunterápiára váltottuk. Ekkor enyhe, de perzisztáló gasztroenterológiai tünetek hátterében immun-kapcsolt colitis igazolódott, mely szisztémás szteroid kezelésre jól reagált. Később, az immunterápia folytatása során a megnagyobbodott mediastinális nyirokcsomókból és a fájdalmas mellékheréből elvégzett biopszia granulomatosus gyulladást igazolt. A kezelés folytatásával kapcsolatosan jelentkező kétségek miatt a nyakon lévő nyirokcsomóból is biopsziát végeztünk, melyben azonban viabilis melanoma áttét igazolódott.

Eredmények: Tartósan immunterápián lévő betegnekél képalkotóval felfedezett vagy szubjektív panaszt okozó novum eltérések esetén fontos a szövettani verifikálás.

Következtetés: Az immun-kapcsolt mellékhatások időben történő diagnosztizálása és adekvát kezelése a sikeres onkológiai kezelés alapfeltétele, mely multidiszciplináris kollaboráció nélkül elképzelhetetlen.

Ónodi Katinka dr.¹, Csányi Ildikó dr.¹, Ócsai Henriette dr.¹, Belső Nóra dr.¹, Kemény Lajos dr.¹, Gyulai Roland dr.¹, Oláh Judit dr.², Bata-Csörgő Zsuzsanna dr.¹, Baltás Eszter dr.¹

Immun-kapcsolt polymyositis és thrombotikus komplikációk adjuváns pembrolizumab kezelés kapcsán

(Szegedi Tudományegyetem Szent-Györgyi Albert Klinikai Központ Bőrgyógyászati és Allergológiai Klinika, Szeged¹, Szegedi Tudományegyetem Szent-Györgyi Albert Klinikai Központ Onkoterápiás Klinika, Szeged²)

Bevezetés: A CTLA-4 és PD-1 útvonalat célzó immunellenőrzőpont-gátlókat egyre gyakrabban alkalmazzák jó eredménnyel malignus daganatos megbetegedések, mint például a melanoma malignum esetében is. A kezelése elterjedésével párhuzamosan az immun-kapcsolt mellékhatások is megjelentek, amelyek szinte minden szervet érinthetnek. A thrombotikus komplikációk, az immun-kapcsolt kardiális kórképek, a myopathiák és myositisek ritkák, előfordulásuk 1-4% körüli tehető.

Beteganyag és módszer: A 72 éves férfibeteg hátáról két superficialisan terjedő (pT1b), az arc jobb oldaláról desmoplastikus melanoma malignum (pT4b), a nyakról és a bal axillából occult nyirokcsomó metasztatikus kerütek eltávolításra. Az elvégzett BRAF mutációs vizsgálat vad típust igazolt. Részletes staging során távoli disszemináció nem igazolódott. A III.C stádiumú, teljes tumor rezekción átesett betegnél adjuváns PD-1 gátló immunterápiát indítottunk. A második PD-1 gátló kezelés után két héttel a vázizmok gyengesége, majd terhelést követő mérsékelt fokú dyspnoe jelent-

kezett. A tünetek kifejezett progressziója miatt az immunterápia felfüggesztése, hospitalizáció vált szükségessé. A laboratóriumi vizsgálatok során kifejezetten emelkedett LDH, CK, troponin T értékeket észleltünk. A képalkotó, kardiológiai, neurológiai és reumatológia vizsgálatok során polymyositis (grade 3), jobb alsó végtagi multiplex mélyvénás thrombosis és jobb oldali pulmonalis embolia igazolódott. A kardiális MR vizsgálat során myocarditisre vagy pericarditisre utaló egyértelmű jelet nem írtak le. A myositis miatt nagy dózisú parenterális szisztémás kortikoszteroid kezelés, a multiplex thrombosis és pulmonalis embolia miatt subcutan enoxaparin indult.

Eredmények: Az alkalmazott kezelés hatására a tünetek megszűntek. A szteroid kezelést fokozatosan leépítettük, illetve orális antikoaguláns került beállításra. A beteget onkológiai gondozásba vettük.

Következtetés: Az immun-kapcsolt polymyositis ritka mellékhatás, ellátása a társszakkák szoros együttműködését igénylő feladat. A korai diagnózis és a nagy dózisú kortikoszteroid lökésterápia életmentő jelentőségű. Az irodalmi adatokat is figyelembe véve feltételezhető, hogy az immunellenőrzőpont-gátló kezelés pro-inflammatorikus,

Baranyai Fanni dr., Kispál Mihály dr., Czirbesz Kata dr., Butz Henriett dr., Papp János dr., Liskay Gabriella dr., Patócs Attila dr.

BAP1 mutáció két melanomás esetben; szinkron cholangiocelluláris karcinóma és kromofób veserák
(Országos Onkológiai Intézet, Budapest)

Bevezetés: A molekuláris genetikai diagnosztika gyors fejlődése a melanoma hátterének jobb megértéséhez vezetett. Ugyanakkor nem rendelkezünk még elegendő ismerettel a mutációk hatásáról.

Beteganyag és módszer: 37 beteget választottunk ki és vizsgáltunk meg, akiket az Országos Onkológiai Intézet Onkodermatológiai Osztályán kezeltek (Budapest, Magyarország). 26 betegnél kettős szinkron tumort (melanoma és egyéb), míg 11 betegnél hármas tumort (melanoma és két egyéb) észleltünk. Genetikai analízisüket az Illumina MiSeq műszerrel, 113, az örökletes rákos hajlam szindrómával összefüggésbe hozható gént lefedő multigén NGS panel segítségével végeztük. Minden patogén, valószínűleg patogén és ismeretlen jelentőségű variánst egy második mintában Sanger-szekvenálással validáltuk.

Eredmények: Két esetben BAP1-mutációkat találtunk. Az egyik beteg (a BAP1:c.442G>Tjp.Glu148Ter, splice mutációval) egy 50 éves nőbeteg, akinél 2020 őszén cholangiocelluláris karcinómát diagnosztizáltak. Több vonalban szisztémás kezelésben részesült. Choroidális melanoma miatt 2022 márciusában enukleáción esett át. Jelenleg aktív onkológiai terápiában részesül cholangiocelluláris karcinóma miatt, choroidális melanomáját obszerváljuk.

A másik beteg (aki a BAP1:c.1251-11G>A, splice mutációt hordozza) egy 64 éves férfi beteg, aki 2016 februárjában kromofób sejtveserák miatt jobb oldali nefrectomián esett át. Ezzel egyidejűleg a nyak bal oldalán melanoma áttétet észleltek. Bal oldali nyaki blokkdisszekciót végeztek, majd posztoperatív besugárzást. A 2016 augusztusában végzett PET/CT-vizsgálat csontban, izomban és több bőr alatti csomóban mutatott ki áttéteket. BRAF-pozitivitása alapján első vonalban BRAF-Mek-gátló terápiában részesült, amelyet 16 hónap után progresszió miatt felfüggesztettek, majd PD-1-gátló immunterápiára váltottak. Jelenleg teljes remisszióban van.

Következtetés: A melanomás betegeknél az örökletes okok ritkák. Azonban azoknál a betegeknél, akiknél a melanoma más daganatokkal együtt fordul elő, genetikai okokat találhatunk. Kohorszunkban két betegnél azonosítottunk BAP1 mutációt.

Danyi Tímea dr., Balatoni Tímea dr., Hunyadi Karen dr., Kozéki Zsófia dr., Czirbesz Kata dr., Kispál Mihály dr., Liskay Gabriella dr.

Aspergillosis, mint ritka szövődmény PD-1 gátló kezelés mellett
(Országos Onkológiai Intézet, Nemzeti Tumorbiológiai Laboratórium, Budapest)

Bevezetés: A melanoma malignum kezelésében az elmúlt években egyre inkább előtérbe kerültek a biológiai terápiák, ezen belül is a PD-1 gátló kezelés. Az új terápiás formák mellett új mellékhatás/szövődményprofilokkal kell megismerkednünk, és a kezelés alatt számolnunk.

Beteganyag és módszer: 63 éves férfibetegnél 2015-ben a hátról Clark IV. Breslow 2,7 mm-es nodularis melanoma eltávolítás történt. Következő megjelenéskor, 2017-ben mellkaskali kifehélyesedő izomzatot beszűrő, elváltozást távolítottak el, 2018-ban recidíva miatt radikális műtét, majd 50/2Gy postoperatív irradiatio történt. Ismételt recidíva és pulmonális metastasis miatt 2020.10.21-én BRAF pozitivitásra tekintettel dabrafenib+trametinib kezelés indult, pulmonalisan komplett remissio következett be. 2021.07. hó CT kontrollján felmerült lokális recidíva a jobb bordaív mentén, továbbá mk. tüdőfélben subpleuralisan max. 1,3 cm-es suspect nodulusok jelent meg. Fizikális vizsgálat a bordaív felett 4 cm-es lokális recidíva, ill. alatta egy borsónyi cutan metastasis volt látható. A progresszió miatt 2021.08.09-én az 1. ciklus kombinált Yervoy + Opdivo immunterápia indult. PD-1 gátló kezelés mellett a metastasisok mérete folyamatosan csökkent. 2023. 02. 24-én 11. ciklus Opdivo kezelés előtt végzett kontroll CT vizsgálaton a tüdőben több helyen tree-in-bud mintázat jelent meg, amik elsősorban gyulladással eredetűnek tűntek, az immunterápia által kiváltott pneumonitis sem volt kizárható. Pulmonológus az immunterápia halasztását és további pulmonológiai vizsgálatokat javasolt. Országos Korányi Pulmonológiai Intézetben Quantiferon vizsgálatra küldtük a beteget, ahol a 2023. 03. 29-én levett bronchoszkópos alsó légúti mintájából kétféle Aspergillus törzs tenyésztett ki. Aspergillus flavus, ami csak Itriconazol-ra érzékeny, illetve Aspergillus niger, ami csak Amphotericin B-re.

Eredmények: Az immunterápiás kezeléseket közmert mellékhatása lehet a pneumonitis, az immunrendszer fokozott aktivitásának (fokozott autoimmunitás) következtében. Jelen esetben ezt az aspergillosistól kellett elkülönítenünk, mely inkább az immunhiányos betegek jellemző körkép.

Következtetés: Esetünk rávilágít arra, hogy a fokozott immunválasz nem a teljes immunitást fokozza, hanem inkább eltolja azt a tumorimmunitás irányában, így néha bizonyos ritka immunhiányos állapotra jellemző eltérésekkel is számolnunk kell biológiai terápiát kapó betegeinknél.

Piros Éva Anna dr.¹, Szakonyi József Ágoston dr.¹, Mohos Anita dr.¹, Kuroli Enikő dr.¹, Tóth Béla dr.¹, Tóth Veronika Mária dr.¹, Kuzmanovszki Daniella dr.¹, Imrédi Eleonóra dr.¹, Hagymási Krisztina dr.², Kerner Tünde dr.¹, Holló Péter dr.¹

Lichen sclerosus et atrophicus talaján kialakuló laphámrák eredményes kezelése cemiplimabbal

(Semmelweis Egyetem Bőr-, Nemikórtani és Bőronkológiai Klinika, Budapest¹, Semmelweis Egyetem Sebészeti, Transzplantációs és Gasztroenterológiai Klinika, Budapest²)

Bevezetés: A lichen sclerosus et atrophicus (LSA) egy női predomanciát mutató, genitáliákat, perianális régiót gyakran érintő, krónikus lefolyású, ismeretlen kórereditű betegség, melynek halmozott előfordulását figyelték meg autoimmun körképekben. A kezeletlen LSA ritkán előforduló szövődménye lehet a laphámsejtes karcinóma.

Beteganyag és módszer: Jelenleg 86 éves nőbeteg 2003 és 2009 között a genitális régiót is érintő LSA miatt állt gondozás alatt Klinikánkon, ekkor lokális kortikoszteroid és tacrolimus kezelésben részesült. 2009 és 2022 február között nem jelentkezett kontrollvizsgálatra. Anamnéziséből kiemelendő az 1989 óta ismert, de kezelést nem igénylő primer biliaris cirrhosis. A páciens 2022 februárja óta

észlelte exulcerált, vérzékeny tumor kialakulását a jobb gluteális régióban. A klinikailag LSA talaján kialakult verrucosus carcinomának megfelelő tumorból ugyanakkor több alkalommal történt szövettani és cytológiai mintavétel, melyek során malignitás nem igazolódott. A gyorsan progrediáló, vérzékeny, üléskeptelenséget okozó, az MRI alapján a jobb oldali m. gluteus maximus állományát is érintő perianális tumor miatt 2022 szeptemberében devialó colostoma felhelyezésére volt szükség. A nehezen uralható, gravis anaemiát okozó vérzés miatt 2022 novemberében szelektív katéterezést követően embolizáció történt, emellett a beteg többször transzfúzióra szorult.

Eredmények: 2022 szeptemberében végzett ismételt mintavétel igazolta a jól differenciált laphámrák jelenlétét. Tekintettel a kiterjedt, irrezekábilis laphámrákra onkoteam a szisztémás immunellenőrző-pont-gátló (cemiplimab) kezelés bevezetése mellett döntött. A cemiplimab kezelést a páciens autoimmun alapbetegsége nehezítette, ugyanis a terápia mellékhatásaként, a 3. széria után, a páciens eddig kezeletlen primer biliaris cirrhosisának reaktiválódását tapasztaltuk, ezért a kezelést a májenzimek normalizálódásáig szüneteltettük. Páciens ezidő alatt gasztroenterológiai javaslatra per os urzodezoxikólsav kezelésben részesült. 6 széria cemiplimab kezelés után látványos javulás volt megfigyelhető a jobb gluteális régióban követett tumor státuszában, melyet a kontroll CT-n látható regresszió is alátámasztott.

Következtetés: Kezeletlen LSA ritkán előforduló szövődménye a laphámsejtes karcinóma. A fent bemutatott esetben idős betegen, LSA talaján kialakult irrezekábilis laphámkarzinóma sikeres kezelését ismertettük PD-1 gátló cemiplimab terápiával, mely a beteg általános állapotának és életminőségének jelentős javulását eredményezte.

Bakos Noémi dr., Bodócs Ildikó dr.

Extramammas Paget-kór esetbemutatása

(Jász-Nagykúny-Szolnok Vármegyei Hetényi Géza Kórház-Rendelőintézet, Szolnok)

Bevezetés: Az extramammas Paget-kór a verejtékmirigyek adenocarcinómája. Főleg az idősebb korosztály betegsége, nőknél gyakoribb.

Beteganyag és módszer: A 71 éves férfibeteg 2020. márciusában jelentkezett először bőrgyógyászaton, végbéltáji váladékozás, diszkomfortérzet tüneteivel. Dermatitis diagnózissal kombinált szteroidos, antibiotikus és antimycoticus kenőcsös kezelésben részesült. Panasza átmenetileg csökkentek, de ismét kiújultak. Ekkor már végbéltáji véres váladékozást is észlelt a beteg. 2021-ben ismételt bőrgyógyászati szakvizsgálat történt. A vizsgálatkor perianális bőrpír, maceráció, ill. a jobb farpofán, a bőrpír szélén 2 cm-es bizonytalan határu tumor került leírásra. A tumorból vett szövettani minta eccrin carcinómát, a perianális dermatitisből vett minta gyulladós beszűrődést igazolt. Ezt követően az eccrin carcinoma komplett exstirpációja történt. A beteg perianális dermatitise továbbra sem gyógyult. Többszöri szövettani mintavétel történt az elváltozásból. Az ismételt vizsgálatok gyulladós sejt beszűrődést írtak le, végül a szövettani vizsgálat extramammas Paget-kórt igazolt. A perianális bőr excíziójával, lebenyelforgatással, átmeneti stomaképzéssel az extramammas Paget-kór teljes eltávolítása megtörtént.

Eredmények: Az eccrin tumor kimetszésétől közel két év telt el. Jelenleg a beteg tünetmentes. Felmérő vizsgálatok metastasist nem igazoltak.

Következtetés: Az extramammas Paget-kór lassan növekvő, éles szélű, erythemas, helyenként fehér rajzolatot mutató, gyakran excoriált, ritkábban kifeléyesedő papulosus plaque. Az elváltozás lehet egyedülálló ill. multiplex. Leggyakrabban a vulván, gáttájékon, perianálisan fordul elő. Differenciáldiagnosztikájában az ekcémát, mycosist, krónikus lichen simplexet, psoriasist kell kiemelni.

Havlik Eszter dr.¹, Lőcsei Katalin dr.¹, Nagy Éva dr.¹, Bátor Anna dr.¹, Plander Márk dr.², Szendrei Tamás dr.², Görög Petra dr.³, Tóth Csaba dr.³, Gyömörei Csaba dr.⁴, Kajtár Béla dr.⁵, Telegdy Enikő dr.¹

Hemato-onkológiai betegségek ritka cutan manifesztációi két eset kapcsán

(Vas Vármegyei Markusovszky Egyetemi Oktatókórház, Bőrgyógyászat Osztály, Szombathely¹, Vas Vármegyei Markusovszky Egyetemi Oktatókórház, Hematológiai Osztály, Szombathely², Vas Vármegyei Markusovszky Egyetemi Oktatókórház, Patológiai Osztály, Szombathely³, Pécsi Tudományegyetem, Patológiai Intézet II. Szövettan és Cytológia, Pécs⁴, Pécsi Tudományegyetem, Patológiai Intézet I. Szövettan és Cytológia, Pécs⁵)

Bevezetés: A szerzők gyakori hemato-onkológiai kórképek ritka bőrgyógyászati vonatkozását szeretnék bemutatni egy 74, ill. egy 78 éves nőbeteg esete kapcsán, szakirodalmi kitekintéssel.

Beteganyag és módszer: Az első esetben myeloma multiplex miatt 2019 óta hematológián gondozott betegnek komplett remisziót követően 2022. decemberében törzsön novum multiplex livid erythemás nodusok jelentek meg, ami miatt bőrgyógyászati vizsgálatot és szövettani mintavételt végeztünk. Klinikai tapasztalat és a szakirodalmi adatok alapján is igen ritka myeloma multiplex bőr manifesztációjának gyanúja merült fel, majd került megerősítésre. A generalizált cutan neoplasia háttérében igazolt extramedullaris relapszus miatt salvage bendamustin monoterápia indult az Imnuid terápia engedélyezéséig. A második esetben ismert hematológiai betegséggel nem rendelkező beteg kinzó pruritus valamint testszerte jelentkező jellegtelen halvány erythemás papulák miatt kereste fel több alkalommal szakrendelésünket. Szisztémás és helyi kezelés sikertelensége miatt mintavétel mellett tumor- és göckutatást kezdeményeztünk. Szövettani vizsgálatok kezdetben egyértelmű diagnózissal nem szolgáltak. A beteg klinikai panaszai fokozódtak, ismételt punction biopsziás mintavételt követően a Pécsi Tudományegyetem patológiai intézetében diffúz nagy B-sejtes lymphoma került megállapításra.

Eredmények: Az első esetben a 3. ciklus bendamustin kezelést követően bőrtünetei teljes regressziót mutattak. A második esetben adekvát hemato-onkológiai kezelés ellenére betegünk nem került remiszióba. Az esetek kapcsán kitérünk az irodalomban ismert esetekre, ill. ezen hematológiai betegségekkel felmerülő differenciáldiagnosztikai kérdésekre.

Következtetés: A hematológiai malignitások esetében a bőrmánifesztációk jelentkezése a betegség prognózisának indikátorai, így ezek korai felismerése terápiás konzekvenciával járhat.

Dömötör Marcell dr., Csósz Judit dr., Kocsis Lajos, Oroján Iván dr.

Ritka klinikai kép, meglepő szövettani diagnózis

(Bács-Kiskun Vármegyei Oktatókórház, Bőrgyógyászat, Kecskemét)

Bevezetés: 2023 januárjában, 60 éves, adenocarcinoma pulmonis miatt aktív terápiában részesülő férfi beteg, VI. ciklus kemoterápiás kezelését követően testszerte jelentkező bőrtünetek miatt jelentkezett ambulanciánkon.

Beteganyag és módszer: Osztályos felvételekor főként acra és acrákra lokalizálódó, kifejezetten hyperkeratotikus bőrtüneteket észleltünk.

Eredmények: Tekintettel anamnézisére és a klinikai képre, kezdetben Bazex szindróma lehetőségét vetettük fel, mely miatt szövettani mintavétel történt.

Következtetés: Az anamnesztikus adatok és a ritka klinikai kép alapján felvetett diagnózist meglepő szövettani eredmény cáfolta, mely miatt az esetet bemutatásra érdemesnek tartjuk.

Müller Eszter Mercedesz dr.¹, Hidvégi Bernadett dr.¹, Fónyad László dr.², Bojtor Adrienn dr.¹, Petrányi Ágota dr.³, Nébenführer Zsuzsanna dr.⁴, Holló Péter dr.¹

Gemcitabin indukálta bőrnecrosis

(Semmelweis Egyetem Bőr-, Nemikórtani és Bőronkológiai Klinika, Budapest¹, Semmelweis Egyetem I. Sz. Patológiai és Kísérleti Rákkutató Intézet, Budapest², Semmelweis Egyetem Pancreas Betegségek Intézete, Budapest³, Semmelweis Egyetem Belgyógyászati és Hematológiai Klinika, Budapest⁴)

Bevezetés: A gemcitabin pirimidin nukleozid analóg kemoterápiás ágens, melyet széles körben alkalmaznak fej-nyaki tumorok, emlő-, tüdő-, pancreascarcinoma, non-Hodgkin lymphoma, ill. cutan T-sejtes lymphoma kezelésére. A gemcitabin kezelés során gyakoriak a bőrt és a nyálkahártyákat érintő mellékhatások, mint a toxicoderma, toxicus epidermalis necrolysis, scleroderma, körmőt érintő eltérések, alopecia, palmoplantaris erythrodysesthesia. A gemcitabin egy általában jól tolerálható kemoterápiás szer, ritka mellékhatása a cutan necrosis.

Beteganyag és módszer: A szerzők egy 74 éves nőbeteg esetét ismertetik. A kórelőzményében hypertonia, iszkémiás szívbetegség és tonsillectomia szerepel. Metasztatikus pancreas carcinoma miatt onkológiai kezelés alatt áll. A harmadik széria gemcitabin-nab-paclitaxel kezelés után jelentkeztek bőrtünetei, ekkor került sor az első bőrgyógyászati vizsgálatra. Laborleletben érdemi kóros eltérés nem volt. Fizikális vizsgálattal a combok feszítő felszínén több tenyérszerű területen irreguláris sötétvörös erythemát észleltünk, centrálisan hemorrhagiás necrosissal. A füleken, orrháton, jobb lábszár mediális felszínén, a tenyereken retiform purpura, a bal IV. és V. ujjon éles szélű, livid-fekete elszíneződés volt látható. Klinikai kép és anamnézis alapján vasculopathia, gemcitabin-indukálta bőrnecrosis merült fel. Bőrszöveti mintavétel történt, amely diffúz mikrothrombus képződést írt le, vasculitist nem igazolt. Hematológiai kivizsgálás során disszeminált intravascularis coagulatiót kizárták, immunszelológia, lupus antikoaguláns negatív eredményt adott. A beteget belgyógyászati osztályon hospitalizálták, szisztémás kortikoszteroid és LMWH terápiát kapott. A kemoterápia leállításra került, melynek hatására a beteg bőrtünetei látványos javulást mutattak, a bal IV. és V. ujjon lévő necrosis demarkálódott.

Eredmények: A gemcitabin indukálta bőrnecrosis pathomechanismusa ismeretlen. A cutan necrosis daganatos betegeknek para-neopláziás jelenség is lehet, azonban ebben az esetben a kezelés felgyorsítása nem vezet gyors javuláshoz.

Következtetés: A gemcitabin indukálta bőrnecrosis ritka, számos differenciáldiagnosztikai kérdést felvető mellékhatás.

Róbert Lili dr., Fábíán Melinda dr.

Extramammaris Paget-kór

(Semmelweis Egyetem Bőr-, Nemikórtani és Bőronkológiai Klinika, Budapest)

Bevezetés: Az extramammaris Paget-kór neoplasticus glandularis sejtek intraepidermalis proliferációja szemben az emlő Paget-kórjával, melynek háttérében invazív emlőtumor áll. Az extramammaris Paget-kór lehet primer (cutan) eredetű vagy szekunder (más lokalizációjú carcinoma bőrre terjedése). Ritka tumortípus, mely elsősorban a 60-80 év körüli nőket érinti, leggyakoribb lokalizációja a vulva. Megjelenése sokszor ekzemára hasonlít, mely miatt gyakori a diagnosztikus késés. Határai gyakran nehezen megítélhetőek, pagetoid terjedése miatt radikális eltávolítást igényel, ennek ellenére is gyakran recidivál. Kezeletlen esetben invazív daganattá alakulhat.

Beteganyag és módszer: A szerzők az előadásban egy vulván jelentkező primer extragenitalis Paget-kór esetét és az ezzel kapcsolatos differenciáldiagnosztikai problémát prezentálják.

Eredmények: 67 éves nőbeteg néhány hónapja észlelt ekzemára hasonlító bőrtünetet a nemi tájékon, mely lokális kezelés mellett nem

múlt. A klinikumra tekintettel biopszia történt, mely primer extragenitalis Paget-kórt igazolt. Nőgyógyászati daganatsebész által totalis vulvectomia történt bilaterális lotus lebeny rekonstrukcióval. A páciens rendszeres kontrollja során recidivát nem észleltünk.

Következtetés: Idősebb nőbetegnél emlőn vagy nemi tájékon jelentkező ekzemához hasonló, atípusos, terápiarezisztens bőrtünetek esetén fontos, hogy a differenciáldiagnosztika során malignus kórképekre is gondoljunk. A kivizsgálás részét kell, hogy képezze a diagnózis kritikus újraértékelése és szövettani vizsgálat. Genitalis tünetekkel a páciensek gyakran nőgyógyászhoz fordulnak, de ahogy esetünk is példázza ezen kórképek felismerésében a bőr- és nemi-gyógyásznak kiemelt szerepe van.

Tótsaki Ágnes dr., Várvölgyi Tünde dr., Remenyik Éva dr.

Az öröklött tulajdonság pontos ismeretének előnye és hátránya (Debreceni Egyetem Klinikai Központ Bőrgyógyászati Klinika, Debrecen)

Bevezetés: A porfirriák a hem bioszintetikus útvonalát érintő ritka fotodermatózisok. A leggyakoribb a porphyria cutanea tarda (PCT), melyben az uroporfirinogén dekarboxiláz III (UROD) enzim aktivitása csökkent. Ez lehet öröklött, ami az autoszomális domináns familiáris PCT, vagy szerzett, ami a sporadikus PCT. A génmutációk kivül exogén tényezők közül alkohol, ösztrogén, vas, hepatitis B és C vírusfertőzésnek, egyéb génmutációknak lehet szerepe a fenotípus megjelenésében. Fő jellemző tünetei a fényérzékenység, hólyagképződés, következményes hegek és hepatopathia.

Beteganyag és módszer: Az UROD gén autoszomális recesszív öröklődése az extrém ritka hepatoerythropoeticus porphyria (HEP), ami gyermekkorban kezdődik és sclerodermiform tünetekkel jár.

Eredmények: Egy HEP-ben szenvedő férfi beteg újszülött gyermekén jelentkező vesiculák, bullák, hegek helyes diagnózisának felállítását nehezítette meg az apa ismert öröklött betegsége.

Következtetés: Az utódok esetében a későbbi életkorban a familiáris PCT manifesztációjának elkerülését viszont a genetikai háttér ismerete a provokáló környezeti tényezők tudatos kerülésével lehetővé teszi.

Praksch Dóra dr.¹, Gyömörei Csaba dr.², Kajtár Béla dr.², Vojcek Ágnes dr.³, Csernus Katalin dr.³, Ottóffy Gábor dr.³, Csernus Adriána Evelin dr.¹

Súlyos bőrbetegség megtevesztő bőrtünetekkel, avagy a seborrhéás dermatitis csapdája

(Pécsi Tudományegyetem KK Bőr-, Nemikórtani és Onkodermatológiai Klinika, Pécs¹, Pécsi Tudományegyetem KK Patológiai Intézet, Pécs², Pécsi Tudományegyetem KK Gyermekgyógyászati Klinika, Pécs³)

Esetismertetés: A szerzők egy két éves fiúgyermek esetét ismertetik, akit fél éve fennálló, lokális dezinficiens terápiák mellett progrediáló bőrtünetekkel irányítottak PTE Gyermekklinikára további kezelés céljából. Konzultációnk során a törzs bőrén és hájas fejbőrön kiterjedten hámló, nedvedző, pörkkel fedett eróziók, infiltrált papulák, a hajlatokban mély, váladékozó fissurák voltak megfigyelhetők. Szövettani mintavétel történt, mely a felmerült diagnózist alátámasztotta. További vizsgálatok során több szervet is involváló kórkép súlyos formája igazolódott. A hosszan tartó elsővonalbeli terápia mellett mellékhatások léptek fel, állapota tovább romlott, majd kezelését célzott BRAF gátlóval egészítették ki. Ezt követően a gyermek állapota stabilizálódott, majd javulásnak indult. A szerzők a kezdetben alkalmazott lokális terápiára nem javuló eset kapcsán a differenciál diagnosztika jelentőségére hívják fel a figyelmet, tekintettel arra, hogy számos esetben a megtevesztő bőrtünetek háttérében súlyos, életet veszélyeztető kórkép állhat.

Medvecz Márta dr.¹, Kovács Árpád Ferenc dr.², Szabó Attila dr.², Fekete György dr.², Schneider Holm dr.³, Holló Péter dr.¹

X-kromoszómához kötött hypohidroticus ectodermalis dysplasia prenatalis intraamniotikus kezelésének lehetősége

(Simmelweis Egyetem Bőr-, Nemikórtani és Bőronkológiai Klinika, Budapest¹, Semmelweis Egyetem Gyermekgyógyászati Klinika, Budapest², Friedrich Alexander Egyetem Ectodermalis Dysplasia Centrum, Erlangen Nürnberg, Németország³)

Esetismertetés: Az ectodermalis dysplasia (ED) szindrómák csoportja az embrionális ectodermából fejlődő struktúrák (bőr, haj, köröm, fogak, verejtékmirigyek) variábilis örökletes defektusait foglalják magukban. Az X-kromoszómához kötött hypohidroticus ED1 kórképet (XLHED; Christ-Siemens-Touraine-szindróma) a verejtékmirigyek teljes vagy részleges hiánya (anhidrosis/hypohidrosis), jellegzetes fogászati manifesztációk (anodontia/hypodontia, conicus fogak) és hajlétérések (hypotrichosis) triáza jellemzi. Alarmírozó tünet a fiúsecsemők termoregulációs zavara (hyperthermiás epizódok), a jellegzetes minor anomália mintázat és a sicca szindróma tünetei. A bőr és bőrfüggelékek tekintetében jellemzője a száraz, átetsző, világos pigmentációjú bőr, atopias tünetekre való hajlam, periorbitalis pigmentáció és ráncok, világos, vékonyyszálú gyér hajzat, szemöldök és szempilla.

A szindróma hátterében az ectodysplasin-A1 (EDA-A1)-et kódoló EDA gén (Xq13.1) patogén variációja áll. Az EDA-A1 transzmembrán fehérjét a keratinocyták, szőrtüszők és verejtékmirigyek expresszálják, ahol a sejtfelszínre lokalizálódhat, vagy solubilis formára hasadhat. Az EDA-A1 homotrimer fehérjét alkot, amely az EDA-receptorhoz kötődik és aktiválja az epithelialis-mesenchymalis kapcsolatban szerepet játszó NF-kappa B jelátvitelt.

XLHED által érintett EDA-A1 hiányos fiúmagzatok kezelésére rendelkezésre áll a rekombináns fúziós Fc-EDA protein pótló kezelése, amit a várandósság 3. trimeszterében alkalmazva a verejtékmirigyek és a fogak fejlődését segíti.

Egy XLHED fenotípus által érintett, genetikailag verifikált család esetét ismertetjük. A genetikai tanácsadás és gondozás során további reprodukciós szándékot megfogalmazó édesanya a prenatalis, intraamniotikus orphan terápia igényét fogalmazta meg. A következő várandóssága idején az I. trimeszterben végzett ultrahang fiú magzatot azonosított. A magzati MRI során a megtartott fogcsíra állomány alapján egészséges, nem érintett fiúmagzatot vélelményeztek, ezért a kezelés alkalmazására nem került sor. Esetbemutatásunkkal az XLHED által érintett fiúmagzatok betegség-specifikus kezelésére már rendelkezésre álló fejlett terápiás modalitásra hívjuk fel a figyelmet.

Támogatás: NKFI FK_19-131916 (MM).

Mihályi Lilla dr., Csoma Zsanett Renáta dr., Bata-Csörgő Zsuzsanna dr., Kemény Lajos dr., Gyulai Rolland dr.

Terápiás nehézségek Comel-Netherton szindróma kezelésében egy eset kapcsán

(Szegedi Tudományegyetem, Bőrgyógyászati és Allergológiai Klinika, Szeged)

Esetismertetés: A szerzők egy 21 éves nőbeteg esetét ismertetik, akinek születése óta fennálltak nagy kiterjedésben bőrtünetei. Kezdetben SZTE Gyermekklinika gondozta kiterjedt seborrhoeas dermatitis iránydiagnózissal, majd a Heim Pál Országos Gyermekgyógyászati Intézet Bőrgyógyászati Ambulanciájára került, ahol a klinikai kép alapján Comel-Netherton szindróma lehetősége merült fel. A beteget 2018-ban irányították klinikánk Gyermekbőrgyógyászati rendelésére. Ekkor rutin szövettani vizsgálat céljából mintavétel történt, mely elszarusodási zavarral járó kórképet, illetve spongiotikus szubakut dermatitist vetett fel. Az elvégzett genetikai vizsgálat alátámasztotta Comel-Netherton szindróma fennállását. Számos lokális kezelést kapott hámosító, szteroidos externák, szükség esetén antiszeptikus készítmények, per os antibiotikumok formájában, érdemi javulás nélkül. 2020-ban az irodalomban elérhető esetismerte-

tésekre hivatkozva dupilumab terápiához egyedi méltányossági kérelmet adtunk be, melyet közel 1 évig folytattunk. A csekély klinikai válasz miatt ezt követően secukinumab terápiát indítottunk, melyből 8 injekciót kapott, ezt követően a beteg a kezelés felfüggesztését kérte. A szerzők az eset kapcsán ismertetik a ritka elszarusodási zavarral járó betegség genetikai hátterét, klinikai tüneteit, valamint a differenciáldiagnosztikai és terápiás nehézségeket.

Eiben Péter György dr., Tályainé Matolcsi Krisztina, Szabó Éva dr.
Lymphoedema cardiovascularis érintettséggel
(Debreceni Egyetem ÁOK Bőrgyógyászati Tanszék, Debrecen)

Bevezetés: Lymphoedema akkor alakul ki, ha a nyirokrendszer képtelenné válik a nyirokfolyadék szövetekből történő elszállítására, továbbá a vénás rendszer nem képes reabszorbeálni az elszállítandó folyadék- és anyagmennyiséget. A szövetekben fehérjedús folyadék halmozódik fel, mely gyulladást provokál, a krónikus gyulladás sejtes infiltrációt, szövetszaporulatot eredményez. Eredet szempontjából primer és sekunder lymphoedemáról beszélhetünk. A primer lymphoedemák hátterében genetikai rendelleneségek állnak, a tünetek sokszor már születéskor megfigyelhetők, de későbbi életkorban manifesztálódó formái is ismertek. A sekunder lymphoedemák esetén a lymphatikus rendszer szerzett károsodása áll fenn, például: obstrukció, a nyirokerek sérülése, részleges eltávolítása vagy funkciózavara.

Beteganyag és módszer: Egy 16 éves fiú esetét ismertetjük, aki alsóvégtagi és scrotum, penis területére is lokalizálódó nyiroködéma miatt jelentkezett ambulanciánkon. A beteg szív- és ér fejlődési rendellenesség miatt szívtranszplantáción esett át 7 éves korában, azóta rendszeres kardiológiai gondozás alatt áll, immunszuppresszív kezelésben részesül, kisméretű vesefunkció beszűkülésen kívül állapota egyensúlyban van. Az elvégzett lymphoscintigraphia bal oldali túlsúllyal mindkét alsó végtagon csökkent nyirokelvezetést mutatott. Az elvégzett képalkotó vizsgálatok az érintett területeken obstrukciót okozó elváltozást, artériás vagy vénás keringési elégtelenséget nem írtak le. Genetikai vizsgálat „Noonan syndrome-like disorder” fennállásának lehetőségét írta le, tekintettel a CBL génben talált mutációra. A kapott eredmények birtokában lymphoterapeuta-gyógytornász által végzett komplex ödéma mentesítő kezelést kezdtünk manuális és gépi nyirokdrenázs, kompressziós fásli és gyógytorna formájában.

Eredmények: A komplex ödéma mentesítő kezelést 2-3 havonta ismételtük a klinikai tünetek függvényében. A beteg a kompressziós terápiát otthon is rendszeresen alkalmazta. A kezelés kivitelezésébe a családtagok is bevonásra kerültek. A terápia és a gondozás eredményeképpen tünetei jelentős javulást mutattak, mozgása könnyebbé vált, életminősége javult.

Következtetés: A nyiroködéma hátterében számos ok állhat. A primer lymphoedemák sok esetben később kerülnek felismerésre, a genetikai háttér nem mindig egyértelmű. Esetünkkel szeretnénk felhívni a figyelmet arra, hogy számos komplex szindróma részeként jelentkezhet nyiroködéma, mely gyakran nem az első tünetek között szerepel, továbbá szív- és érrendszeri anomáliák esetén fontos gondolnunk a társuló nyirokrendszer érintettségére is. A nyiroködéma kezelésének hatékonyság függ az időben elkezdett kezeléstől. A korai diagnózissal és időben elkezdett komplex terápiával akár teljes regresszió is elérhető.

Lukács Andrea dr., Galajda Noémi Ágnes dr., Piros Éva Anna dr., Hon-Balla Bernadett dr., Kolonics Mária Veronika, Holló Péter dr.
Biológiai terápia psoriasisban retrovirus fertőzés mellett
(Simmelweis Egyetem Bőr-, Nemikórtani és Bőronkológiai Klinika, Budapest)

Bevezetés: A HIV fertőzés a CD4+ T sejtek számának csökkenésével jár, azonban paradox módon a psoriasis ebben a betegcsoportban gyakrabban és súlyosabban jelentkezik, mint az átlagpopu-

lációban. Ezen páciensek gyakran igényelnek immunzsuppresszív kezelést.

Beteganyag és módszer: A szerzők egy 36 éves férfibeteg esetét ismertetik. 2009-től ismert psoriasis, kezdetben fénykezelés és lokális terápia kontrollálta a tüneteit. 2016-tól szóródtak bőrelváltozásai, 2020-ban testszerte megjelentek erythemás, parakeratotikus hámpló plakkok, PASI 33,6 volt. Hipertóniára és hasi ultrahanggal igazolt hepatomegáliára tekintettel a hagyományos kezelések nem jöttek szóba. Biológiai terápia indítása előtt történt kivizsgálás során HIV pozitívitas igazolódott.

Eredmények: A páciens az antiretroviralis terápia megkezdése után több, mint 1 évvel jelentkezett ismét, PASI javult, de továbbra is 20 feletti értéket mutatott. 2022 májusában psoriasis team döntése alapján IL-17 gátló ixekizumab került bevezetésre, mely mellett a páciens 8 hét alatt tünetmentessé vált. Tünet- és panaszmentes állapota 1 éven túl is fennáll.

Következtetés: A kombinált antiretrovirális terápia bevezetése kedvezően befolyásolja a HIV fertőzés mellett észlelt psoriasis lefolyását is, azonban a betegek általában súlyos tüneteik miatt további szisztémás kezelést igényelnek. A kevés irodalmi adattal összhangban az ixekizumab hatásos és biztonságos terápiás választás lehet számukra.

Koszorú Kamilla dr., Hidvégi Bernadett dr., Róbert Lili dr., Czintner Dóra dr., Blága Kincső dr., Holló Péter dr.

Etanercepttel kombinált terápia Lyell-szindrómában

(Semmelweis Egyetem Bőr-, Nemikórtani és Bőronkológiai Klinika, Budapest)

Bevezetés: A szerzők egy lamotrigin által indukált Lyell-szindróma miatt hospitalizált 34 éves nőbeteg esetét mutatják be.

Beteganyag és módszer: A beteg hospitalizációjakor észlelt kezdeti klinikai kép alapján bőr-, valamint száj- és genitális nyálkahártya érintettséggel járó Lyell-szindróma diagnózisa merült fel, melyet a szövettani vizsgálat később alátámasztott. A megkezdett magas dózisu szisztémás kortikoszteroid kezelés mellett észlelt progresszió miatt, a hospitalizáció 2. napján, a terápia etanercepttel való kiegészítése mellett döntöttünk. A beteg összesen 2x50 mg etanercept kezelésben részesült, három nap különbséggel, egyedi méltányossági engedély alapján.

Eredmények: A kortikoszteroid dózisának fokozatos csökkentése mellett a folyamat progressziója megállt, az alkalmazott kombinált terápia mellett adverz esemény nem lépett fel.

Következtetés: Tekintettel a betegség ritkaságára, kevés evidencia áll rendelkezésre a Lyell-szindrómában alkalmazható terápiás lehetőségekről. Esetünk megerősíti azon irodalmi adatokat, mely szerint a kortikoszteroidok etanercepttel való kombinációja biztonságos és hatékony kezelés Lyell-szindrómában, csökkenti a kortikoszteroid igényt és lerövidíti a felépülési időt.

Kispál Mihály Tamás dr.^{1,2}, Baranyai Fanni dr.^{1,2}, Kozéki Zsófia dr.^{1,2}, Bíró István dr.³, Vajda Szilva dr.⁴, Tegze Nárcisz dr.⁵, Liskay Gabriella dr.^{1,2}

Immunterápia mellett kialakult autoimmun opticus neuritis

(Országos Onkológiai Intézet, Dermatoonkológiai Osztály, Budapest¹, Országos Onkológiai Intézet, Nemzeti Tumorbiológiai Laboratórium, Budapest², Semmelweis Egyetem Általános Orvostudományi Kar Neuroradiológiai Tanszék, Budapest³, Semmelweis Egyetem Általános Orvostudományi Kar, Szemészeti Klinika, Budapest⁴, Semmelweis Egyetem Általános Orvostudományi Kar, Neurológiai Klinika, Budapest⁵)

Bevezetés: Előrehaladott melanómában hatékony, innovatív terápiás modalitás a kombinált PD-1 – CTLA4 gátló immunterápia. A kezelés mellékhatásaként számos szervben kialakulhat eltérő súlyosságú autoimmun gyulladás.

Beteganyag és módszer: 78 éves férfibeteg törzséről 2016-ban 2,67 mm superficialis melanoma került eltávolításra. Bal axillaris sentinel nyirokcsomó biopszia negatív volt, adjuváns Roferon terápiát hypothyreosis, hipertónia miatt nem kapott. A beteget hat éven keresztül obszerváltuk. 2022 augusztusában multiplex pulmonalis disseminatio igazolódott. Molekuláris patológiai vizsgálaton Braf negativitás mellett alacsony PD-L1 expressziót észleltünk, erre való tekintettel Onco-Team kombinált immunterápiás kezelést javasolt, amit 2022 októberben kezdtünk el. Kontroll képalkotó vizsgálatok jelentős regressziót írtak le.

Eredmények: 2023 április végén kezdődő látásromlás miatt a beteget a területi szemészeten, majd a SOTE Neurológiai Klinikán vizsgálták, ahol az immunterápia mellékhatásaként kialakult kétoldali autoimmun opticus neuritist diagnosztizáltak. Immunpanel vizsgálaton gyengén pozitív antinukleáris antitest igazolódott. Neurológiai Konziliumot követően a beteg Osztályunkon 5 napon át parenteralisan nagy dózisu szteroid infúzióban részesült, a kezelés során lényegi mellékhatás nem jelentkezett. A beteg panaszai a terápia hatására javultak.

Következtetés: Az új innovatív terápiák közé tartozó kombinált immunterápia mellett súlyos autoimmun mellékhatások alakulhatnak ki. Bár többnyire jól definiálható autoimmun kórkép, az anti PD-1 terápia provokálta opticus neuritis rendkívül ritka, esetünkben MR és immunpanel vizsgálattal igazoltuk.

Lőcsei Katalin dr.¹, Nagy Éva dr.¹, Görög Petra Otilia dr.², Tóth Csaba dr.², Kovács Gábor dr.³, Telegdy Enikő dr.¹

AGEP és psoriasis pustulosa differenciáldiagnosztikai nehézsége, egy psoriasis miatt ustekinumabbal kezelt beteg esete kapcsán

(Vas Vármegyei Markusovszky Egyetemi Oktatókórház, Bőrgyógyászati Osztály, Szombathely¹, Vas Vármegyei Markusovszky Egyetemi Oktatókórház, Patológiai Osztály, Szombathely², Vas Vármegyei Markusovszky Egyetemi Oktatókórház, Molekuláris Patológia, Szombathely³)

Bevezetés: Az AGEP (akut generalizált exanthemás pustulosis) a késői típusú hyperszenzitivitási reakciók közé sorolható ritka adverz gyógyszerreakció. Jellemzi a rapid lefolyás, az akutan, erythemas alapon megjelenő nem follikularis elrendeződést mutató pustulák jelenléte, melyek a kiváltó ágens elhagyását követően gyors regressziót mutatnak.

Beteganyag és módszer: 47 éves betegünk bőrgyógyászati anamnézisében 1,5 éves kora óta ismert erythroderma psoriatica szerepel. Számos szisztémás terápiás lehetőség sikertelensége (acitretin, methotrexat, PUVA, plasmapheresis) után 2017 óta ustekinumab biológiai terápiában részesül. IL-12/23-gátló mellett psoriasis egyensúlyban volt. Otitis media miatt per os amoxicillin-clavulansav kúrát kezdett. Az expozíció 6. napján jelentkezett kórházunk Sürgősségi Ambulanciáján magas lázzal, elesett általános állapotban. Bőrgyógyászati statusából kiemelendő a törzsön, végtagok hajlító felszínén lévő nagyszámú pustula erythemas alapon, illetve szájnálkahártyán felületes eróziók jelenléte. A klinikai tüneteket balra tolt vérvkép illetve emelkedett gyulladásos paraméterek kísérték. Pustulák bakteriológiai és mikológiai vizsgálata kórokozót nem igazolt, sterilnek bizonyultak. Sürgős szövettani mintavételt végeztünk.

Eredmények: Klinikai kép alapján AGEP mellett psoriasis pustulosa illetve Sneddon-Wilkinson betegség lehetősége is felmerült. Szövettani képen spongiosis, subcornealis illetve intraepidermalis résképződés mellett a papillaris dermis oedemája és a superficialis vascularis plexus erei körüli idült gyulladás került leírásra. Pustulák nagy számban tartalmaztak neutrophil granulocytákat. A klinikai kép és szövettani vizsgálat együttesen AGEP-t igazolt.

Következtetés: Esetünk kapcsán a krónikus bőrgyógyászati alapszindrómával rendelkező betegeken megjelenő adverz gyógyszerreakciók differenciáldiagnosztikai nehézségeire kívánjuk felhívni a figyelmet, illetve felvetjük genetikai prediszpozíció lehetőségét.

Vajda Adrienne dr., Kása-Kovács Adrienn dr.

Hideg urticariás beteg off-label omalizumab terápiája

(Észak-Pesti Centrumkórház – Honvédkórház Bőrgyógyászati Osztály, Budapest)

Bevezetés: Betegbemutatásunkban egy hideg urticariában szenvedő beteg esetét ismertetjük. Több, mint 12 éve jelentkeznek panaszaival, melyekkel 2014-ben jelentkezett kórházunkban először. Részletes immunológiai, belgyógyászati kivizsgálása történt, mely a háttérben álló immunológiai, haematológiai, allergológiai betegséget nem igazolt. A felmerült krónikus tonsillitis és cholecystolithiasis miatt tonsillektomián, majd cholecystectomyán esett át, amelyek az urticarián nem változtattak.

Beteganyag és módszer: Cryoproteinaemia, cryoglobulinaemia nem volt, hereditár angiooedema is kizárásra került. Allergének irányában vizsgálódva sem inhalatív, sem nutritív specifikus IgE nem volt kimutatható. Szérum össz IgE szintje nem volt emelkedett. Hepatitis, HIV, syphilis, CMV, EBV szerológiai vizsgálatai negatívak. 2020-ban jobb oldali thalamus területi stroke-on esett át.

Eredmények: Thrombophylia irányú vizsgálatai negatívak lettek. Bőrgyógyászati ambulanciánkon 2022-ben jelentkezett először. Elmondta, hogy mélyhűtött termékek érintésekor, hűtőpult előtt el-sétálva karján csalánkiütés jelentkezik. Hideg étel, fagyalt, turmix fogyasztása után a torka bedagad, a duzzanat lassan oldódik. Hidegvizes medencében bágyadtta válik, feje megfájdul. Hideg időben a ruhából kilógó testrészeken csalánkiütés, oedema, erythema jelentkezik.

Következtetés: Ehhez hűvösebb, szeles idő is elég. Antihisztamin szed a panaszaira, nagyon mérsékelt terápiás hatással. Tekintettel a kifejezett tünetekre és az antihisztamin hatástalanságára felmerült cyclosporin adása, ezt a korábbi stroke miatt elvetettük. OGYÉI engedéllyel és NEAK támogatással omalizumab kezelést kezdtünk.

Baló-Banga J. Mátyás dr.

Folliculitis et perifolliculitis capitis abscedens et suffodiens

(Dr. Rose Magánkórház Kft., Budapest)

Bevezetés: A kórképet elsőként E. Hoffmann írta le 1908-ban. Európában rendkívül ritka kórkép mely a hajas fejbőrt, különösen a fejtetőt és a tarkótájékat érinti. Leggyakrabban az afrikai, karibi és távol-keleti országokban élő 20-40 év közötti férfiakat érinti. A közlemények száma a PubMed adatbázisban jelentősen növekszik, 2023-ig alig több, mint 100 esetet írtak le. Kézikönyvek adatai szerint az acné inversa (hydradenitis suppurativa) kórkép spektrumába illeszthető be.

Beteganyag és módszer: Kenyai származású, 38 é. férfibetegünket magánbiztosító irányította szakambulanciánkra 2022 decemberében a „fejen kialakult szőrtüszőgyulladás” miatt. Elmondása szerint legalább 1 éve fennálló tüneteit megelőzően az Egyesült Királyságban kezelték, főként szteroidos externákkal. Legutóbb, hazai ellátó helyen Oxycort® sprayt és isotretinoin kapszulákat (2x20 mg) kapott, de ezt nem bírta. A láztalan, kielégítő általános állapotú Fitzpatrick V-VI. bőrtípusú beteg vizsgálata során főként a szakálltájára

lokalizáltan számos apró „molyrágásszerű” bemélyedés (atrophoderma vermiculatum) látszott. A hajas fejbőrön a rövidre nyírt hajzatban főként a fejtetőn és a tarkótájára lokalizáltan lapszerűt kiemelkedő 1-4 cm-es fluctuáló terimék voltak láthatók gyulladásmentes alapon. Ezekre rányomva viszonylag távoli területeken is számos pontszerű gennyes váladékcsep jelent meg. A beteg láztalan volt, rutin laborjában enyhe CRP emelkedés és leukocytosis mutatkozott. Az exprimált váladékban számos extra- és intracellulárisan elhelyezkedő Gram+ coccust, üres szőrtüszőket, elvéve 1-1 többmagvú óriás-sejtet és sardzós gombát láttunk. A szövettani vizsgálat a dermis mélyében és a zsírszövetben is tömeges kevert gyulladós sejtgyületemet igazolt.

Eredmények: A beteg észlelése 7 hónapon keresztül 6-8 hetes időközönként történt. Belsőleg 3x300 mg klindamycint 2x250 mg metronidazolt és 3x10 mg isotretinoint adtunk elhúzódóan. Külsőleg Detergens sulfuratum (FoNo), majd Nizoral® sampont használt. A kezdeti javulás 3,5 hónap után vált kifejezetté, majd az isotretinoin 20 mg-ra csökkentése mellett az állapot stagnált, ezért visszatértünk a 30 mg-os napi adagra. A fluktuáció megszűnt, a plakkok egy részén szőrpamacsszerű hajvisszanövés alakult ki.

Következtetés: Az esetismertetések szerzőinek többsége kizárja a primer fertőzéses eredetet. Egyéni predispozíció alapján fellépő intenzív neutrofil választ vitatnak, melynek fenntartásában (egyes?) *Staphylococcus* törzsek állhatnak.

Erdei Irén dr.¹, Székely Borbála dr.², Czompa Levente dr.³, Steiber Zita dr.⁴, Tósaki Ágnes dr.⁵, Szegedi Andrea dr.⁵

Toxikus shock szindróma és fasciitis necrotisans kezelésével szerzett tapasztalataink

(Debreceni Egyetem Klinikai Központ Aneszteziológiai és Intenzív Terápiás Klinika, Debrecen¹, Debreceni Egyetem Klinikai Központ Belgyógyászati Klinika, Debrecen², Debreceni Egyetem Klinikai Központ Arc-, Állcsont és Szájsebészeti Klinika, Debrecen³, Debreceni Egyetem Klinikai Központ Szemészeti Klinika, Debrecen⁴, Debreceni Egyetem Klinikai Központ Bőrgyógyászati Klinika, Debrecen⁵)

Bevezetés: A Toxikus Shock Szindróma (TSS) invazív *Staphylococcus aureus* vagy *Streptococcus pyogenes* toxinja által okozott sokk és többszervi elégtelenség magas mortalitási rátával. Betegünk-nél a TSS nekrotizáló fasciitis-szel társult a periorbitális régió területén.

Beteganyag és módszer: Az előadó egy 41 éves nőbeteg esetét ismerteti, akinek 5 nappal felvétele előtt arca megsérült, majd mko. szemhéjakra lokalizálódó gyulladás és necrosis alakult ki a környéki lágyrészek duzzanatával, hypotoniával és szervelégtelenséggel.

Eredmények: Interdiszciplináris (intenzív, szájsebész, szemész, infektológus, bőrgyógyász) ellátás mellett a beteg további helyreállító szemhéjplasztikára várva jó általános állapotban otthonába távozott.

Következtetés: Az eset kapcsán az előadó ismerteti a TSS legújabb irodalmi adatait, kihangsúlyozva a TSS gyors felismerésének és kezelésének fontosságát, amely meghatározhatja a végkimenetelt.

Posztterek

Jaber Areej dr.¹, Horváth Szabina dr.², Pintér Erika dr.¹, Kemény Ágnes dr.¹, Gyulai Rolland dr.²

In vitro study to elucidate the role of TRPA1 receptor in the pathomechanism of allergic contact dermatitis

(Department of Pharmacology and Pharmacotherapy¹, Department of Dermatology and Venereology and Oncodermatology² University of Pécs²)

Allergic contact dermatitis (ACD) is an increasing health problem with limited treatment options. Formaldehyde, DNCB (dinitrochlorobenzene) and DNFB (dinitrofluorobenzene) are known contact sensitizers and a potent cause of ACD. These allergens have been used to create an animal model in the field of ACD research. DNCB, DNFB, formaldehyde have been reported to activate Transient Receptor Potential Ankyrin 1 (TRPA1) cation channel in other studies. Here, we aimed to investigate the role of TRPA1 in ACD using these allergens, and TRPA1 as a drug target to prevent/treat ACD.

In vitro studies were used to assess the activity and the selectivity of those allergens on TRPA1 using TRPA1^{+/−} CHO cell lines as well as primary keratinocytes from wild type (WT) and TRPA1 knock out (KO) mouse strains. Using Flu-o-4 intracellular calcium measurements, agonistic and antagonistic activity were investigated for each allergen and concentration response curves were generated. ATP assays and trypan blue staining were done for testing the cytotoxicity. A pre-treatment of a TRPA1 antagonist (HC030031) was used to further prove the role of TRPA1 in cellular activity.

DNCB, DNFB, formaldehyde have a strong TRPA1 agonist action. These allergens at certain concentrations (>300 μM, >3 μM, >300 μM respectively) are cytotoxic on the TRPA1⁺ CHO cells and primary WT keratinocyte but not on the TRPA1[−] CHO cells and primary KO keratinocyte. Pre-treatment of the cells with TRPA1 antagonist increased viability significantly in case of TRPA1⁺ CHO cells and the primary WT keratinocyte.

The tested allergens activate TRPA1 channels and induce cytotoxicity via this receptor as TRPA1 antagonist HC030031 was able to prevent this effect, thus TRPA1 may play a regulatory role in the pathomechanism of ACD. In our ongoing project we aim to further investigate the underlying mechanism of TRPA1 mediated inflammatory response in ACD.

Kemény Ágnes dr., Horváth Szabina dr., Szabó Júlia dr., Oláh Péter dr., Urbán Péter dr., Kun József dr., Gyenesi Attila dr., Jaber Areej dr., Pintér Erika dr., Gyulai Rolland dr.

RNA sequencing study to assess the role of TRPA1 receptor in the pathomechanism of psoriasis

(University of Pécs)

Psoriasis is a chronic, relapsing immune-mediated inflammatory skin disease, affecting 2-3% of the population. We have established a refined mouse model of psoriasis using 5% imiquimod and found a protective role of TRPA1 (Transient Receptor Potential Ankyrin 1) ion channel in the formation of skin reactions. Here we investigated the role of this receptor in the human condition using RNA sequencing technique.

6mm full-thickness skin biopsies were obtained from psoriatic lesional and non-lesional skin of 4 patients with psoriasis as well as from normal skin of 4 healthy volunteers. Each biopsy was quartered: one segment was untreated, the other three were cultured either with vehicle (DMSO), TRPA1 agonist (mustard oil – MO) or TRPA1 antagonist (HC-030031), respectively. Global gene expression was measured by RNA sequencing, followed by differential expression and functional enrichment analyses to identify TRPA1-modulated genes.

We found similar gene expression patterns in psoriatic lesional biopsies as described in previous large-cohort clinical studies. Pre-evaluation of the data with ordination assessment showed clear cluster formation according to the treatments and the condition of the skin (healthy, non-lesional or lesional). Compared to untreated controls, 36.4% of all significantly different genes showed unique regulation under MO treatment in healthy skin, while only 15.1% in non-lesional or 32.7% in the lesional skin samples. MO induced altered gene expression of heat shock factor-1 and HSP90 chaperon related to heat stress signals in the healthy skin. In non-lesional samples, tubulin and collagen assembly-related gene expression changes were the most significant. In lesional psoriatic skin the genes of IL-4, IL-10 and cytokine signalling-related proteins were modified by MO treatment.

Conclusion:

We conclude that the activation of TRPA1 ion channel induced different gene expression patterns in healthy and non-lesional skin compared to psoriatic lesional samples, likely because psoriatic skin is already immune-compromised and therefore more sensitive to external stimuli.

Noll Judit dr., Asbóth Dorottya dr., Pap Eszter dr.

Mastocytosis gyermekkorban

(Észak-budai Szent János Centrumkórház, Budai Gyermekbőrgyógyászati Központ, Budapest)

A szöveti mastocyták kóros felszaporodásával jellemezhető gyermekkori mastocytosis ritka betegség, mely klinikai megjelenése szerint altípusokra osztható. A betegek egy részénél a bőrtünetet mastocytamediator tünetek, mint viszketés, kipirulás, anaphylaxia kíséri. A gyermekek többségénél jóindulatú, önkorlátozó, csak ritkán figyelhető meg extracutan tünetekkel járó szisztémás érintettség, krónikus vagy progresszív lefolyás.

Elsővonalbeli kezelésként alkalmilag vagy tartósan H1 antihisztaminok adása jön szóba, a szülőket, a gondozókat és gyermekeket pedig fel kell világosítani a körlefoylásról, a mastocytamediator felszabadulás lehetséges provokáló tényezőiről. Kiterjedt bőrérzettség, súlyos általános tünetek esetén adrenalin autoinjektorral való ellátás is megfontolandó.

Amennyiben felmerül mastocytosis lehetősége az alábbi diagnosztikus lépések elvégzése javasolt. Anamnézis pontos felvétele, fizikális vizsgálat, vérkép, májfunckiók értékek és szérum triptáz szint meghatározás. A bőrminta szövettani feldolgozása sok esetben nélkülözhető. Szisztémás betegségben csontvelővizsgálat és KIT mutáció analízis is elvégzendő.

A szerzők jelen előadásukban áttekintést adnak a gyermekkori mastocytosis formáiról, legújabb osztályozásáról, diagnosztikus lehetőségeiről és kritériumairól, illetve a rendelkezésre álló terápiai módzatokról.

Kocsis Dorottya¹, Bánfi Barnabás¹, Erdő Franciska dr.¹

Development And Validation Of Novel Permeation Test Systems (Pázmány Péter Katolikus Egyetem, Információs Technológiai és Bionikai Kar, Budapest)

Applying innovative test systems in dermatopharmacology provides inexpensive, reproducible, and physiologically relevant experimental models. The new techniques are beneficial as requiring less tissue samples, lower number of sacrificed animals and small amount of cell cultures or engineered 3D bioprinted tissues. Our research group has experience with the classical Franz diffusion cell

system and also with in-house developed skin-on-a-chip microfluidic devices. IVTECH Ltd. (Spedaletto, Italy) established a technology that facilitates the evolution of 2D in vitro models into 3D cell cultures in a dynamic environment, allowing the interaction of multiple tissues. The dermal barrier modelling in this system has not been performed yet, thus in the current project we aimed to validate the LiveBox2 system from IVTECH on different in vitro and ex vivo skin models.

The transdermal delivery of a model drug (caffeine) was tested in three different setups (single channel microfluidic diffusion chamber (sMDC); MDC with multi channels (mMDC) and LiveBox2 (IVTECH Ltd)) using different barrier models: 1) cellulose-acetate membrane impregnated with isopropyl myristate; 2) polyester membrane; 3) acellular alginate disc; 4) keratinocytes in an alginate scaffold; and 5) ex vivo Wistar rat skin.

To achieve physiologically relevant conditions, we compared different flow rates, such as 4 $\mu\text{L}/\text{min}$, 40 $\mu\text{L}/\text{min}$ and 100 $\mu\text{L}/\text{min}$.

The results were reproducible on all three instruments. Compared to the sMDC and LiveBox2, the mMDC is easier to use, but more difficult to repair in case of possible errors and problems, since the different microfluidic channels are located in the same frame. From another point of view, the MDCs have the benefit of smaller required sample size.

Higher flow rate maintained higher concentration gradients, i.e., more drug penetrated through the barrier. The different models showed similar pharmacokinetic profile at 4 $\mu\text{L}/\text{min}$, however greater differences were observed at higher flow rates.

The skin-on-a-chip microfluidic devices and the LiveBox2 are all successfully applicable for transdermal penetration studies. However, the careful choice of skin model and flow rate is crucial.

Kocsis Dorottya¹, Kreis Fabiola², Czárán Domonkos Tamás², Csépanyi-Kömi Roland dr.², Erdő Franciska dr.¹

Possible application of raman spectroscopy in dermatology

(Pázmány Péter Katolikus Egyetem, Információs Technológiai és Bionikai Kar, Budapest¹, Semmelweis Egyetem, Általános Orvostudományi Kar, Budapest²)

The analytical technology of Raman spectroscopy has an almost 100-year history. During this period, many modifications and developments happened in the method like discovery of laser, improvements in optical elements and sensitivity of spectrometer and also more advanced light detection systems. The current techniques have a lot of potential in dermatology and cosmeo-science, such as skin composition analysis, drug penetration monitoring, and diagnostic utilization. However, the skin composition in pathological conditions has not been analysed yet. Therefore, this study focused on the skin analysis in imiquimod-induced psoriasis and TNBC-induced contact dermatitis in preclinical models.

Imiquimod was used to induce psoriatic-like symptoms on the dorsal surface of C57Bl/6J mice, while trinitrochlorobenzene (TNBC) was applied for the allergic contact dermatitis model in the ear of the mice.

Confocal Raman Spectroscopy analysis was performed with a GEN-2 SCA Skin Composition Analyser (River D—International BV, Rotterdam, The Netherlands) equipped with two incorporated lasers operating at different wavelengths to measure the level of ceramides, cholesterol, lactate, urea, protein and water at different depths until 39 μm .

The most important differences were observed in the level of ceramides, cholesterol and proteins. In the case of psoriatic skin, the surface contained significantly more ceramides and cholesterol,

which correspond to the plaque formation, while the total protein level including the molecules of the inflammatory response was much higher in the deeper layers, below 5 μm .

The amount of ceramides and cholesterol was higher in the uppermost layer in the contact dermatitis as well, however the difference was less prominent compared to the psoriatic samples. On the other side, the protein content was much higher in the diseased skin below 5 μm depth.

Raman spectroscopy can also be used in experimental dermatology, since the characteristic symptoms of different skin diseases can be properly examined at molecular level both under ex vivo and even in vivo conditions.

Lengyel Anna Sára dr.^{1,2,3}, Galajda Noémi Ágnes dr.^{1,2}, Meznerics Fanni Adél dr.^{1,2}, Mohammed Alzahra Ahmed², Péter Petra Nikolett³, Lakatos Alexandra³, Krebs Máté³, Gede Noémi¹, Fehérvári Péter^{5,2}, Csupor Dezső dr.^{2,6}, Bánvölgyi András dr.^{2,1}, Hegyi Péter dr.^{2,4,7}, Kemény Lajos Vince dr.^{2,1,3}

A kombinált immun- és célzott terápia hatékonysága és biztonságossága az előrehaladott melanoma kezelésében – szisztematikus áttekintés és network metaanalízis

Semmelweis Egyetem, Bőr-, Nemikórtani és Bőronkológiai Klinika, Budapest¹, Semmelweis Egyetem, Transzlációs Medicina Központ Budapest², Semmelweis Egyetem, Élettani Intézet, HCEMM-SU Transzlációs Dermatológia Munkacsoport, Budapest³, Pécsi Tudományegyetem, Transzlációs Medicina Intézet, Pécs⁴, Állatorvostudományi Egyetem, Biostatistika Tanszék, Budapest⁵, Pécsi Tudományegyetem, Klinikai Gyógyszerészeti Intézet, Pécs⁶, Semmelweis Egyetem, Pankréasz Betegségek Intézete, Budapest⁷

Az immunterápiák és a célzott terápiák az inoperábilis III. és IV. stádiumú melanomák kezelésének elsődleges megközelítésévé váltak. A legújabb adatok arra utalnak, hogy a célzott terápiák és az immunterápiák kombinálása (BRAF+MEK+PD1/PD-L1- inhibitor), az úgynevezett „három kombinációs terápia” jobb daganatellenes aktivitást mutat. Az ígéretes eredmények ellenére az előrehaladott/metasztatikus melanoma optimális terápiajának megválasztása nehézséget jelent a klinikai gyakorlatban. Célunk a különböző terápiás megközelítések, különösképp a három kombinációs terápia hatékonyságának felmérése volt előrehaladott melanómában.

A szisztematikus keresést követően két szerző végezte a szelekciót. Olyan randomizált kontrollált vizsgálatok kerültek beválogatásra, amelyek kemoterápiát, immun-checkpoint inhibitorokat, BRAF/MEK-gátlókat vagy ezek kombinációit vizsgálták. A beválasztott páciensek minden esetben előrehaladott/metasztatikus (III-IV. stádiumú) melanómás betegek voltak. A különböző kemoterápiákat összehasonlító tanulmányok kizárásra kerültek. A vizsgált végpontok a progresszió mentes- és teljes túlélés (PFS és OS), terápiai válasz (ORR), nemkívánatos események (AE), súlyos nemkívánatos események (SAE) és a terápia megszakítása voltak.

A 66 cikk közül, amely megfelelt a beválogatási kritériumoknak, 30 független vizsgálat került bevonásra a Bayesian-network metaanalízisünkbe, a végpontokat figyelembe véve hozzávetőleg 10.000 beteg adatainak felhasználásával. Az elemzés során direkt és indirekt összehasonlítások születtek az alábbi terápiaikból: BRAF+MEK+PD1/PD-L1, BRAF+MEK, BRAF, MEK, PD1/PD-L1, CTLA-4, PD-1+CTLA-4, MEK+PD-L1, M+kemoterápia, CT-LA-4+kemo, kemo. A progresszió mentes- és teljes túlélés, valamint a terápiai válasz tekintetében a három kombinációs terápia bizonyult a leghatékonyabbnak. PFS esetén a relatív kockázat 0,07-0,72, OS esetén 0,41-0,84 közötti relatív kockázat mutatkozott a három kombináció javára a többi terápiával szemben. A súlyos nemkívánatos

események és a terápia felfüggesztés vonatkozásában az eredmények a monoterápiák előnyét mutatják a kombinált terápiákkal szemben, bár ez az eredmény korlátozott a vizsgálatok eltérő követési ideje és az egyéni betegadatok hiánya miatt.

Eredményeink tovább hangsúlyozzák a hármas kombinációs terápiák hatékonyságát. Ez azonban a súlyos nemkívánatos események emelkedett rizikójával jár.

A betegek kockázati profilja alapján a kezelési stratégia testreszabása javasolt a nemkívánatos mellékhatások minimalizálása érdekében. Magasabb kockázatú egyének számára előnyösebb lehet a célzott (BRAF/MEK) terápia, vagy immunterápia mono-, illetve kombinált formában, míg alacsony kockázat esetén BRAF/MEK/PD-1(PD-L1) kombinációs kezelés lehet preferálandó. Az eredményeink elemzése még folyamatban van további végpontokra.

Matiz Eszter¹, Flink Lili Borbála^{1,2}, Baráth Bálint dr.^{3,4}, Sándor Lilla³, Hartmann Petra dr.³, Kemény Lajos dr.^{2,1,5}, Bata-Csörgő Zsuzsanna dr.^{1,2,5}, Bozó Renáta dr.^{1,2}

Mitochondrial abnormalities in the psoriatic uninvolved keratinocytes

Department of Dermatology and Allergology, Albert Szent-Györgyi Medical School, University of Szeged¹, HCEMM-USZ Skin Research Group, Szeged², Department of Traumatology, Albert Szent-Györgyi Health Centre, University of Szeged³, ⁴ Doctoral School of Multidisciplinary Medical Sciences, University of Szeged⁴, Eötvös Loránd Research Network, ELKH-SZTE Dermatological Research Group, Szeged⁵

In psoriasis, keratinocytes of the healthy-looking non-lesional skin are known to be sensitive to stress. Our previous study suggested that cell-stress proteins showing altered expression in the psoriatic non-lesional versus healthy skin can affect mitochondrial functions. Therefore, we aimed to examine whether the keratinocytes are involved in mitochondrial-related alterations.

Mitochondrial functions such as oxidative phosphorylation capacity, maximal mitochondrial respiratory capacity, residual oxygen consumption, cytochrome c release, and H₂O₂ release during oxidative phosphorylation and leak respiration were compared between psoriatic non-lesional and healthy cultured keratinocytes in detail by high-resolution respirometry. Mitochondria were labelled by immunofluorescence staining.

We did not find any significant difference in oxidative phosphorylation capacity, ATP-independent respiration, and residual oxygen consumption in non-lesional versus healthy keratinocytes. However, maximal mitochondrial respiratory capacity was significantly lower in non-lesional vs. healthy keratinocytes. Non-lesional keratinocytes showed a mild increase in cytochrome c release compared to healthy cells. Mitochondrial H₂O₂ release, as a marker of reactive oxygen species formation was significantly higher during oxidative phosphorylation and leak respiration in non-lesional versus healthy keratinocytes. Moreover, we observed higher mitochondrial staining intensity by immunolabeling and a more frequent number of cells showing more intense mitochondrial staining in non-lesional versus healthy cells.

In conclusion, our results suggest increased number of mitochondria with mitochondrial dysfunctions in psoriatic non-lesional versus healthy keratinocytes. These alterations can affect the sensitivity of non-lesional keratinocytes to stress and provide further evidence about the stressed state of the psoriatic non-lesional epidermis. Further studies may reveal whether these mitochondrial changes are compensatory mechanism for the maintenance of the healthy-looking uninvolved state.

Csősz Judit dr., Dömötör Marcell dr., Kocsis Lajos dr., Oroján Iván dr.
Kerion Celsi ritka esete

Bács-Kiskun Vármegyei Oktatókórház, Bőrgyógyászat, Kecskemét

A kerion Celsi ritka, hajas fejbőrt érintő, mély, gombás fertőzés.

Betegünk 2023 januárjában került osztályos felvételtelre, hajas fejbőrt, homlok területét érintő helyenként pustulosus, helyenként masszív pörkkel fedett, hajas fejbőrön alopeciával járó bőrtünetek miatt.

Korábban végzett szövettani vizsgálat nem zárta ki DLE lehetőségét sem. Klinikai diagnózis megerősítése céljából ismételt szövettani és DIF vizsgálat, tenyésztés történt. Autoimmun betegség irányában kivizsgálást indítottunk.

Szövettani vizsgálat kerion Celsi diagnózisát állította fel, mely alapján szisztémás antimycotikus kezelésben részesítettük.

Az esetet ritka előfordulása, differenciáldiagnosztikai nehézsége miatt tartottuk bemutatásra érdemesnek.

Balogh Fanni^{1,2,3}, Magyar Anett¹, Bolla Beáta Szilvia², Erdei Lilla dr.², Toldi Blanka³, Kemény Lajos dr.^{1,2,3}, Szabó Kornélia dr.^{1,2,3}

LL37-self nucleic acid complex induces innate immune memory functions in human keratinocytes

Department of Dermatology and Allergology, University of Szeged¹, ELKH-SZTE Dermatological Research Group, Szeged², HCEMM-USZ Skin Research Group, Szeged³

The innate immune system plays an important role in the pathogenesis of psoriasis (PSO). In the skin, various insults can lead to cellular damage, resulting in the release of cytosolic nucleotide fragments. These self nucleic acids (SN) have the potential to trigger TLR9. LL37 is an endogenous antimicrobial peptide found in PSO skin. It binds DNA and promotes its translocation into the endocytic pathway. Inside the cells it targets TLR9, leading to increased immune activation. We were interested in whether LL37 complexed with SN (LL37+SN) could modify the immune functions of keratinocytes by initiating innate immune memory (IIM) processes. We aimed to identify the precise mechanism of these events and their contribution to the pathogenesis of PSO.

We used LL37+SN for primary training, and after five days of rest, lipopolysaccharide (LPS) for secondary induction in immortalised HaCaT and HPV-KER cells, and normal human epidermal keratinocytes (NHEK).

TNF α mRNA expression was increased 24 hours after LL37+SN treatment in all cell types. Upon secondary LPS induction, the expression of several immune-related genes (e.g., TNF α , IL-8, IFN- α 2, TNFAIP3) decreased in LL37+SN-trained HaCaT and HPV-KER cells, compared to untrained cells, indicating tolerance-like IIM processes. In contrast, IFN- α 2 mRNA levels increased in trained and LPS-induced NHEK cells compared to untrained ones.

Transcriptome analysis and functional clustering of HaCaT cells suggested that the most affected pathways were immune-related.

At the protein level, IL-8, CXCL1 and IL1RA expression increased, whereas GM-CSF and MIF levels decreased upon LPS induction in LL37+SN trained cells, compared to untrained cells. All of these factors have already been implicated in the pathogenesis of PSO.

Our results suggest that the appearance of SN together with LL37 the cell environment may permanently mark keratinocytes, and alter their responsiveness to subsequent immune-inducing agents. While LL37+SN may break keratinocyte immune tolerance to self nucleic acids and induce innate immune and inflammatory activation, the resulting marks modulate subsequent TLR activation, and aberrant innate immune regulation may contribute to PSO pathogenesis.

Balogh Fanni¹, Erdei Lilla dr.², Bolla Beáta Szilvia³, Takács Anna⁴, Toldi Blanka⁵, Burián Katalin⁶, Kemény Lajos dr.⁷, Szabó Karméla dr.⁷

Investigation of the contribution of cutibacterium acnes to the acne-related post-inflammatory pigmentation changes

HCEMM- USZ Skin Research, Department of Dermatology and Allergology, University of Szeged Group, ELKH-SZTE Dermatological Research Group, Szeged¹, HCEMM- USZ Skin Research Group, ELKH-SZTE Dermatological Research Group, Szeged², HCEMM- USZ Skin Research Group, Szeged, ELKH-SZTE Dermatological Research Group, Szeged³, Department of Dermatology and Allergology, University of Szeged⁴, ELKH-SZTE Dermatological Research Group, Szeged⁵, Department of Medical Microbiology, University of Szeged⁶, HCEMM- USZ Skin Research Group, Department of Dermatology and Allergology, University of Szeged, ELKH-SZTE Dermatological Research Group, Szeged⁷

The exact pathogenesis of acne-related post-inflammatory pigmentation changes is currently unknown, but epidermal inflammation, the release of arachidonic acid and its oxidation products may induce melanocyte activation and pigment production. Severe inflammation can cause sebaceous follicle rupture, allowing the acne-associated *Cutibacterium acnes* (*C. acnes*) and its metabolites to reach the melanocytes in the basal epidermal layer.

Our aim was to investigate this hypothesis in *C. acnes*-treated normal human melanocytes and melanocyte-keratinocyte co-cultures, and to analyze melanocyte immune activation and the process of melanogenesis.

We found that direct treatment with *C. acnes* increased the expression of selected immune effector markers, the mRNA expression level of tumor necrosis factor-alpha (TNF α), and the secreted protein level of interleukin (IL) 6 and 8. We did not observe similar changes in key enzymes of melanin biosynthesis (tyrosinase, dopachrome tautomerase, tyrosinase-related protein 1). In contrast, tyrosinase enzyme activities and the intracellular melanin levels were elevated, as confirmed by L-DOPA-staining, tyrosinase immunostaining, silver nitrate staining, and direct melanin measurement. In some cases, extensive high-dose *C. acnes* treatment also caused melanocyte cell death.

Based on our results, we propose that *C. acnes* or its bacterial components may interact directly with melanocytes during the formation of severe acne lesions due to the disruption of intact follicles. They may induce immune activation, increased tyrosinase enzyme activities, and occasional melanocyte death, contributing to acne-related post-inflammatory hyper- and hypo-pigmentation changes.

A SZERZŐK NÉVSORA / AUTHORS INDEX

- A, Á**
 Ambrus Barbara 433
 Arany József 431
 Asbóth Dorottya 445
 Ascsillán Anna 434
 Ádám Dorottya 431
- B**
 Bakos Noémi 440
 Balatoni Tímea 424, 425, 439
 Baló-Banga J. Mátyás 444
 Balogh Árpád Ármin 424
 Balogh Fanni 431, 447, 448
 Baltás Eszter 424, 427, 438
 Bancsók Tamás 421
 Baranyai Fanni 424, 425, 439, 443
 Baráth Bálint 447
 Bartyik Katalin 429
 Bastyte Daina 436
 Bata-Csörgő Zsuzsanna 427, 433, 438, 442, 447
 Bánfi Barnabás 445
 Bánvölgyi András 434, 435, 446
 Bátor Anna 440
 Belső Nóra 423, 427, 438
 Bende Balázs 438
 Besenyey Zsuzsanna 438
 Bilicki Vilmos 435
 Bíró István 443
 Blága Kincső 443
 Bodócs Ildikó 440
 Bojtor Adrienn 441
 Bolla Beáta Szilvia 431, 447, 448
 Bozó Renáta 433, 447
 Briede Kamilija 436
 Budai Dóra 423, 427, 437
 Burián Katalin 431, 448
 Butz Henriett 439
- C, Cs**
 Ciapiene I. 436
 Czárán Domonkos Tamás 446
 Czintner Dóra 443
 Czirbesz Kata 439, 424, 425
 Czompa Levente 444
 Csala Diána Lilla 427, 437
 Csányi Ildikó 424, 438
 Csépanyi-Kömi Roland 446
- Csernus Adriána Evelin 441
 Csernus Katalin 441
 Csoma Zsanett Renáta 428, 429, 442
 Csősz Judit 440, 447
 Csupor Dezső 434, 435, 446
- D**
 Dajnoki Zsolt 422, 432
 Danyi Tímea 424, 439
 Deli Gabriella 437
 Dembrovszky Fanni 435
 Demény Máté 432
 Dombi József 424
 Dömötör Marcell 440, 447
 Dull Katalin 431
- E**
 Egyed Miklós 437
 Egyházi Zsolt 437
 Eiben Péter György 442
 Emri Gabriella 435
 Erdei Irén 444
 Erdei Lilla 431, 447, 448
 Erdő Franciska 430, 445, 446
- F**
 Fábián Melinda 441
 Fábos Beáta 427, 437
 Fedor-Lénárt Kinga 432
 Fehérvári Péter 434, 435, 446
 Fekete György 442
 Ferencz Zsuzsa 421
 Fisher David 434
 Flink Lili Borbála 433, 447
 Fónyad László 441
 Fröhlich Georgina 424
 Fülöp Anna Tácia 424
- G, Gy**
 Galajda Noémi Ágnes 434, 442, 446
 Gaszner-Gyimesi Alíz 437
 Gáspár Krisztián 426, 432
 Gede Noémi 446
 Gellén Emese 421
 Ghaffarinia Ameneh 433
 Görög Petra Otília 440, 443
 Groma Gergely 431
 Gyenesei Attila 445
 Györbíró Csilla 430
- Gyulai Rolland Péter 421, 424, 427, 430, 432, 435, 437, 438, 442, 445
- H**
 Hagymási Krisztina 439
 Hanyecz Anita 436
 Haraga Viktória 429
 Hartmann Petra 447
 Havlik Eszter 440
 Hánis Csilla 424, 429, 438
 Hársing Judit 425
 Hegyi Péter 434, 435, 446
 Hideghéthy Katalin 438
 Hidvégi Bernadett 423, 441, 443
 Holló Péter 423, 425, 434, 438, 439, 441, 442, 443
 Hon-Balla Bernadett 442
 Horváth Szabina 423, 432, 445
 Hunyadi Karen 424, 425, 439
- I, J**
 Imrédi Eleonóra 439
 Insodaite R. 436
 Jaber Areej 432, 445
 Jagodich Mira 430
 Janka Eszter Anna 435
 Jariene V. 436
- K**
 Kajtár Béla 440, 441
 Kapitány Anikó 422, 432, 435
 Kálmán Endre 436
 Kása-Kovács Adrienn 444
 Kemény Ágnes 432, 445
 Kemény Lajos 424, 427, 431, 433, 438, 442, 447, 448
 Kemény Lajos Vince 433, 434, 435, 446
 Keresztes Dorottya 426, 435, 438
 Kerner Tünde 439
 Késmárky Gábor 438
 Király Zsófia 423
 Kispál Mihály Tamás 424, 439, 443
 Kiss Judit 429
 Kocsis Dorottya 445, 446
 Kocsis Lajos 440, 447
- Kókai Endre 432
 Kolonics Mária Veronika 434, 442
 Koltai Hanga 425
 Koncz Balázs 433
 Korom Irma 427
 Koszorú Kamilla 443
 Kovács Anikó 423
 Kovács Árpád Ferenc 442
 Kovács Dóra 432
 Kovács Gábor 443
 Kovács Kata Dorottya 435
 Kovács Nóra 424, 427
 Kozéki Zsófia 424, 425, 439, 443
 Krebs Máté 446
 Kreis Fabiola 446
 Kun József 445
 Kuroli Enikő 437, 439
 Kuzaityte U. 436
 Kuzmanovszki Daniella 424, 425, 439
- L**
 Lakatos Alexandra 433, 434, 446
 Lengyel Anna Sára 433, 434, 446
 Lengyel Zsuzsanna 421, 423, 430, 438
 Liszkay Gabriella 424, 425, 439, 443
 Lőcsei Katalin 440, 443
 Lőrincz Kende 425
 Lukács Andrea 442
 Lutz Elmar 433, 434
- M**
 Maciulaiti R. 436
 Maciulaitis J. 436
 Magyar Anett 431, 447
 Major Jutta 421
 Manczinger Máté 424
 Marschalkó Márta 423, 426
 Marx Eszter 435
 Matiz Eszter 447
 Mátrai Péter 434
 Mcdonald Ian 422
 Medvecz Márta 421, 442
 Mészáros Mirtill 426
 Metyovinyi Zseraldin 421
 Meznerics Fanni Adél 434, 435, 446
 Mihályi Lilla 427, 442

Mohammed Alzahra Ahmed	Papp János	439	Steinhoff Martin	422	Telegdy Enikő	440, 443
446	Patócs Attila	439	Szabó Attila	442	Temesvári Erzsébet	427
Mohos Anita	Pál Dorottya	433, 434	Szabó Éva	442	Tényi Tamás	421
Mohos Gabriella	Pesthy Luca	428	Szabó Imre Lőrinc	422,	Tiszlavicz Lilla	429
Müller Eszter Mercédesz	Péter Eszter	437	435	Tizedes Cecília	421	
441	Péter Petra Nikolett	433,	Szabó Kornélia	431, 447,	Toka-Farkas Tünde	435
	434, 446		448	Toldi Blanka	431, 447, 448	
N	Pető Orsolya	431	Szabó Lilla	432	Tósaki Ágnes	441, 444
Nagy Éva	Petrányi Ágota	441	Szabó Zoltán	435	Tóth Balázs	431
Nagy Gabriella	Pintér Erika	432, 445	Szabolcs Botond	433, 434	Tóth Béla	425, 437, 439
423, 427,	Piros Éva Anna	439, 442	Szakonyi József Ágoston	425, 426, 439	Tóth Csaba	440, 443
437	Plander Márk	440	425, 426, 439	Tóth Veronika Mária	425,	
Nébenführer Zsuzsanna	Plázár Dóra	421	Szalai Eszter	438	439	
441	Póliska Szilárd	431	Szalai Zsuzsanna Zsófia	428, 430	Töröcsik Dániel	431, 432
Nemes Orsolya	Pónyai Györgyi	426, 427	Szebényi Júlia Liza	435,		
Nemesánszky Zsuzsanna	Praksch Dóra	441	445	U, V, W		
430			445	Urbán Péter	445	
Németh Csongor	R		Szegedi Andrea	422, 432,	Újlaki Gyula	432
423	Remenyik Éva	441	435, 444	444	Vajda Adrienne	444
Németh Dominik	Rencz Fanni	421	Székely Borbála	444	Vajda Szilva	443
426, 427	Róbert Lili	437, 441, 443	Szendrei Tamás	440	Valiukeviciene Skaidra	436
Németh István	Rózsa Petra	427	Szépe Tamás	435	Valiukevicius P.	436
438			Szlávicz Eszter	421, 435	Ványai Beatrix	435
Németh Viktória	S, Sz		Szoták János	427	Varga Erika	427, 428
423, 430	Sándor Lilla	447	Szöllősi Attila Gábor	422	Várvölgyi Tünde	435, 441
Noll Judit	Sárdy Miklós	437	Szöllősi Zoltán	437	Veres Klára	430
445	Sárosi Veronika	438	Szövördi Éva	437	Vincze Tímea	436, 437
O, Ó	Schneider Holm	442	T		Vojcek Ágnes	441
Oláh Attila	Schveibert Ágnes	430	Tajti Zsanett	429	Weszelovszky Gábor	424
Oláh Judit	Seffer Péter	435	Takács Anna	448		
Oláh Péter	Sipos Zoltán	434	Takács Hilda	421	Y, Z	
Oroján Iván	Sitkauskiene Brigita	436	Tályainé Matolcsi Krisztina	442	Yi-Che Chang Chien	437
440, 447	Soltész Lilla	432	442	Zouboulis C. Christos	431,	
Osváth Péter	Sólyom Katalin	437	Tari Zsófia	430	432	
421	Somogyi Orsolya	432	Tegze Nárcisz	443		
Ottóffy Gábor	Steiber Zita	444				
441						
Ócsai Henriette						
424, 438						
Ónodi Katinka						
438						
P						
Palkovics Tamás						
423						
Pap Eszter						
445						
Papp Benjamin Tamás						
433						

A tetoválás eltávolítás szövődményei

Complications of tattoo removal

VARJU GÁBOR DR.

Dr Derm Bőrgyógyászati Anti-Aging Központ, Esztétikai Lézer és Plasztikai Sebészet, Budapest

ÖSSZEFOGLALÁS

A közlemény ismerteti a tetoválás eltávolítás nem-lézeres és lézeres módszereit. A tetoválószalonokban és kozmetikákban végzett hibás kezelések szövődményeit klinikai fotókkal illusztrálja. Két eset kapcsán bemutatja a laikusok által végzett lézeres és kémiai kezelés jelentős esztétikai problémát okozó szövődményét és a helyreállítás során jelentkező kihívásokat. Felhívja a figyelmet a Q-kapcsolt lézerek és más lézertípusok teljesítménysűrűségének különbségére, s a nem orvos által végzett tetoválás eltávolító kezeléseknél rejlő olyan veszélyekre, mint a maradandó hegek, az allergiás reakciók, vagy a retina átlukadása (FTMH), teljes látásvesztéssel.

Kulcsszavak:

tetoválás – tetoválás eltávolítás –
lézeres kezelés – Q-kapcsolt lézer –
teljesítménysűrűség – szövődmények
– allergiás reakció – heg – tetoválófesték
pigmentek – teljes vastagságú maculalyuk –
laikus kezelés

SUMMARY

Non-laser and laser methods of tattoo removal are described in the publication. The complications of incorrect intervention in tattoo artist studios and beauty salons are illustrated with clinical photos. The complication of laser and chemical treatment performed by a layman, causing a significant aesthetic problem in two cases is presented. The challenges that arise during the restoration are demonstrated. The publication draws attention to the difference in power density between Q-switched lasers and other types of lasers, and to the risks of tattoo removal procedures, such as permanent scars, allergic reactions or perforation of the retina (FTMH), with complete loss of vision in case of unqualified personnel.

Key words:

tattoo – tattoo removal – laser treatment –
Q-switched laser – power density –
complications – allergic reactions – scar –
tattoo ink pigments – full-thickness macular
hole – layman treatment

A dekoratív tetoválás népszerűségének rohamos növekedését mutatja, hogy az USA-ban a 18-29 éves korosztály 38%-a, a 30-39 évesek 30%-a rendelkezik legalább egy tatuval, pedig a 40-49 éveseknek még csak egyötödét díszíti valamilyen motívum (1). Európában a tetovált lakosság számát 139 millióra becsülik, ennek 70%-a több tatut visel, 20%-uknak több mint 5 van. Ugyancsak 20% azok aránya, akik ezt a bélyeget szeretnék eltávolíttatni, túlnyomóan nők (58%). Az American Society for Dermatologic Surgery statisztikája szerint már tíz évvel ezelőtt megközelítőleg 100 000 lézeres tetoválás eltávolítást végeztek az USA-ban, s ez a szám egyetlen év alatt 50%-kal emelkedett. A tetoválás eltávolítás piaca az Amerikai Egyesült Államokban évente 1,65 milliárd \$ bevételt generál, a globális piacot 3,75 milliárd \$ (1300 milliárd Ft) értékűre becsülik.

Klein és Landthaler munkacsoportja egy internetes kérdőíves felmérést végzett a páciensek tetoválás eltávolítással kapcsolatban szerzett tapasztalatairól és a szövődményekről (2). A kezelésre való jelentkezést a következő okok motiválták: a megkérdezettek 29%-a fiatalkori tévedésnek, 28%-a pedig esztétikailag elfogadhatatlannak tartotta a tetoválását, 6%-nál összefüggésbe hozták valamilyen betegséggel. A kezelték egyharmada nem volt elégedett az eltávolítás eredményével, s csak 38% állította azt, hogy a tatu maradéktalanul eltűnt. Lokális, átmeneti szövődmények a kezelték csaknem mindegyikénél jelentkeztek, 24% számolt be enyhébb, 8% igen zavaró hegesedésről. Megállapították, hogy az esetek jelentős részében a reális elvárások és a várható eredmények előzetes felmérése, a tájékoztatáson alapuló, kezelés előtti beleegyezés elmaradt, illetve a kezelést nem megfelelő képzettségű személy végezte.

A tetoválás

A tetoválás egy invazív beavatkozás, melynek során a bőr éles eszközzel való, ismétlődő pontszerű megsértése révén exogén pigment szemcséket juttatnak a dermális rétegbe. Keletkezése szerint lehet amatőr, professzionális, kozmetikai, traumás vagy orvosi. Az amatőr tatu esetében egyszerű kézi tüvel, sorozatos punkciók után a festéket a bőrbe dörzsölik, így a bevitel felszínesen és egyenetlen mennyiségben történik. Az első motoros íróeszközt, mely a kézírás valósidejű másolására volt hivatott, *Thomas Edison* készítette 1876-ban és *StencilPen* néven védjegyeztette az USA-ban. Az ötletet továbbfejlesztve *Samuel O'Reilly* new-yorki tetováló 1891-ben készítette el az első tetoválógépet, amivel a bőr egyenetlen megsértését lehetett elvégezni, s a készülék a festéket a bevitel helyére injektálta. Ma a professzionális tetoválás készítésekor az eredetiekhez hasonló eszközzel, mélyebb rétegekbe és nagyobb mennyiségben juttatják be a tetoválófestéket, általában 0,36-0,41 mm átmérőjű tűkkel, 0,6-2,2 mm-es behatolással (3). A kozmetikai tetoválás – elterjedt nevén „permanent make up” – szemöldök, szemhéj és ajak kontúrozást és sátirozást jelent, az arc finom bőréhez hangolt eszközzel és tűkkel, vörös, rózsaszín, barna, narancs, fehér és szürkés színekkel, gyakran 2-6 pigmentösszetevőből keverve. A tetoválófesték ezen kívül oldószert, tartósítószert, viszkozitást szabályozó anyagot tartalmaz.

A tetoválófesték bevitelét követően 7-10 napig tartó erythema, gyulladás jelentkezik, a hámsérülés 1-2 hét alatt gyógyul. A nekrotikus és gyulladásszerű sejtek az elektronmikroszkópos vizsgálatok szerint 30 nap múlva tűnnek el, proteolitikus neutrofil sejtek és fagociták migrációja figyelhető meg a regionális nyirokcsomók felé (4). Kezdetben a festék transzepidermalis eliminációja is megfigyelhető, de a bazális membrán teljes újjáépülése után a pigment „stabilizálódik”: az epidermiszből eltűnik és az írha kötőszöveti elemei között helyezkedik el, elsősorban a papilláris dermisben, az erek körül akkumulálódva, sejtekben, illetve extracellulárisan a kollagénhálózat mentén. Bár a tetoválófesték nanométeres nagyságrendű porított pigmentből áll, a bevitt partikulumok mérete 0,1-1,0 mikrométer, a dermisben 0,5-8 mikrométer átmérőjű festék agglomerátumok formájában található. Sokszor a festék a bevitel helyéről más rétegbe migrál, többé-kevésbé függetlenül a bevitel mélységétől. A bevitt festék mélysége és denzitása a használt eszköztől és a tetováló gyakorlatától is függ. Bár egyes vizsgálatok szerint a képzett tetováló mélyebben, kevesebb mennyiségű festékkel dolgozik (5), ez nem általánosítható. A tetovált felület átlagos mérete 454cm² (ami a testfelület 2,5%-a), a toxikológia tanulmányokban 600-4500cm² felülettel és 0,6-5mg/cm² festékkel kalkulálnak (6).

Nem-lézeres kezelések

A tetoválás eltávolítása iránti igény a tetoválás népszerűségével párhuzamosan nő. A bőr irharétegébe jutott tetoválófesték eltüntetésére hosszú éveken át a sebészeti kimetszés (7) volt az egyedüli megoldás, majd a der-

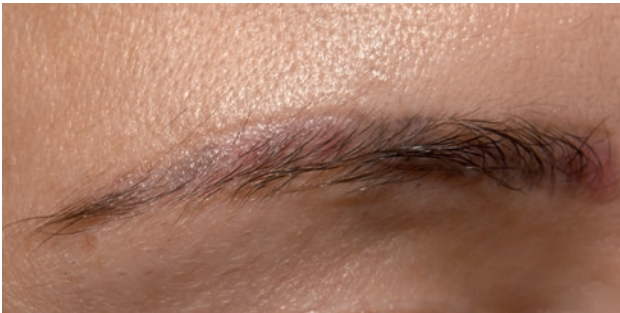mabrázió és az azt követő, asztali sóval történő bedörzsölés (8), valamint a dermabrázió után genciánaibolya és ecetsav tartalmú kompresszek alkalmazása (9). Később infravörös koagulatorral (10), széndioxid lézerrel (10) vagy rádiófrekvenciás eszközzel történő szövetroncsolás (fulguráció), fagyasztás (11), különböző savakkal történő bedörzsölés vagy felültetoválás (glikolsav, citromsav, tejsav, szalicilsav, triklórecetsav, tanninsav, ezüstnitrát, fenol) terjedt el. Ezek a manapság inkább csak történeti érdekességként említendő módszerek a lézerrel szemben nem járnak előnnyel, hiszen egyrészt nem képesek a tetoválófesték maradéktalan eltávolítására, másrészt kozmetikailag el nem fogadható tartós szövödmények (hegesedés és pigmentációs zavar) maradnak vissza (12). A sebészeti kimetszés célravezetőnek tűnt olyan esetben, amikor a tetoválófesték mielőbbi eltávolításával a kialakult allergiás reakciót provokáló allergéntől mentesítjük a szervezetet, de ezt is felülírni látszik a tetoválófesték frakcionált ablatív lézerrel történő hegmenes eltávolításának lehetősége (13).

Egy ismeretlen összetételű tetoválás eltávolító készítményt és kezelést *Cheng* (14) – biokémikus, a gyártó cég egyik alapítója – 100%-ban hatásosnak találta 0% heges szövödmény és 6% pigmentációs zavar mellett, ugyanakkor más szerzők hipertrófiás hegek képződését dokumentáltak a kezelés elvégzése után (15). Enzimes módszerként is népszerűsítettek egy másik, lúgos vegyhatású oldatot, melyet tetoválógéppel juttatnak a bőrbe. A felhasználók leírása szerint nemcsak eltávolítja az összes színt és pigmentet, hanem a vasoxidot és a nehézfém-maradványokat is képes megkötni. A részletes hatásmechanizmus, az enzim megnevezése, vagy a termékben található Na-hidroxid (marószóda) koncentrációja a közlemény írásakor nem volt megtalálható az interneten. A termék egyik összetevője a fitinsav, mely a hüvelyesek magjában található foszfortartó vegyület. A fitinsav a szervezetben egyfajta „mágnesként” működik: magához vonzza a pozitív töltésű fémeket – pld. a vasat (véltetően a vastartalmú tetoválófestékek mobilizálásában lehet szerepe). Körültekintőnek kell lenni az otthoni használatra javasolt készítményekkel is. Egy másik, tetoválás eltávolító krém leírásában kizárólag növényi összetevőket hirdetnek, ugyanakkor az Aloe levél juice, citrom, narancshéj és körömvirág kivonat mellett hidrokinont és szalicilsavat tartalmaz (15), mely nagyobb gyakorisággal alkalmazva, vagy okklúzióban túlzott hatást eredményezhet.

Saját praxisunkban gyakran találkozunk kémiai eltávolítást követő foltos, vagy vonalas bőrtrófia, hypo- vagy hyperpigmentáció jelenségével, illetve elkenődött, nehezen eltávolítható reziduális pigmenttel, ritkán hipertrófiás heggel, vagy keloiddal (*1. ábra*).

Lézeres kezelések

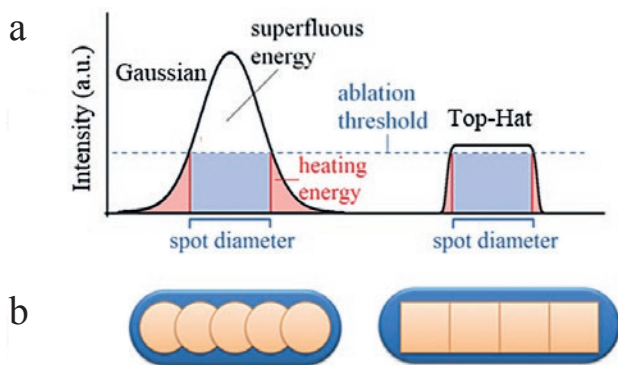
Az epidermális pigmentált elváltozások 0,3-0,5 ms pulzusidejű alexandrit lézerrel hatásosan kezelhetők (16), mivel a melaninpigmentet tartalmazó hámsejtek termorelaxációs ideje 1 ms körüli, s az ennél rövidebb impulzus fototermális hatása szelektíven képes roncsolni a targetet.



1. ábra

Szemöldök területén kialakult éles határu bőrratrófia, egyenetlen bőrfelszínnel, kémiai tetoválás eltávolítás után

A tetoválások eltávolításához megközelítőleg 100 000-szer rövidebb impulzusok szükségesek, mert a kromofórákat az exogén pigmentek jelentik, melyek extracellulárisan az irhában, vagy makrofágok, fibroblasztok és hízósejtek membránjához kötődő granulumban helyezkednek el (17), s a szemcséi igen aprók (2-400 nm), így a termális relaxációs idő igen rövid. Ezért a hatás néhány nanosecundum vagy még rövidebb (picosecundum nagyságrendű) pulzusidővel érhető el, mely a pigment mechanikai destrukciójához vezet. A pigmenttartalmú sejtek feltörése és a szemcsék felaprítása elérhetőbbé teszi az exogén anyagot a nyirokrendszer számára, mely elszállítja azt a beavatkozás helyéről. Emellett fotokémia hatás is érvényesül, a kémiai kötések felbomlásával és új kémiai vegyületek keletkezésével, valamint fototermális hatás, mely a környező szövetrészeket is melegíti. A Q-kapcsolt lézereknél tehát a fotoakusztikus hatás jár egyértelmű nyereséggel: a nagy csúcsteljesítmény és a garantáltan rövid pulzusidő (5-8 nsec) képes úgy feltörni a pigment szemcséket, hogy a környezet terhelése minimális legyen. A Gauss-görbe szerű energiaeloszlás helyett valódi „Top-Hat” (cilinderszerű) sugárnyaláb profilt kínáló, fejlett optikai rendszerrel dolgozó drágább készülékek a bevinni kívánt energiát egyenletesen juttatják a felszínre, a szpot centrumában megjelenő feleslegesen magas energiabevitel nélkül (18), jelentősen csökkentve ezzel a károsodás lehetőségét (2. a, b ábra).



2. a, b ábra

a: Gauss-görbe és Top-Hat sugárnyaláb profil, a hasznos energia kézzel jelölve; b: a négyzetes szpot átfedésmentes kezelést tesz lehetővé (18)

Minden színű tetoválófestékre léteznek valamilyen Q-kapcsolt lézer, ezek közül a legelterjedtebb az 1064 nm-es Nd:YAG (sötétkék, indigó, barna, fekete), valamint az 532 nm-es kettőzött Nd:YAG (vörös, narancs, barna és sárga színek). Ugyancsak alkalmas a sötét színek eltávolítására a 755 nm-es alexandrit lézer, de különlegességét inkább az adja, hogy a türkizkék, a zöld és a barna színek esetén is kifejezetten hatásos. A 694 nm-es rubin lézer az alexandritnak megfelelő színspektrumot fedi le. Ezt a négy hullámhosszt szilárdtest lézer állítja elő, s különösen a szabadonálló készülékek, melyekben nagyobb méretű tápegység van, nagyobb teljesítmény és gyors ismétlési frekvencia (10-20Hz) előállítására képesek. A lézer fénycső tükrös optikai kar vezeti, s választható átmérőjű kör vagy négyzetes szpot éri a bőrfelszínt, utóbbi kisebb hőkárosítási zónát okoz (18). A fénynyaláb átmérőjét a kezelni kívánt motívum méretéhez állíthatjuk, a kúra elején kisebb, később nagyobb átmérővel, figyelembe véve a tetoválófesték rétegződését és a lézertény szóródását.

Az optikai kar végére ún. festékpolymer fejek is illeszthetők. A technológia lényege, hogy a szilárdtestlézer által előállított 532 nm-es „eredeti” fény a kezelőfejben levő polimer festéket gerjeszti, melynek saját hullámhossza eltérő, a leggyakrabban 585 nm és 650 nm (égszínkék és zöld színekre). Hátrányuk, hogy nagy az energiavesztés (45-55%), a szpotméret kicsi (ált. 2 mm), s a villanási frekvencia is lassú (1-2 Hz). Ha a tetoválás felülete nagy, a kezeléséhez nagy lövésszám szükségeltetik, az eltávolítás időigényes lesz és a fejben levő fogyóanyag limitált kapacitása miatt magas költséggel kell számolni.

A tetoválások maradéktalan eltávolításához átlagosan 7-10 kezelés szükséges, melyek száma a Fitzpatrick féle bőrtípustól, a tetoválás elhelyezkedésétől (arc, törzs, végtagok), a bevitt exogén pigment mennyiségétől, a hegesezés mértékétől és az alkalmazott színek számától függően változik (19). Multikolor tetoválás esetén ritkán elegendő egyetlen hullámhossz, sokszor 2, vagy akár 3 különböző lézer szükséges. Hegek tekintetében eldöntendő, hogy az a tetoválás szövödménye (pld. a bőr túlzott megsértése, gyulladásos reakció, keloidhajlam miatt keletkezett), vagy egy nem megfelelő tetoválás eltávolító kezelés következménye. A szövödmények lehetnek korai és késői megjelenésűek (1. és 2. táblázat).

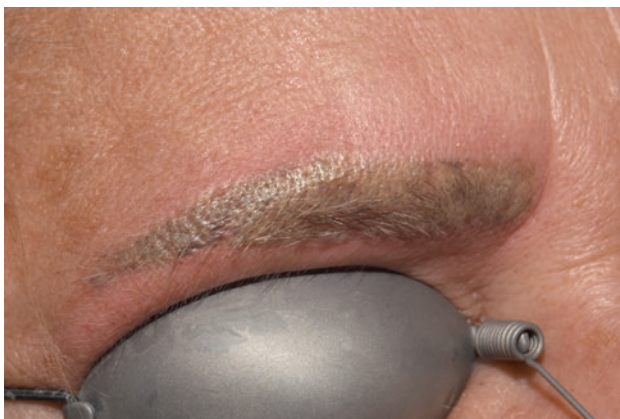A tetoválás eltávolítás korai szövödményei
Fájdalom
Kifehéredés (frosting)
Pontszerű vérzés
Urtikáriás reakció, ödéma
Bevérzés
Hólyagképződés
Pörkösödés

1. táblázat

A tetoválás eltávolítás késői szövődményei	
Pigmentelváltozás	Hyperpigmentáció
	Hypopigmentáció
	Leukotrichia
Allergiás reakció	Papula
	Fotoallergiás reakció
	Szisztémás reakció, anafilaxia
	Nyirokcsomó megnagyobbodás
Paradox színreakció	A tetoválás besötétedése
Reziduális tatu	Szellemkép (Ghost-jelenség)
	Reziduális pigmentszemcsék
Bőrfelületi eltérés	Texturális változás
	Atrófiás heg
	Hypertrófiás heg
	Keloid

2. táblázat

A lövések nyomán fájdalom és a hám azonnali kifehéredése jelentkezik, utóbbi a gázképződés okozta epidermalis és dermalis vakuolizáció következménye. A „frosting”-nak is nevezett jelenség a megfelelő teljesítmény beállításában is segít, hiszen a reakció elmaradása esetén feltételezhető, hogy az energiasűrűség nem kielégítő. Szőrös területen a szőrszálak azonnali kifehéredése is megfigyelhető (leukotrichia), melynek színe később spontán visszatér (3. ábra). A pontszerű vérzés ritkább, de elfogadható azonnali szövődmény, az epidermisz felszakadásának jele. A vérzés néhány órán belül megszűnik, a hám 2-7 nap alatt maradéktalanul gyógyul, addig antibiotikum tartalmú krém használata javasolt a felülfertőződés



3. ábra

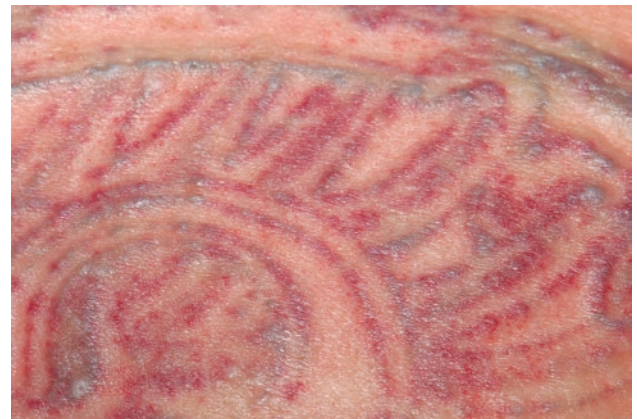
Lukotrichia és frosting közvetlenül permanent make up lézeres kezelése után. A szem védelmét fémből készült, teljesen zárt védőszemüveggel biztosítjuk

megelőzésére. A tetoválás hámsértülés nélkül is bevérezhet a kezelés hatására, mely ödémával együtt jelenik meg (4. ábra).

Ritkán hólyagképződés alakulhat ki, melynek gyógyulása során pörkök jelennek meg. A pörkösödés lehet túl magas energia, túl nagy szpotméret, illetve pulse stacking következménye, melyek a mély rétegekben okoznak termális károsodást (20). Ennek erősen tapadó pörkök, elhúzódó gyógyulás és hegképződés lehet a velejárója. Karsai, Krieger és Raulin a nem szakorvosok által végzett tetoválás eltávolító kezelésekről szóló tanulmánya szerint a terápiaerezisztens esetek 18,8-25%-ánál lép fel hegesedés, vélhetően a túl intenzív kezelések következtében (21). A heg lehet a bőr szintjében levő, kissé fénylő, atrófiás vagy hypertrófiás, esetleg keloid, színe szerint depigmentált, hypopigmentált, hyperpigmentált és/vagy tetoválófesték maradványt tartalmazó (5–10. ábra).

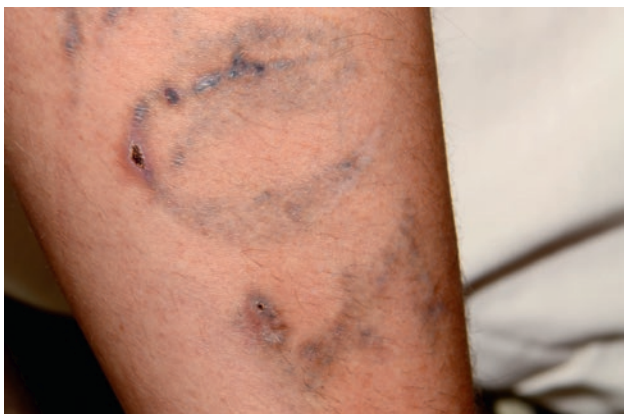Gyakran előfordul, hogy a tetoválás feltisztulása a tervezett kúra végére sem teljes, reziduális pigment vagy szellemkép (Ghost-jelenség) marad vissza. A Q-kapcsolt rubin (694 nm) lézer után a leggyakoribb a hypopigmentáció, hiszen a melaninban intenzívebb elnyelődést mutat és az epidermisz pigmenttartalmát előbb éri el a lézer fénye, mint a tetoválófestéket. A pigmentáció később (hónapok alatt) visszatér, a kúra során fényvédelem javasolt. A permanent make up eltávolításakor gyakran találkozunk a világos színek lézerhatásra bekövetkező sötétedésével (22). Ezt a továbbiakban a kialakult új színnek megfelelő lézerrel kezeljük tovább.

Azonnali kután hiperszenzitivitási reakció esetén a következő lézeres kezelést 3 napos preventív gyógyszeres kezeléssel (prednisolon, cetirizin és ranitidine) készítjük elő (23). A lézeres tetoválás eltávolítást követően generalizált allergiás reakció is előfordul (24). *Hibler és Rossi* egy 20 éves nő esetét regisztrálta, akinek első lézeres kezelése során még nem jelentkezett semmilyen reakció, a második tetoválás eltávolítás során sem számolt be panaszzal, de 3 nappal később generalizált urticaria és roszszullét jelentkezett. Sürgősségi részlegen látták el, 3 napos



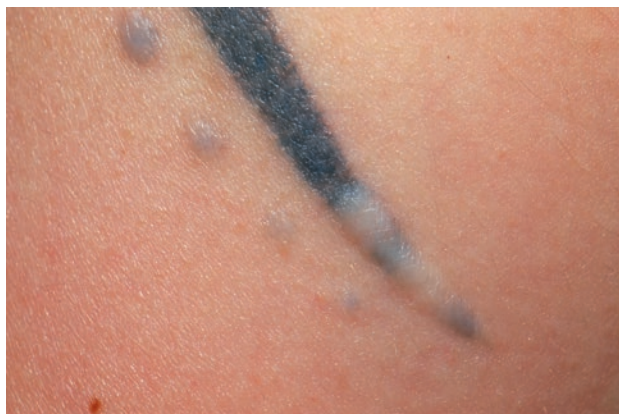4. ábra

Kezelés után jelentkező erythema, ödéma és bevézés a tetoválás alatt. Az erythema és ödéma 24 óra alatt, a bevézés 3-5 nap alatt tűnik el



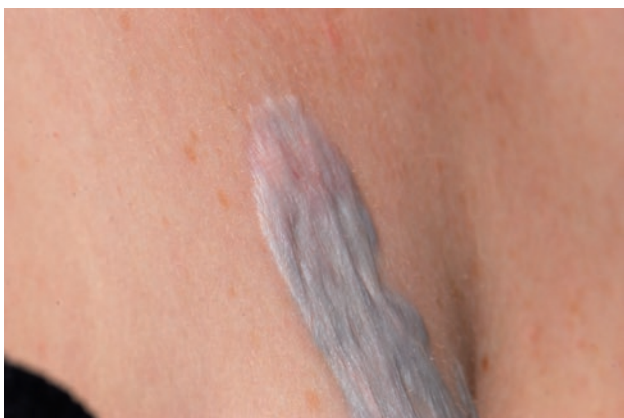5. ábra

Tetoválászalomban 15 alkalommal lézerrel kezelt tatu. A felvételt megelőző utolsó kezelés 1,5 héttel korábban történt. Pörkösödés, atrófiás hegek, Ghost-jelenség, reziduális pigment. A nagy kezelésszám ellenére elégtelen eredmény



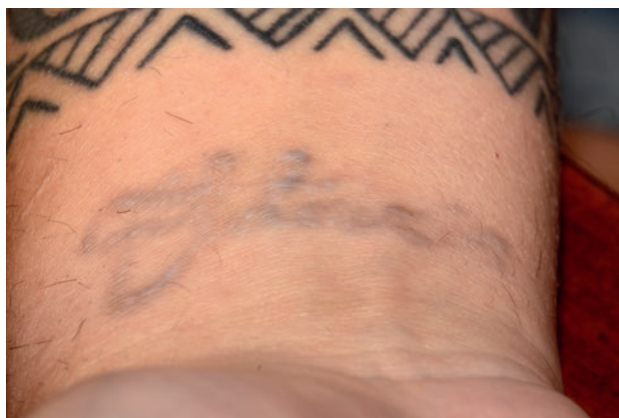6. ábra

Több mint 12 alkalommal történt kezelés, a bőrből előemelkedő, hipertrófiás, hypopigmentált hegek maradtak vissza, reziduális pigmenttel



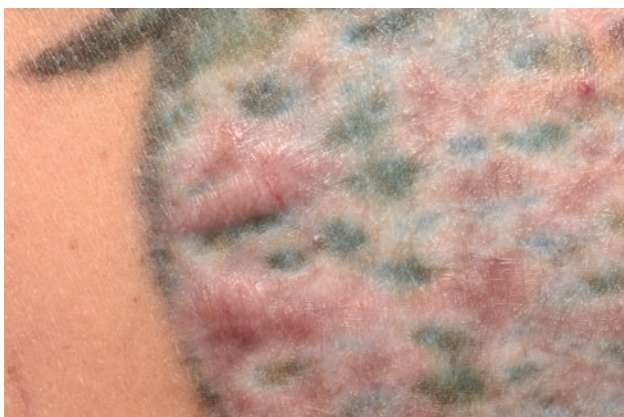7. ábra

3 alkalommal történt tetoválás eltávolítás, amit pörkösödés követett, majd vörös heg keletkezett, amit lézerrel tovább halványítottak. Durva hipertrófiás, depigmentált heg maradt vissza, benne reziduális tetoválófestékkel



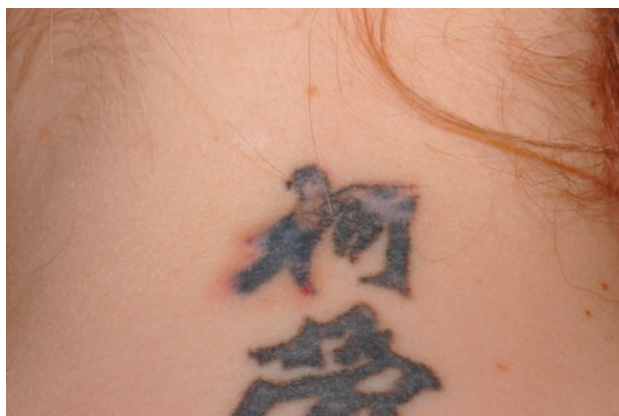
8. ábra

4-5 hetente tetoválászalomban lézerrel kezelt tetoválás a csukló hajlító oldalán (felette nem kezelt motívum). Hipertrófiás heg maradt vissza, reziduális tetoválópigmenttel. Végtagon elhelyezkedő tatu esetén hosszabb várakozási időt kell hagyni két kezelés között



9. ábra

A vizsgálatot megelőzően 2 hónappal történt Q-kapcsolt Nd:YAG lézeres kezelés: keloidképződés alakult ki az agresszív behatásnak köszönhetően. A zöld tetoválófesték az 1064 nm-es hullámhosszra rezisztens



10. ábra

Kozmetikus 2 alkalommal Q-kapcsolt lézerrel, majd savas beavatkozással kezelt felületen pörkképződés, gyulladás, hypopigmentáció és hegek alakultak ki

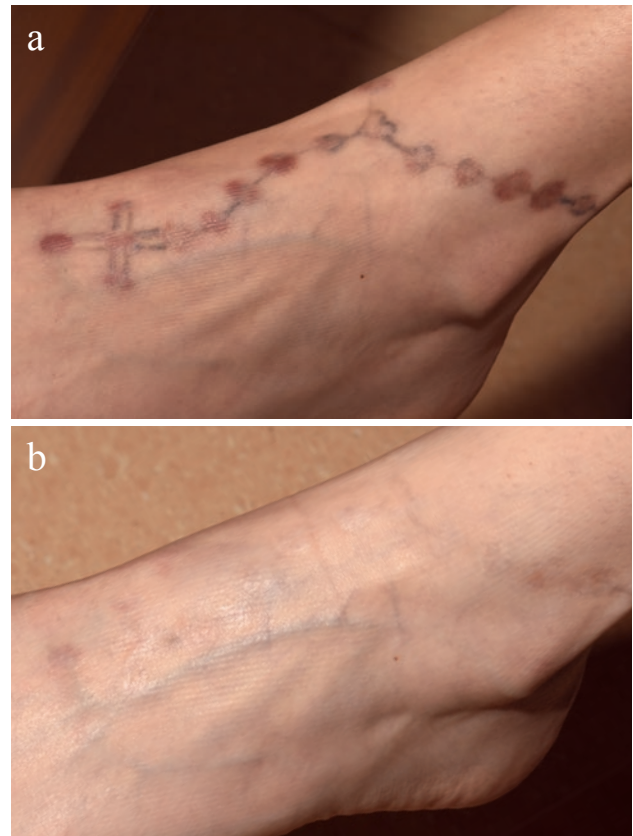
Prednisolon kúrát kapott, melyre tünetmentessé vált, de a gyógyszerelés abbahagyása után a folyamat fellángolt, testszerte csalánkiütés és nehézlégzés jelentkezett. Laboratóriumi vizsgálata során perifériás eozinofiliát, máj- és vesefunkció eltérést nem tapasztaltak. A tünetek epinephrin és intravénás szteroid adására megszűntek. Az eset felhívja a figyelmet arra is, hogy a laikusok által nem orvosi rendelőben végzett tetoválás eltávolítás súlyos, akár halálos szövődémmel járhat, mivel a szakértelem hiányában a szövődmények felismerése és adekvát ellátása nem lehetséges.

Esetismertetés

1. beteg

A 24 éves nő bal lábfejn és a boka körül elhelyezkedő, tetovált, láncszerű motívumon 2016-ban több alkalommal lézeres tetoválás eltávolítást végeztek egy tetoválószalonban. A kezeléssorozat nem volt eredményes, ezért kozmetikushoz fordult, aki 2018. novemberében és 2019. februárjában tetoválás eltávolítás céljára forgalmazott tejsav tartalmú gyári készítményt tetovált bele. Mivel nehezen gyógyult és a páciens ezt sem találta eredményesnek, egy másik kozmetikust keresett fel, aki lézeres tetoválás eltávolítást végez és oktat, de ez esetben Carbon Peel kezelést választott (széntartalmú krém vagy pakolás Q-kapcsolt lézerral történő eltávolítása). A nagyobb átmérőjű motívumrészek tartósan vörösek maradtak, illetve kissé kiemelkedővé váltak, míg helyenként „atrophie blanche” megjelenését utánozó heges bőrsorvadás jelentkezett. A tetoválás csak kis mértékben halványult, a reziduális pigment jelentős volt. A heges területek atrófiás tendenciát mutattak, megfelelő orvosi beavatkozás nélkül szabad szemmel is jól látható, depigmentált, sorvadtt területek maradtak volna vissza, jelentős esztétikai hátrányt okozva a viselőjének.

Részletesen ismertettük a hegek helyreállításának lehetőségeit, s mivel a tetoválásától is szeretett volna mielőbb megszabadulni, lézeres hegkezelésből és tetoválás eltávolításból álló, alternáló kezelési programot állítottunk össze. 3 hetente kellett a rendelőnkben megjelennie, így 6 hetenként került sor a Q-kapcsolt lézerral történő tetoválás eltávolításra Synchro QS4 (DEKA Lasers, Italy) készülékkel, megfelelő időtartamot hagyva a fotoakusztikus hatás által kisebb méretűre örölt tetoválószemcsék nyirok- és immunrendszer által történő eliminálására. A Q-kapcsolt lézert kezdetben a szokásosnál kisebb energiasűrűséggel alkalmaztuk, hogy a már megviselt szövetrészek ne okozunk további károsodást. Ezen kívül pulzáló festéklézert használtunk, kezdetben Cynergy (Cynosure, USA), később Synchro VasQ (DEKA Lasers, Italy) készüléket: az 585, illetve 595 nm-es hullámhossz az elsőként választandó, biztonságos Gold Standard, egyaránt hatásos az atrófiás és hipertrofiás hegekre, valamint a keloidokra. Az alkalmazott 2–4 Joule/cm² energiasűrűség nem okoz purpurát vagy koagulációt, hanem csak gyulladáshoz vezető mediátorok, növekedési faktorok felszabadulása történik az endothelsejtekből. Ezek a dermalis interstitiumba kerülve stimulálják a fibroblasztaktivitást. A kötőszöveti sejtek beindítják a szöveti repair mechanizmusokat, többek között az új kollagén képződését (25). A kúra 2 évig tartott, 6 alkalommal történt PDL és 7-szer Q-kapcsolt lézeres kezelés, az



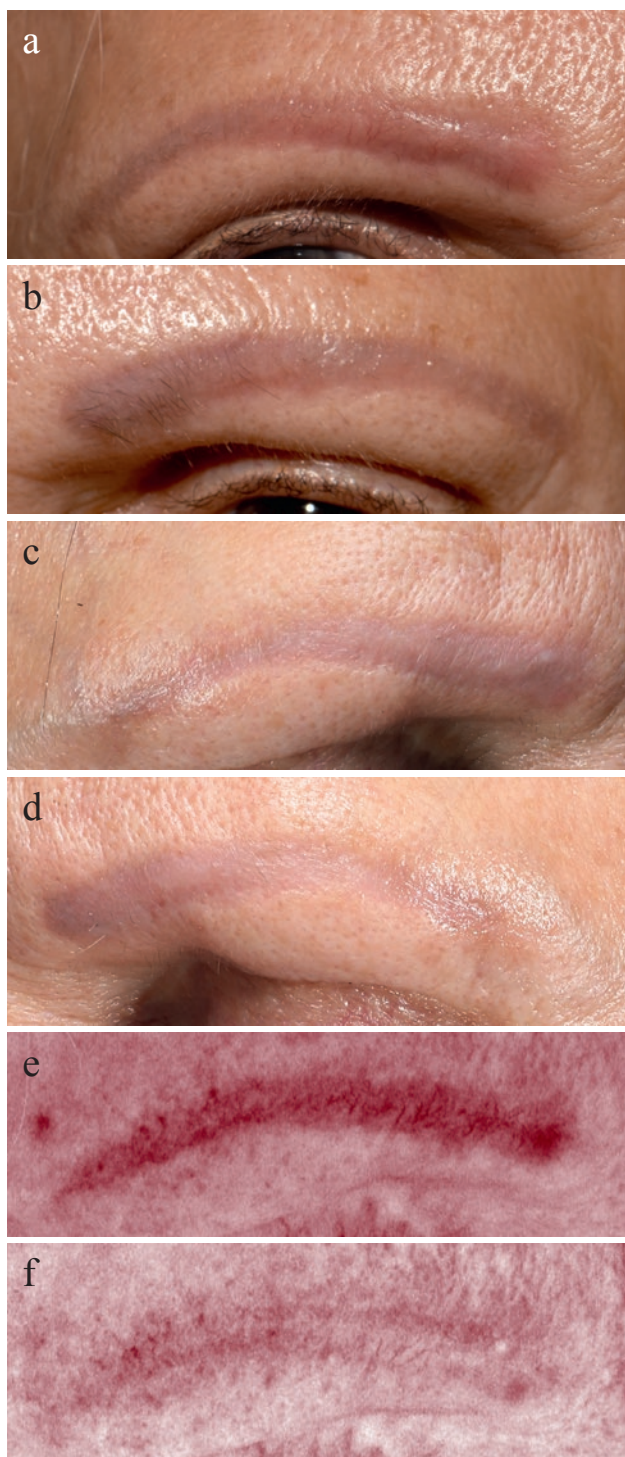
11. a, b ábra

a: Heges szövődmény tejsavas és lézeres eltávolítás után;
b: kezelés eredménye szakorvosi kezelést követően

utolsó alkalommal fracionált CO₂ lézerral (Smartxide Touch, DEKA Lasers, Italy) kombinálva a hegek teljes eltűnése érdekében. A páciens tünetmentessé vált: a hegek eltűntek, reziduális pigment sem maradt (11. a, b ábra).

2. beteg

A 65 éves nőbeteg a szemöldök kozmetikai tetoválását szeretne volna eltüntetni egy újabb permanent make up előtt. Megoldásként az „enzimes” módszert javasolták (lúgos vegyhatású gyári készítménnyel történő felültetoválás). A kezelés során égő, maró érzés, később súlyos pörkösödés jelentkezett, mely hipertrofiás heg és reziduális pigment hátrahagyásával gyógyult. A kezelést végző személy hosszú ideig elzárkózott attól, hogy megnézzze, végül 3 hónap után szteroid kenőcs (Fucicort) használatát javasolta. A páciens a felültetoválás után 5 hónappal kereste fel a rendelőnk, mert a permanent make up mestertől a szövődmény megoldására érdemi segítséget nem kapott. Pulzáló festéklézert (Synchro VasQ, DEKA Lasers, Italy) alkalmaztunk a hipertrofiás hegre, majd ennek konszolidálódása után Q-kapcsolt 1064nm-es lézerral (Synchro QS4, DEKA Lasers, Italy) távolítottuk el a reziduális pigmentet. A kezeléseket után a maradványpigment eltűnt és az erythema megszűnt, de a heges textúra megmaradt, újabb tetoválásra a hegsszövet bizonytalan pigmentmegtartó képessége miatt vélhetően alkalmatlan. Az eset azt bizonyítja, hogy a nem-lézeres módszer is képes súlyos, esztétikailag zavaró, terápiarezisztens szövődményt okozni (12. a, b, c, d, e, f ábra).



12. a, b, c, d, e, f ábra

a, b: hypertrófiás heg reziduális pigmenttel a szemöldök „enzimes” kémiai kezelése után; c, d: pulzáló festék-lézerrel és Q-kapcsolt lézerrel történő kezeléssorozat után; e, f: Canfield Visia kamerával készült RBX vörös kép a vaszkulátúra ábrázolására, kezelés előtt és után

Megbeszélés

Az utóbbi években a bőrgyógyászati praxisban halmozott számban találkozunk olyan páciensekkel, akik lézeres tetoválás eltávolítás okozta szövődeményekkel keresnek

fel. Ennek csak egyik oka lehet a tetoválások népszerűségének világszerte növekvő trendje, hiszen a lézeres szőrtelenítés nagyságrendekkel sikeresebb üzletág, mégsem jár tömeges szövődeményekkel. A lézer és a bőr interakcióinak megismerése minden lézeres kurzus első előadása, a fizikai paraméterek és az ezekből levonható következtetések azonban gyakran kevés figyelmet kapnak. A bőrfelületet érő lézertény okozta bőrreakciók leginkább a teljesítménysűrűséggel függenek össze, amit az alábbiak szerint kalkulálunk:

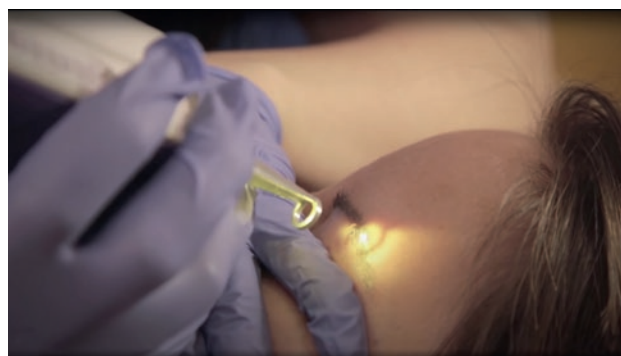
$$\text{Teljesítménysűrűség (W/cm}^2\text{)} = \frac{\text{Energiasűrűség (J/cm}^2\text{)}}{\text{Pulzusszélesség (s)}}$$

Az energiasűrűség a legismertebb paraméter, amely megjelenik a készülék kijelzőjén, s a kezelő állítja be a kezelőszervek segítségével. Míg a szőrtelenítő lézereknél a pulzusszélességet (millisecundumos nagyságrendben) széles határok között változtathatjuk, addig a tetoválás eltávolító lézereknél az adott hullámhossz alkalmazása mellett a pulzusszélesség állandó (a készülék műszaki adatai között található meg).

Az általunk használt Synchro QS4 (DEKA Lasers, Italy) típusú Q-kapcsolt lézer pulzushossza 6 ns (6×10^{-9} s). Az általánosan használt energiasűrűség 6 J/cm^2 . Ebből a teljesítménysűrűség $6 \text{ J/cm}^2 / 6 \times 10^{-9} \text{ s} = 10^9 \text{ W/cm}^2$.

Egy szőrtelenítő lézer általános beállítása mellett a szokásos paraméterpár: 20 J/cm^2 és 20 ms ($20 \times 10^{-3} \text{ s}$), ebből a teljesítménysűrűség $= 20 \text{ J/cm}^2 / 20 \times 10^{-3} \text{ s} = 10^3 \text{ W/cm}^2$.

A számítás alapján a Q-kapcsolt lézer 1 000 000-szor nagyobb teljesítménysűrűséggel dolgozik, mint a szőrtelenítő lézer! Könnyen belátható, hogy a tetoválás eltávolító lézer laikus kézben lényegesen nagyobb veszélyt jelent a páciens számára, mint egy szőrtelenítő készülék. Vélhetően ennek köszönhető, hogy a lézeres tetoválás eltávolítás okozta szövődemények súlyossága és aránya jelentősen túlhaladja a szőrtelenítő kezelések szövődeményeit. Nemcsak a bőrt érő károsodások megjelenésével kell számolni. Számos szemészeti vonatkozású közlemény jelent meg a retina teljes vastagságban történő kiégetéséről a szemet ért Q-kapcsolt lézeres behatás után (26, 27, 28).



13. ábra

Hazai tetoválásalonban végzett lézeres tetoválás eltávolítás a szemöldök területén. A szemet védőszemüveg helyett a kezelő a bal keze egyik ujjával takarja le

A páciens nem megfelelő szemvédelme (13. ábra), vagy a lézer szakszerűtlen használata következtében a szemet érő lézerfény – a szem optikai rendszere által az éleslátás helyére fókuszálva – maradandó károsodást okoz (teljes vastagságú maculalyuk, FTMH) és azonnali látásvesztést eredményez. A műtéti megoldás vitrektómiával (az üvegtest eltávolításával) jár.

Flegel és munkatársai PubMed és Embase adatbázisok alapján összesítették a bőr lézeres kezelése kapcsán létrejött szemészeti szövődeményeket (29). 119 publikált esetet találtak, ebből 59 esetben szemhéj sérülés történt következményes ectropiummal, 60 esetben a szemet érte szerkezeti károsodás, 52%-ban tartós szemészeti szövődéménnyel. 73%-ban (44 eset) tetten érhető volt a nem megfelelő szemvédelem.

Összefoglalás

Két esetünk kapcsán bemutattuk az „enzimes”, valamint a kombinált kezelést (tejsavval történő felületetoválás és Q-kapcsolt lézer) szövődéményeit. A tetoválófesték pigmentrészecskéit szelektíven károsítani képes lézeres kezelések fejlődése mellett a nem-lézeres módszerek ma már nem jelenthetnek valódi alternatívát (12), hiszen a festéket tároló dermális szövetrészek kiterjedt roncsolása másodlagos gyógyulással és hegeseccsel jár. A „savas” vagy „enzimes” kezelés eredménye megtévesztő lehet egy laikus szemlélő számára, ha nem ismeri fel a heget, amennyiben a hegeképződést csak a keloiddal azonosítja. Sokszor keloid nem, vagy nem azonnal keletkezik, kezdetben csak elhúzódó pörkösödés látszik, ami a hegeseccs reakció előfutára. A heg eltérő szöveti struktúrája viszont fénytörő közeget képez a körülötte elhelyezkedő ép szövetek felé, így a lézeres kezelés sikerét negatívan befolyásolja. Ez a gyakorlatban azt jelenti, hogy nehezebb lesz kalkulálni a várható kezelések számát, s gyakrabban marad vissza el nem távolítható, reziduális pigment vagy szellemkép. A kémiai összetevők gyulladást és vörösséget is előidézhetnek, mely a kapillárisok tartós kitágulásával jár. A tartós vörösség, a pigmentációs zavar és a hegeseccs fel nem ismerése téves következtetéseket és a szövődéményt esetleg tovább súlyosbító nem adekvát kezeléseket vonhat maga után.

Németországban a Szövetségi Kockázatértékelési Intézet (Bundesinstitut für Risikobewertung, BfR) azon a véleményen van, hogy a tejsav tetoválás eltávolításra való használatának egészségügyi kockázata van, alkalmazása után súlyos gyulladási reakciók lépnek fel a bőr későbbi hegeseccsével (30). A BfR véleménye szerint a tetoválást csak orvosilag elismert módszerekkel szabad eltávolítani. A BfR a Német Szövetségi Köztársaság tudományos intézménye, melyet 2002 novemberében hoztak létre a fogyasztók egészségvédelmének erősítésére, feladata, hogy jelentéseket és nyilatkozatokat készítsen az élelmiszer- és takarmánybiztonság, valamint a vegyi anyagok és termékek biztonságáról.

A bőrgyógyászok gyakran szembesülnek a nem szakemberek által végzett tetoválás eltávolítások szövődéményeivel. *Karsai, Krieger és Raulin* felmérték a lézeres tetoválás eltávolítás lehetséges kockázatait és buktatóit,

ha azt laikusok végzik. Négy fő problémacsoportot azonosítottak: a tatu pigmentek bomlástermékeinek ritka, de potenciálisan súlyos allergiás vagy toxikus hatásai; a lézeres eszközök nem rendeltetésszerű használatából eredő sérülések; rosszindulatú betegségek, amelyek a tetoválás területén el voltak fedve és aprólékos bőrgyógyászati diagnózist igényeltek volna; valamint a betegek nem megfelelő preoperatív konzultációja a kockázatokról, mellékhatásokról és a terápiás eredménnyel kapcsolatos reális elvárásokról. A 2010-ben publikált közleményben arra a következtetésre jutottak, hogy a tetoválás laikusok által történő lézeres eltávolítása betegbiztonsági szempontból elfogadhatatlan, és a törvényeknek mielőbb meg kell tiltaniuk ezt a gyakorlatot (21).

Németországban 2020. december 31-től a lézeres tetoválás eltávolítás általános orvosi diplomához kötött, s csak megfelelő szakorvosi végzettséggel rendelkező és továbbképzésen részt vett orvosok távolíthatnak el tetoválást (31). A lézerek alkalmazását a Szövetségi Sugárvédelmi Hivatal (Bundesamt für Strahlenschutz, BfS) felügyeli, mely a Környezetvédelmi Minisztérium tárcájához tartozó, szervezetenként független, tudományos-műszaki hatóság. A nem-ionizáló sugárzás humán alkalmazásának káros hatásaival szembeni védelemről szóló rendelet (NiSV) szigorú feltételrendszere az Európai Unió bármely tagállama részére példaértékű lehet (32).

A laikus kezelésnek a dokumentáció hiánya is lényeges eleme. Mivel csak a rendelők kötelezettek a betegmegjelenések regisztrálására, a státusz rögzítésére, a tájékoztatáson alapuló beleegyezés és a kezelési paraméterek dokumentálására, valamint az EESzT felé történő jelentésre, egy laikus kezelés visszakövetése gyakorlatilag lehetetlen. Szakhatósági engedély vagy bejelentési kötelezettség hiányában az ellenőrzési lehetőségek is beszűkültek, pedig a sokszor klinikaként hirdett szalonokban orvosi tevékenységnek minősülő egyéb kezeléseket is végeznek jogosulatlanul. Nem beszélve arról, hogy megoldatlan marad az akut és krónikus szövődémények felismerése és ellátása, s azok kezelése a páciensnek, vagy a társadalombiztosítónak (NEAK) jelent indokolatlan költséget.

IRODALOM

1. *Gitnux Marketdata*: The Most Surprising Popularity of Tattoos: Statistics and Trends. (2023) Available at <https://blog.gitnux.com/popularity-of-tattoos-statistics/>
2. *Klein A., Rittmann I., Hiller K.A., Landthaler M., Baumler W.*: An internet-based survey on characteristics of laser tattoo removal and associated side effects. *Lasers Med Sci* (2014) 29, 729–38. DOI: 10.1007/S10103-013-1395-1
3. *Vassileva S., Hristakieva E.*: Medical applications of tattooing. *Clin Dermatol* (2007) 25, 367–374. DOI: 10.1016/j.clindermatol.2007.05.014
4. *Gopee N.V., Cui Y., Olson G., Warbritton A.R., Miller B.J., Couch L.H., Wamer W.G., Howard P.C.*: Response of mouse skin to tattooing: use of SKH-1 mice as a surrogate model for human tattooing. *Toxicol Appl Pharmacol* (2005) 209, 145–158. DOI: 10.1016/j.taap.2005.04.003
5. *Engel E., Vasold R., Santarelli F., Maisch T., Gopee N.V., Howard P.C., Landthaler M., Bäuml W.*: Tattooing of skin results in transportation and light-induced decomposition of

- tattoo pigments – a first quantification in vivo using a mouse model. *Exp Dermatol* (2010) *19*, 54–60. DOI: 10.1111/j.1600-0625.2009.00925.x
6. *Danish Environmental Protection Agency*: Chemical substances in tattoo ink. (2012), *116*. Available at www.mst.dk
 7. *McDowell F.*: Plastic surgery: Removal of commercial tattoos of the skin. *West J Med* (1976) *125*-143.
 8. *Manchester G.*: The removal of commercial tattoos by abrasion with table salt. *Plast Reconstr Surg* (1974) *53*, 517-521. DOI: 10.1097/00006534-197405000-00002
 9. *Clabaugh W.*: Removal of tattoos by superficial dermabrasion. *Arch Dermatol* (1968) *98*, 515-21. DOI: 10.1097/00006534-196909000-00045
 10. *Groot D.W., Arlette J.P., Johnston P.A.*: Comparison of the infra-red coagulator and the carbon dioxide laser in the removal of decorative tattoos. *J Am Acad Dermatol* (1986) *15*, 518–22. DOI: 10.1016/S0190-9622(86)70204-1
 11. *Dvir E., Hirshowitz B.*: Tattoo removal by cryosurgery. *Plast Reconstr Surg* (1980) *66*, 373–9.
 12. *Dash G., Patil A., Kassir M., Goldman M.P., Gold M.H., Adatto M., Grosse-Büning S., Grabbe S., Goldust M.*: Non-laser treatment for tattoo removal. *J Cosm Dermatol* (2023) *22*, 74-78. DOI: 10.1111/jocd.14819
 13. *Ibrahimi O.A., Syed Z., Sakamoto F.H. és mtsai.*: Treatment of tattoo allergy with ablative fractional resurfacing: A novel paradigm for tattoo removal. *J Am Acad Dermatol* (2011) *64*, 1111–4. DOI: 10.1016/j.jaad.2010.11.005
 14. *Cheng W.*: A non-laser method to reverse permanent makeup and tattoos. *Cosmetic Dermatology* (2001) *14*, 47-50.
 15. *Saini R., Winhoven S.M., Kaufman J.*: Hypertrophic scar after chemical tattoo removal. *Dermatol Surg* (2008) *34*, 1599-602. DOI: 10.1111/j.1524-4725.2008.34332.x
 16. *Varju G.*: Lézerek az esztétikai bőrgyógyászatban: a rejuvenáció módszerei. *BVSZ* (2020) *96*, 163-181. DOI: 10.7188/bvsz.2020.96.4.1
 17. *Taylor C.R., Anderson R.R., Gange R.W. és mtsai.*: Light and electron microscopic analysis of tattoos by Q-switched ruby laser. *J Invest Dermatol* (1991) *97*, 131–6. DOI: 10.1111/1523-1747.ep12478570
 18. *Rung S., Rexhepi M., Bischoff C. és mtsai.*: Laserscribing of thin films using Top-Hat laser beam profiles. *J Laser Micro Nanoeng.* (2013) *8*, 309–314. DOI: 10.2961/jlmm.2013.03.0021
 19. *Kirby W., Desai A., Desai T. és mtsai.*: The Kirby-Desai scale: a proposed scale to assess tattoo-removal treatments. *J Clin Aesthetic Dermatol* (2009) *3*, 32-7.
 20. *Eklund Y., Troilus R.A.*: Laser tattoo removal, precautions, and unwanted effects. *Tattooed skin and health*. *Karger* (2015) *48*, 88-96. DOI: 10.1159/000369191
 21. *Karsai S., Krieger G., Raulin C.*: Tattoo removal by non-professionals – medical and forensic considerations. *J Eur Acad Dermatol Venereol* (2009) *24*, 756–762. DOI: 10.1111/j.1468-3083.2009.03535.x
 22. *Anderson R.R., Geronemus R., Kilmer S.L. és mtsai.*: Cosmetic tattoo ink darkening. A complication of Q-switched and pulsed-laser treatment. *Arch Dermatol* (1993) *129*, 1010–4. DOI: 10.1001/archderm.1993.01680290082012
 23. *England R.W., Vogel P., Hagan L.*: Immediate cutaneous hypersensitivity after treatment of tattoo with Nd:YAG laser: a case report and review of the literature. *Ann Allergy Asthma Immunol* (2002) *89*, 215–217. DOI: 10.1016/S1081-1206(10)61942-4
 24. *Harper J., Losch A.E., Otto S.G. és mtsai.*: New insight into the pathophysiology of tattoo reactions following laser tattoo removal. *Plast Reconstr Surg* (2010) *126*, 313–314. DOI: 10.1097/PRS.0b013e3181f63fde
 25. *Varju G., Papp J., Pónyai K.*: Lézerek és IPL. Az esztétikai orvoslás alapjai. *Semmelweis Könyv és Multimédia Kiadó.* (2021) 295-337.
 26. *Barkana Y., Belkin M.*: Laser eye injuries *Surv Ophthalmol*, (2000) *44*, 459-478.
 27. *Fernandez MP, Modi YS, John VJ és mtsai.*: Accidental Nd:YAG laser-induced macular hole in a pediatric patient. *Ophthalmic Surg Lasers Imaging Retina*, *44* (2013), pp. e7-e10
 28. *Stein G.E., Jung J.J., Bodine S. és mtsai.*: Vitrectomy for macular hole following Nd:YAG laser injury. *Taiwan J Ophthalmol* (2016) *195*-198. DOI: 10.1016/j.tjo.2016.05.005
 29. *Flegel L., Kherani F., Richer V.*: Review of eye injuries associated with dermatologic laser treatment. *Dermatol Surg* (2022) DOI: 10.1097/DSS.0000000000003427
 30. *Bundesinstitut für Risikobewertung*: Tattoo-Entfernung: Einsatz wässriger Milchsäure ist mit gesundheitlichen Risiken verbunden. Stellungnahme Nr. 033/2011 des BfR vom 1. August 2011. https://www.bfr.bund.de/cm/343/tattoo_entfernung_einsatz_waessriger_milchsaeure_ist_mit_gesundheitlichen_risiken_verbunden.pdf
 31. *Bundesamt für Strahlenschutz*: Optische Strahlung: Entfernung von Tattoos. <https://www.bfs.de/DE/themen/opt/anwendung-medizin-wellness/tattoo/tattoo-entfernung.html>
 32. *Bundesministerium Justiz*: Verordnung zum Schutz vor schädlichen Wirkungen nichtionisierenden Strahlung bei der Anwendung am Menschen (NiSV). <https://www.gesetze-im-internet.de/nisv/NiSV.pdf>

Érkezett: 2023.09.06.

Közlésre elfogadva: 2023.09.25.

Hyaluronsavas volumen pótlás a tear trough területén – az optimális eredmény elérése

Treatment of the tear trough deformity with hyaluronic acid – the optimal result

PÓNYAI KATINKA DR., BARANYAI FANNI DR., CZIRBESZ KATA DR., HALLER ÁKOS DR.
Dermat Bőrgyógyászati Magánrendelés Budapest

ÖSSZEFOGLALÁS

A könnyárok kezelése hyaluronsavas feltöltéssel az egyik leggyakrabban kért beavatkozás az esztétikai páciensek körében. A nem megfelelő indikáció, anyag- és technika-választás, az irréális elvárások és a túlkezelés azonban nem várt szövődmények kialakulásához és a páciens elégedetlenségéhez, ill. elhúzódó korrekciós kezeléséhez vezet. Cikkünk célja a kezelő orvos munkájának megkönnyítése a kezelést megelőző, a kezelés alatti és az utáni fontos tudnivalók ismertetésével.

Kulcsszavak:

tear trough könnyárok hyaluronsav szemzug
töltés szövődmény

SUMMARY

Volume replacement of the tear trough deformity by hyaluronic acid is one of the most popular procedures in aesthetic patients. However, the inadequate indication, choice of material or technique, the irrational expectations and over-treatment may lead to unwanted complications and dissatisfaction of the patients. Moreover, they induce protracted corrective procedures. The object of our article is to make the aesthetic doctor's job easier by providing important knowledge of do's and don'ts before, during and after this type of procedure.

Key words:

tear trough deformity hyaluronic acid
adverse events filler

A tear trough területének hyaluronsavas feltöltése az esztétikai kezelések között az egyik leggyakrabban kért, mégis a legtöbb szövődményt és elégtelen eredményt hozó beavatkozás (1). Az egyszerűnek tűnő technikai tudást igénylő kezelés a 2000-es évek közepén terjedt el és számos szakirodalom vizsgálta: 2000 és 2021 között 526 cikk született a témában (2, 3).

A beavatkozás egyik legnehezebben kezelhető következménye az állandó oedema, amely nem feltétlenül közvetlenül a kezelés után jelenik meg, hanem akár hetekkel, hónapokkal később (3, 4). Az orvos-páciens kommunikáció hiányosságát mutatja a páciensek elégedetlensége: nem látják, vagy nem tartják elegendőnek a javulást, nem a remélt változást látják a kezelés után (pl. a szarkalábak nem múltak el), vagy korábbi, meglévő problémájukat újonnan felmerülőként ítélik meg (pl. szemhéj pigmentáció) (1. ábra) (5). Diwan és mtsai. 2020-ban 24 esetben elért kielégítő klinikai eredményeik kapcsán csak 75%-os elégedettséget tapasztaltak, mivel a páciensek nem találták elegendőnek a látott változást (6).

Felmerül a kérdés, hogy ez az egyszerűnek tűnő technikai megoldás és a jelenleg piacon lévő kitűnő, szemzug

területének volumen pótlására alkalmas hyaluronsavak mellett hogyan lehetséges, hogy ennyi elégedetlen páciens és nehezen kezelhető szövődményt látunk. E mögött a probléma mögött a páciensek felé való kommunikáció hiányosságai és a közösségi médiában versenyelőny szerzés céljából manipulált, hamis reményeket keltő „előtte-utána” képek mellett, az injektáló orvosok technikai-, anyagválasztási- és páciensválasztási hibái is állnak.

Cikkünk célja, hogy a szakirodalmi ajánlások és saját tapasztalataink alapján megfelelő protokoll kidolgozását tegye lehetővé a kezelő orvosoknak, továbbá a potenciális szövődmény lehetőségeket és azok kezelését tudatosítsa.

A könnyárok besüppedés (tear trough deformity – TTD) kezelésének szabálya

A TTD kezelésének megkezdése előtt a következő tényezőket kell minden alkalommal figyelembe venni: (a.) megfelelő-e a páciens, (b.) valódi TTD-t látunk-e, (c.) direkt hyaluronsavas feltöltés elegendő lesz, vagy indirekt volumenpótlás is szükséges, (d.) más kezeléssel való kombinációban kell-e gondolkodni, (e.) milyen hyaluronsavat

alkalmazzunk, és (f.) milyen technikát használjunk (1, 7). Ezen tényezők eldöntése jelentős klinikai tapasztalat nélkül sok buktatót hordoz magában. Az alábbiakban tárgyaljuk a döntés megkönnyítésére szolgáló információkat.

Az ideális szemzug definíciója és anatómiája

Esztétikus alsó szemhéjről akkor beszélünk, ha a *musculus orbicularis oculi pars preseptalis* és *orbitalis* különösebb megtörés nélküli folytatódik a malaris régióba (8, 9).

1993-ban *Flowers és mtsai.* definiálták elsőként a könnyárok területét, és folyékony szilikon implantátum behelyezését javasolták a beesettség javítására. Azóta számos klinikai tanulmány és skála született a terület kezelésének a megközelítéséről (10).

A könnyárok klinikailag az a periorbitalis besüppedés, amelyet mediálisan a nasalis elevátor izmok határolnak, és a medialis canthustól átlósan lefelé és kifelé a pupilla közepén átmenő hosszanti vonalig tart (angol szakirodalomban: tear trough) nagyjából 2 cm hosszan, majd ettől a ponttól lateralisan folytatódik (angol szakirodalomban: palpebromalar groove, lid-cheek junction (8, 9, 11).

A *musculus orbicularis oculi* mediálisan közvetlenül a maxillához tapad. Folytatása az *orbicularis retaining ligamentum*, amely a megvastagodott periosteumról indulva a bőrbe tapad és szeparálja a *musculus orbicularis oculi pars preseptalis* és *pars orbitalis* részét. Ez centralisan a legszélesebb, elérheti a 4-6 mm vastagságot, és lateralis canthus területén a legrövidebb (*lateral orbital thickening*): 2-4 mm (8, 9).

A TTD kezelése során a következő veszélyzónákat kell figyelembe venni: a *foramen infraorbitale* 0,8–1 cm-e a csontos orbitaszél alatt található, a medialis limbus alatt és óvatos palpálással érezhető. A *foramen zygomaticofaciale* az orbita lateralis csontos szélétől 0,5–1 cm-re helyezkedik, átlósan lefelé a *nervus zygomaticus* és az *arteria* és *vena zygomaticofacialis* halad át rajta. Fenti területeken a periosteumra helyezett bólus injektálás idegsérülés, ill. a vascularis esemény veszélyével jár. A belső szemzug területe az *arteria* és *vena angularis* az *arteria carotis interna* felé való anasztomózisok miatt szintén veszélyzónának tekinthető (9, 11, 12).

A felszínes lymphatikus rendszer lassítása szempontjából veszélyzónának minősül a *malaris septum*, amely egy relatív impermeabilis barrier és a szöveti oedemat az infraorbitalis területen tartja. A periosteumról indulva az orbita pereméről az orca bőrébe tapad, 2,5-3 cm-rel a lateralis canthus alatt, a suborbicularis zsírpárnát osztja superior és inferior részekre. Az alsó rész a középarci zsírpárnákban folytatódik, míg a felső része a malaris dombot okozza. A hyaluronsav periosteumra helyezésének célja a felszínes nyirokkeringés intaktan hagyása (7, 13).

A TTD vizsgálata és konzultációja

Az esztétikai páciensek sokszor határozott kéréssel érkeznek, a TTD hyaluronsavas feltöltését kérve, azonban a terület volumen hiánya önmagában ritka jelenség az el-

járást kérők körében. Az anamnézis felvételekor felsorolt panaszok, ill. a státus felállítása során több, különböző etiológiájú problémával szembesülhetünk, amelyek figyelembe vétele elengedhetetlen a kezelés indokoltságának, azaz a zsír redukció pótlás indokoltságának megállapítása során (9, 14).

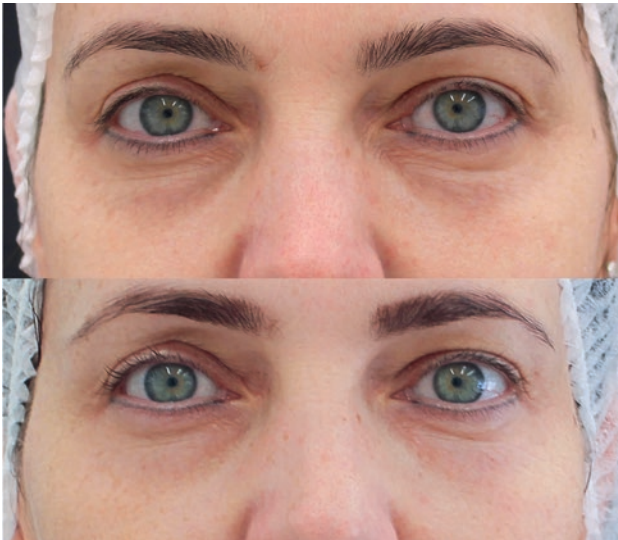
Az általános belgyógyászati és esztétikai anamnézis felvétele során külön rákérdezzünk a reggeli, vagy akár sírás után jelentkező periorbitalis oedemára, annak oldaliságára, a korábbi műtétekre, esztétikai kezelésekre, azok idejére, lokalizációjára az arcon, ill. azok szövödményeire (1).

A konzultáció során a páciens megkérjük, hogy sorolja fel az öt zavaró tényezőt az arcán, illetve, hogy milyen érzelmi asszociációi vannak ezzel kapcsolatban, majd ülő helyzetben, vele folyamatosan kommunikálva, kezébe tükröt adva végezzük el a státus felállítását és állapítjuk meg a terápiát (1, 3).

A „*snap-back*” teszt (az alsó szemhéj összecsapintása után visszaugrik-e eredeti állapotába) elvégzésével megállapíthatjuk az alsó szemhéj bőrének aktinikus károsodását. Az alsó szemhéj bőrének széthúzásával megállapítjuk, hogy a szem alatt livid színeként a subcutan vénás hálózat áttünését látjuk, vagy pigmentációt – az utóbbi nem sötétedik be a bőr széthúzása után. Szem mozgásánál, ill. a szemkörnyéki izom összehúzásánál megítélhetjük az orbita zsírpárna prolapsusának mértékét. A TTD mélységének megállapításához felülről oldalról érkező súrló fényt használunk (7, 15).

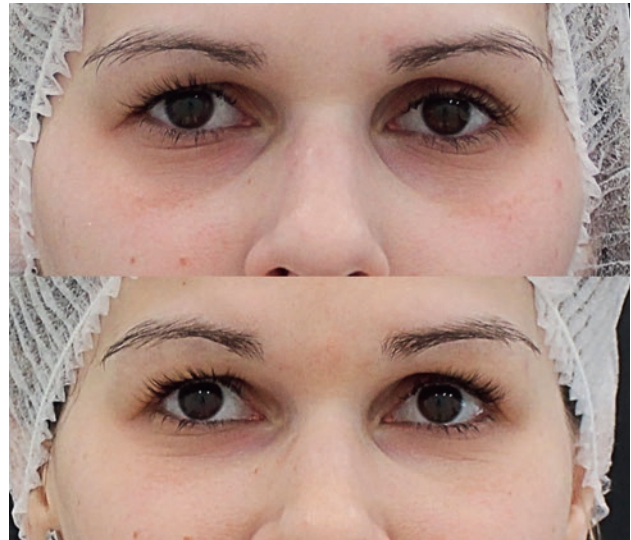
A beavatkozással az alsó szemhéj bőrének aktinikus károsodását, az állandóvá vált dinamikus ráncokat, a bőr öröklött-, vagy szerzett hiperpigmentációját, a prominens subcutan vénák lila, vagy a szemkörnyéki izom vöröses színét, ill. az *m. orbicularis oculi* kontrakciójakor kialakuló alsó szemhéj megvastagodást nem tudjuk javítani. Ezekben az esetekben a hyaluronsavas volumenpótlás indokolatlan, sőt esetenként kontraindikált, mezoterápiás-, lézeres kezelések, orvosi peelingek, neuromodulátor kezelés és fényvédelem tud megfelelő eredményeket hozni (1. ábra) (9, 14, 16).

A valódi TTD-t imitáló, egyéb megoldást is igénylő esetek genetikai adottságok miatt alakulnak ki: (a.) *m. orbicularis oculi* és *m. levator labii superioris* közötti izomdefektus, (b.) *m. orbicularis oculi* palpebralis részének kiemelkedése mosolygásnál, (c.) az *orbicularis retaining ligamentum* dominanciája, (d.) az orbita alsó csontperemének kiemelkedése vagy a (e.) recesszív maxilla. A periorbitalis zsírpárna herniatioja és a szem alatti táskák kialakulása megjósolható az anterior cornea felszín és az alsó szemhéj szél, illetve a malaris eminencia viszonyával (*Jelks-féle* beosztás). Amennyiben ez utóbbi kettő a szemgolyó elülső felszínéhez képest előrébb („pozitív vektor”), vagy azzal egy vonalban („neutrális vektor”) van, akkor a zsírpárna az orbitában marad. Ha mögötte („negatív vektor”), akkor várható a szem alatti táskák kialakulása (17). A felsorolt – klasszikus megközelítéssel sebészi beavatkozással javítható – esetek hyaluronsavas korrekciója is elvégezhető, amelyet a páciensek sokszor már a húszas éveikben igényelnek (17). A TTD direkt hyaluronsavas töltését nem feltétlenül kell azonban elvégezni, hiszen az



1. ábra

Hyaluronsavas szemzug töltés kontraindikációja miatt az alsó szemhéj felszívódó szálas kezelést végeztük



2. ábra

Sötét karikák és volumen hiány miatt hyaluronsavas volumen pótlás történt

arc lágyrészeinek egyéb helyen történő pótlása megoldást jelenthet a könnyárok területén is (9, 11, 14).

Az öregedési folyamatok a periorbitalis régiót egyenetlenül érintik, és a TTD jellegzetes V alakját okozzák. Az infrapalpebralis terület és középarc területén a felszínes és mély zsírpárnák volumenvesztése és ptosis – amely vehemens testsúlyvesztés esetén is kifejezetté válik – ill. az *orbicularis retaining ligamentum* mediális és lateralis fixációja közötti egyensúlyvesztés miatt nem egyenletesen mutatkozik meg. A maxilla resorptio és az orbita inferolateralis kimélyülése miatt a lágy szövetek alátámasztása eltűnik, és a *Jelks-féle* „negatív vektor” is kialakul (17). Az infraorbitalis zsír herniatio, a vékony preseptalis bőr, és a subcutan zsírpárna hiánya ebben a régióban szintén a TTD romlását okozza. Ezekben az esetekben azonban nem csak volumen hiányt, hanem a *m. orbicularis oculi palpebralis* vagy *periorbitalis* részének megereszkedését is látjuk, ill. az orbita zsírpárnájának prolapsusa által vetett árnyékot. Terápiás megoldásként a TTD önálló kezelése nem ad megfelelő eredményt ezekben az esetekben, azt kiegészítendő volumen pótlás javasolt az arc egyéb területein, akár egyéb repozíciós eljárásokkal, vagy plasztikai sebészeti beavatkozással kombináltan (9, 10, 11, 14).

Az elmúlt két évtizedben számos szerző segítette a munkánkat saját TTD klasszifikációjának kidolgozásával. *Barton és mtsai.* anatómiai alapokra helyezve, *Hirmand és mtsai.* klinikai megközelítéssel, *Belhaouari és mtsai.* szintén klinikai megközelítéssel a terápiás megoldást is integrálva osztályozták a TTD-t (18).

Turkmani és mtsai. 2017-ben az alsó szemhéj elődomborodását („domb”) illetve beesettségét („völgy”) klinikai tüneteként tekintő felosztását javasolta, amelynek segítségével eldönthetjük, és a páciens felé is könnyen kommunikálhatjuk, hogy a könnyárok hyaluronsavas feltöltése elvégezhető-e (18). Ez alapján öt páciens típust állapított meg: 1. típus – „domb”, 2. típus – „völgy”, 3. típus

– „domb-völgy”, 4. típus – „domb-völgy-domb-völgy”, 5. típus – „kevert”. Javaslat alapján csak a 2. vagy 3. típus, ill. ezen kettő kevert, 5. változata kezelendő hyaluronsavas feltöltéssel. Ugyanis az 1. típus nem valódi hiány, hanem az orbita zsírpárnájának prolapsusa, a 4. típus pedig a periorbitalis anatómiai struktúrák megváltozása miatt alakul ki, és ezek rendezése az elsődleges feladat (14).

Sadick és mtsai. 2007-ben sorolták fel azokat a klinikai tényezőket, amelyekhez pontértéket rendelve meg lehet jósolni a TTD hyaluronsavas feltöltés sikerességét. Osztályozták a bőrminőséget és a rhitidosis mértékét (Goglu 1-4 = 1-4 pont), a TTD mélységét (1 mm = 1 pont), az orbita zsírpárnájának prolapsusát (kicsi=1 pont, közepes=2 pont, nagyobb = 3 pont) ill. az alsó szemhéj bőrének pigmentációját (nem pigmentált=1 pont, erősen pigmentált= 4 pont). Megállapították, hogy az alacsony pontértéket kapó páciensek esetében lesz a kezelés önmagában is sikeres (19).

Fentiek alapján megállapítható, hogy a TTD feltöltésére ideális páciens bőre jó minőségű, minimális volumen hiánya van a könnyárok területén, nincsenek látható vénái a bőr alatt, ill. az arc kontúrja egységes, különösebb megtöretések nélküli. Minden további páciensnél egyedi döntéshozatal szükséges az orvos részéről a kezelés elvégzésével kapcsolatban, elemezve az aktuális kockázat/előny tényezőket (2. ábra) (13).

Anyagválasztás

A tudomány jelen állása szerint a könnyárok területének volumen pótlására jelenleg az egyetlen engedélyezett töltőanyag a hyaluronsav: hatékony, sokoldalúan és viszonylag biztonságosan felhasználható, lebomlik (10.8 hónap átlagosan a hatás hossza), illetve szükség esetén lebontható (3, 11). A TTD feltöltését permanens- illetve nem lebontható fillerekkel elvégezni kontraindikált (1). A hyaluronsav alkalmazása mellett szól, hogy relatív alacsony a

komplikációk incidenciája, ill. az „adverse event”-ek súlyossága mérsékelt, bár ezen események aluljelentettsége valószínű (10, 20). A beavatkozások száma növekszik, ill. egyre több illegális, laikusok által végzett kezelés történik, amely tény a szövődmények előfordulásának gyakoriságát fogja okozni (12).

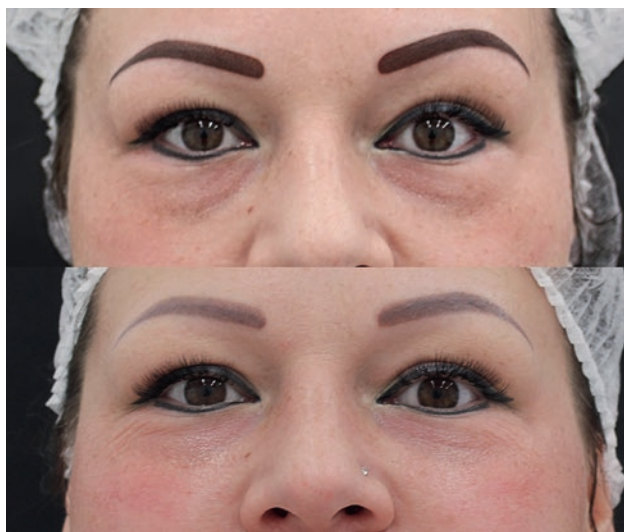A TTD korrekciójára fejlesztett és engedélyezett termékek jellemzően relatív magas G' értékű, kohezívek, vízmegkötő képességük alacsony (1, 7, 10). Keresztkötött hyaluronsavat, vagy egyéb, a bőr minőségét is javító ún. dermo-rekonstruáló hatóanyagokat is tartalmaznak (pl. nem-keresztkötött hyaluronsav, B6 vitamin, cink, réz, antioxidánsok, aminosavak), amelyeket azonban – ismerve fizikai tulajdonságaikat – igazítani kell a páciens anatómiai tulajdonságaihoz. Fontos figyelembe venni a páciens nemét, bőrtípusát, bőr vastagságát, szöveteinek erősségét, a hiány mértékét, azaz személyre kell szabni a kezelést (10, 17).

A TTD kezelés kivitelezése

A TTD hyaluronsavas feltöltését gyakorlott, az arc egyéb területinek korrekcióját már biztonsággal végző orvosoknak javasoljuk. (1, 13) A kezelést ülő helyzetben végezzük, amely miatt a collapsus lehetősége fennáll (18).

A kezelés előtt fotó dokumentációt készítünk, ugyanis az ún. „*perception drift*”, azaz a kezelés után kialakuló új esztétikai standard miatt a beteg irreálisan a kezelt állapotot tekinti majd természetesnek és minimálisan elvárhatónak. A fotó alkalmas az eredeti aszimmetriák, aránytalanságok, bőrhibák tudatosítására és a kezelés eredményének azonnali megítélésére, ill. a folyamatos utánkövetésre is (3. ábra) (5, 7).

A kezelés megkezdése előtt tisztázzuk a páciens elvárásait, tudatosítjuk kell az alulkorrekció szükségességét, és a végeredmény fokozatos kialakulását, amely a kiinduló állapothoz képest kb. 80%-os javulásként írható le. Egyez-



3. ábra

A tear trough töltésének kontraindikációja miatt indirekt megközelítéssel a középarci zsírpárnák volumenizációja történt

tetni kell a felhasználni kívánt hyaluronsavas ampullák számát és azok alkalmazási helyét, a kezelések számát, árát, és a kiegészítő kezelések szükségességét (1, 7, 13).

Fontos a páciens involválása, és a közös felelősségvállalás elfogadtatása a kezelés megkezdése előtt. Szóbeli és írásbeli tájékoztatónk során ki kell emelni, hogy a kezelés kapcsán milyen orvosi ellátást igénylő folyamatok alakulhatnak ki a beadott anyag legideálisabb fizikai tulajdonsága és az orvos technikai felkészültsége ellenére, a páciens egyéni szöveti-, vagy immunológiai reakciói miatt (1, 7). Felhívjuk a figyelmet a kezelés utáni teendők fontosságára, és azok betartásának hiányából következő szövődményekre (9, 12, 13).

A TTD kezelése során használható tű, ill. kanül is. A tűs kezelések előnyei közé tartozik a pontos adagolás, a kevés anyagvesztés, azonban ismert veszélyeik között van nem csak a haematoma képzés – amelynek felszívódása akár több hetet is igénybe vehet –, hanem vascularis eseményként a retrograd embolizáció és a secunder kompresszió esélye is (10, 12).

A TTD kezelése során a szakirodalom inkább a kanül használatát javasolja, hiszen használata során távol tudjuk tartani magunkat a veszélyzónáktól, kevés szűrési ponttal tudunk nagy területeket elérni, és relatív atraumatikusan tudunk dolgozni (10, 21). A könnyárok területén javasolt a minimum 25G vastagságú kanül használata, amelyet óvatosan a szövetek között a periosteumra csúsztatva helyezünk be, majd a hyaluronsavat lineáris retrograd technikával, kis bólusokban, alacsony injekciós nyomással, lassan adjuk be, a túlkorrigálás ill. a retrograd embolizáció kivédése céljából (7, 12). Túl vékony, vagy túl agresszíven használt eszköz esetén ugyanúgy elképzelhető a vascularis trauma és haematoma, ill. akár intraarterialis kanülálás vagy secunder vascularis kompresszió következtében kialakuló retrograd embolizáció vagy nekrozis előidézése is (21, 22, 23).

A kanül belépési pontja a csontos orbitaszéltől legalább 1.5 cm távolságban, a *foramen infraorbitale*-től laterálisabban, az iris lateralis szélével párhuzamosan lefelé húzott vonalban legyen. Egy másik lehetséges belépési pont a lateralis canthustól 1 cm-es laterálisan és 2-cm-re caudálisan lévő pont. (2, 6) Bár a szakirodalom több lehetséges megközelítést említ, abban egyetértenek, hogy a malaris kiemelkedés területén nem javasolt kanül belépési pontot indítani, ugyanis ennek a zsírpárnának traumatizálása szintén elhúzódó oedemát okozhat (13). Kanül használat esetén fontos, hogy a tear trough feltöltése előtt új kanült nyissunk, hiszen a más rheológiai tulajdonságokkal rendelkező, középarc liftingre, vagy volumenizációra alkalmas anyag a kanülben az utolsó szűrés után megmarad, és így a megfelelő anyag helyett ez fog elsőként a tear trough területére kerülni (21).

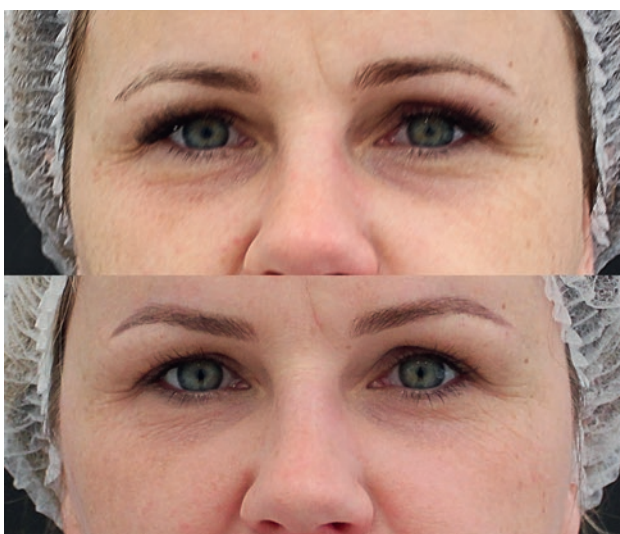A TTD mindig az infraorbitalis peremen, vagy az alatt van, ezért a perem fölé injektálni nem javasolt. Fontos az orbita septumának megmegkímélése. Első lépésként a TTD legmélyebb pontjának, az ún. „V-pontnak” a megtámasztása javasolt a suprapariosteumra bólusban beadott hyaluronsav (oldalanként 0,15-0,25 ml) segítségével. Ez az a pont, ahol az *orbicularis retaining ligamentum* a leg-

szélesebb és leglazábban kötődik a csontos orbita szélhez. Ezt követi a TTD mediális canthustól induló részének korrekciója, amikor retrográd jelleggel, de nem lineárisan helyezük be az anyagot, hanem apró bólusokban (oldalanként összesen 0,05-0,1 ml), szintén a supraperiosteumra. A lateral orbital thickening alatti TTD kimélyülése és volumenhiánya („G-deformitás”) vagy retrográd lineáris technikával, vagy bólus periosteumra helyezésével kezelhető (oldalanként 0,15-0,2 ml). A hiány alulkorrigálása javasolt, egyszeri kezelés során maximum 0,25-0,5 ml anyagot beadva oldalanként (7, 10, 11, 24). Superficialis injektálás csak minimális mennyiségű anyaggal történjen, akkor, ha szükséges a felszíni egyenetlenségek elsimítása (13). A kezelés befejezése után óvatos masszírozással az anyag elsimítható (1, 3).

A TTD hyaluronsavas volumen pótlása monoterápiaként is elegendő lehet, de szükséges lehet előtte a mediális orca zsírpárna volumenizációja, a fennálló ptosis miatt a középarc visszaemelés, vagy a lateralis canthus indirekt emelése a temporalis terület volumenizációjával, mely van, hogy önmagában javítja a TTD-t (1, 13, 25). Ezen lépések elhagyása következtében a TTD területén tévesen nagyobb volument helyezhet el a kezelő orvos, amely tartós oedemához vezethet, ill. az összkép nem lesz megfelelő, ami a páciens elégedetlenségét okozhatja a későbbiekben (4. ábra).

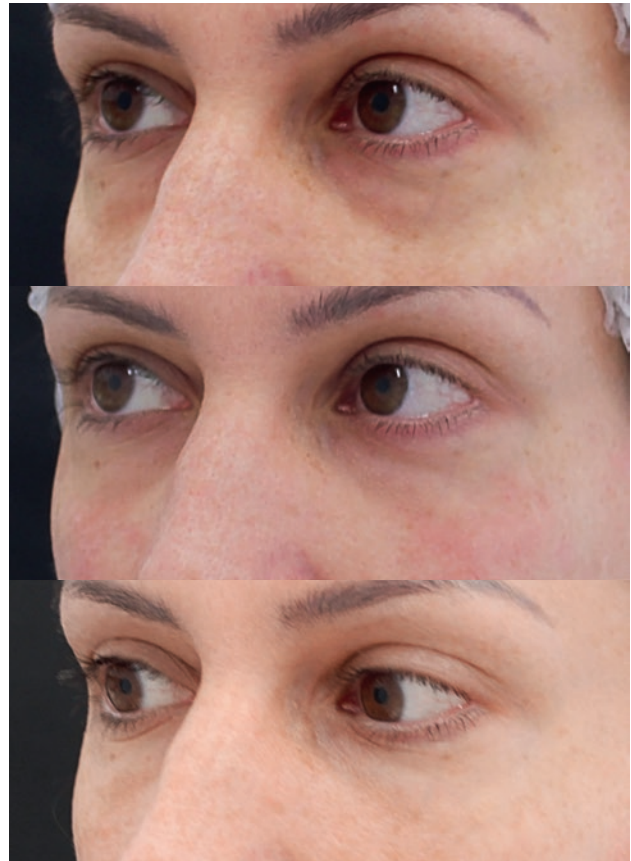Egyéb esztétikai eljárás egy ülésben a TTD területén szükség szerint végezhető (neuromodulator a szarkalábak területére), de ezeket javasolt a terület gyógyulása után, leghamarabb a kezelés után 2 héttel később végrehajtani, hogy minden kialakuló szövődményt etiológiája alapján azonosítani és kezelni tudjunk (6).

Kezelés után a terület masszírozása, dörzsölése, fokozott fizikai aktivitás tilos (1, 16). Erős meleg illetve a terület nyirokkeringését kompromittáló szoros kiegészítők (pl. úszószemüveg) fokozhatják az oedema hajlamot (7).



4. ábra

A szemzug beesettsége miatt a tear trough területének hyaluronsavas feltöltése, illetve a temporalis, frontális és a középarci területek hyaluronsavas volumen pótlása történt



5. ábra

A szemzug területének töltése előtt, illetve közvetlenül a kezelés után, illetve 8 hónappal később

Szövődménymentes esetben a 7-15. nap környékén kérhetünk kontrollt, de leghamarabb kiegészíteni a kezelést a hyaluronsav teljes integrációja után, a kezelés után minimum 4 héttel lehet. Saját protokollunk alapján 2-3 hónappal később ítéljük meg az eredményt, ekkor a kezelés kiegészítése, vagy egyéb, az alsó szemhéj bőrének minőségét javító kezelések kombinációja válhat szükségessé (6, 10, 11, 24).

A beavatkozás utáni első újratöltés 6 hónappal később javasolt leghamarabb. A páciensek nagy részénél évek telnek el a kezeléseik között, mert a hyaluronsav lassú felszívódása után megmaradó szöveti oedema a volumenizációs hatást elvégzi, amely a páciens számára nem releváns addig, amíg természetes eredményt ad. A kezelés ismétlése sok esetben teljesen felesleges, és a középarc volumenizációjával vagy visszapozícionálásával megfelelő eredményt érünk el a TTD területén is (5. ábra) (7,18).

A kezelés kontraindikációi

A tear trough területének keresztkötött hyaluronsavval történő feltöltése kontraindikált minden olyan esetben, amikor a hyaluronsavas feltöltés egyébként sem javasolt, így: a töltőanyagra adott korábbi hiperszenzitivitási reakció, immunrendszeri megbetegedés, aktív bőrgyógyászati betegségek, a bőr integritásának hiánya, terhesség, szop-

tatás, 2 héten belül végzett fogászati- vagy egyéb kozmetológiai beavatkozás. A páciens által szedett gyógyszerek, táplálék kiegészítők, ill. a 3 héten belül kapott oltások befolyásolhatják az oedema hajlamot, vagy nagyobb esélyt jelentenek a bevérzések kialakulására (1, 7, 20).

További kontraindikációt jelent a TTD kezelésénél a túl vékony, vagy elasztikuságát veszített bőr, az ismert oedema hajlam az alsó szemhéj területén, ill. amikor alsó szemhéj plasztika hozhatja csak meg a kívánt eredményt. Az anamnézisben szereplő potenciális hegesedés (korábbi alsó szemhéj plasztika, trauma, szemi-permanens vagy permanens fillerek), oedema készséget fokozó belgyógyászati betegségek vagy korábbi hyaluronsavas töltés utáni duzzanat esetében várható szövődmények előfordulása (1, 13, 17).

A korábban beadott- sokszor ismeretlen – fillerek relatív kontraindikációt képeznek, hiszen nem ismerjük a valódi kiindulási állapotot, nem tudjuk a beadás módját, a beadott töltőanyag pontos mennyiségét, a filler rheológiai tulajdonságait, mint ahogyan azt sem, hogy az általunk beadott töltőanyagra esetleg milyen immunológiai reakció jelentkezik (7).

Compliance hiány, ill. irreális elvárások esetén minden kezelés elvégzését el kell utasítani és amennyiben testképzavar merül fel, pszichiáterhez kell irányítani a beteget (1, 9, 12).

Szövődmények okai és klinikai tünetei, terápiás megoldások

A TTD hyaluronsavas feltöltése után nagy százalékban találkozunk szövődménnyel. Az alsó szemhéj bőrének vékonyága, a hiányzó subcutan zsírszövet, a dinamikus mozgás, a ligamentumok által okozott kompartmentalizáció és a terület vascularizációja kifejezetten előnytelen az azonnal látszó egyenetlenségek, a mozgásnál látható eltérések és a vascularis embolizáció veszélyessége szempontjából (7). A nem megfelelően felállított indikáció, a rossz technika- és anyagválasztás, ill. a túl nagy mennyiségű, túl erős kohezivitású, többszöri kezelés után felhalmozódó, évekig megmaradó hyaluronsav további segítő tényezői a szövődmények megmutatkozásának, amelyet a páciens természetes öregedése, vagy nagymértékű hirtelen fogyása során átrendeződő lágyszövet alátámasztás megváltozása is rontani tud (1, 11). *Trinh és mtsai.* 2021-ben 2048 páciens adatainak retrospektív vizsgálatával megállapították, hogy a kezelés után legnagyobb százalékban (35.6%) oedema alakult ki, ill. 28.5%-ban bevérzés, 3.17%-ban Tyndall effektus és 4%-ban kontúr egyenetlenség (3). 2006-ban *Goldberg és mtsai.* által kezelt 244 páciens esetében 11%-ban volt szükséges a kezelés utáni hyaluronidáz bontás a felszíni egyenetlenségek javítására (6).

A keresztkötött hyaluronsav a gyártók kommunikációja szerint 1-1.5 év alatt lebomlik, azonban hatása nem múlik el teljesen a beadás helyén kialakuló neocollagenesis, angiogenesis és adipocytá prolifерáció miatt (7). Az utóbbi években igazolódott, hogy a beadási hely anatómiai adottságai is meghatározzák a hyaluronsav megmaradását.

A szemzug töltés során beadott anyag a kezelt területen lehet, hogy eredeti mennyiségében nem marad meg teljesen, de a fokozatosan lebomló anyag vízmegkötő tulajdonsága révén mindig nagy volument képes pótolni (26). 2021-ben *Master és mtsai.* hívták fel cikkükben a figyelmet 14 páciens mágneses rezonancia (MRI) vizsgálatával, hogy az állandó szem alatti oedema háttérében a 10 esetben 2 évvel, 5 páciens esetében 6 évvel korábban, 1 páciens esetében 12 évvel korábban postseptalis beadott, az orbitában kimutatható hyaluronsav áll (26).

A *postintervencionális oedema* mindenkinél kialakul, de mértéke függ a páciens eredeti oedema hajlamától, bár sokszor ennek ellenére sem megjósolható. Nagyobb eséllyel várható a kialakulása akkor, ha: (a.) nagyobb területet kezelünk, ha (b.) a beadott anyag erősen hygroscopos, ha (c.) a nyirokkeringés eleve lassult (neuromodulátorral blokkolt izompumpa funkció), vagy (d.) a *malaris septum* nem átteresztő. Kialakulását megelőzendő javasolt a kezelés utáni hanyatt alvás, magasított párnán, az alacsonyabb sósó bevitel, a testmozgás kerülése, antihisztamin szedése, és szilikon tartalmú krém éjszakai használata kompresszió céljából (7,13). Egyes szerzők a megelőzésére 0.1ml 50mg/5 ml triamcinolont kevernek a hyaluronsavba ampullánként (1mg/ml), amely gyakorlat 250 páciens retrospektív vizsgálata során 51%-ról 23%-ra csökkentette ennek a szövődmények megjelenését (18). Már kialakult duzzanathoz, utókezelésként külsőleg hidratáló krémmel a terület lateral és inferior felé történő masszírozása, lokális kortikoszteroid és szilikon krém, mint kompresszív kezelés is javasolt, belsőleg diuretikum és antihisztamin adásával kiegészítve. Súlyos esetekben subdermalis triamcinolone injekció (maximum 0,1 cc 2,5 mg/cc) adható kanüllel, a szteroid kristályok vascularis okkluziót okozó szerepe miatt retrográd, alacsony nyomással beadva. Mellékhatásként atrophia és hypopigmentáció kialakulhat, ennek kezelésére fiziológiás sóoldatot javasolnak. A páciens életminőségét rontó, és más kezelésre nem reagáló esetekben 5 napig 10-40 mg prednison adása is szóba jöhet (13).

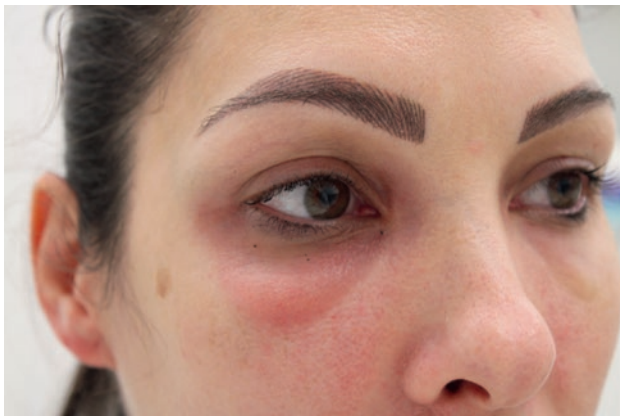A beavatkozást követő 3. hét után is meglévő, vagy *késői megjelenésű oedema* – amely akár évekkel a kezelés után is kialakulhat – tünete mögött (a.) a TTD túl felszínes töltése, (b.) túlkorrigálása, (c.) a beadott anyag hidrophil tulajdonsága miatt kialakult térfogatfoglalás, (d.) a korlátozott nyirokkeringésű periorbitalis területen kialakuló további nyirokpangás, (e.) a páciens töltőanyagra adott immunválasza állhat okozati tényezőként (1, 12, 13, 27). Terápiaként enyhe esetben a korai oedema esetén alkalmazott kezelések, legtöbbször szilikon tapasz, maszsázs, antihisztamin és diuretikum adandó, de az erre nem reagáló pácienseknél a töltőanyag pozíciójának képzakó módzerekkel történő azonosítása és célzott hyaluronidáz enzim bontása szükséges (11, 12, 13, 27). Fontos felhívni a páciens figyelmét arra, hogy a bontás után pár hétig az alacsonyabb volumenhez a felette lévő bőrnek alkalmazkodnia kell, ezért ez alatt az idő alatt a szem alatti terület rosszabbul fog kinézni (13).

A szemkörnyéki duzzanat igen gyakori még a jól kiválasztott páciens csoport és megfelelő töltőanyag eseté-

ben is. *Siperstein és mtsai.* 2022-ben, 7 évre visszatekintő retrospektív tanulmányban 447 páciens 706 TTD kezelése kapcsán átmeneti oedemát a páciensek 51%-ánál, elhúzódó oedemát a páciensek 19%-ánál tapasztaltak. További szakirodalmak 6-24% közé teszik az elhúzódó (több mint 1 hónapig tartó), nem- gyulladáson alapuló szöveti duzzanat incidenciáját TTD hyaluronsavas töltése kapcsán (13, 28).

Differenciál diagnosztikában az oedema háttérben zárandó fizikális urticaria, azonnali típusú allergia, hereditár angiooedema, vagy késői típusú allergia is. IgE típusú allergiás reakciók kiváltásában szerepet játszhat fertőtlenítésre használt szer (pl. chrohexidin), érzéstelenítő szerek (töltőanyaghoz kevert lidokain) vagy a keresztműködéshez használt kémiai anyag (1,4-butanediol diglycidyl ether -BDDE). (12) Nem szabad elfelejtenünk, hogy a szemhéjra lokalizálódó gyulladások (pl. kontakt-, irritatív dermatitis), arci duzzanatot okozó traumák, lokális fertőzések (sinusitis, periodontitis), vagy szisztémás reakciók (pl. oralis allergia szindróma, urticaria acuta, Quincke oedema), a nyirokkeringést kompromittáló további beavatkozások (neuromodulator a kezelés szarkalábak területén) a hyaluronsavas töltés helyén még kifejezettebb oedemát és a töltőanyag „megmutatkozását” fogják okozni. Ezekben az esetekben a háttérbetegség diagnosztizálása és gyógyítása az első feladatunk a páciens vezetése mellett, és a töltőanyag lebontása a legtöbb esetben szükségtelen (6. ábra) (1, 4).

Erythemás udvarral körülvevett, meleg tapintatú fájdalmas csomók kialakulása esetén fel kell, merülnön *infekció* és biofilm szerepe, illetve *késői típusú T-sejt mediált allergiás reakció*. Ez a ritka, de terápiás kihívást jelentő folyamat, megjelenhet 24 órával, hetekkel, vagy évekkel a kezelés után is. Klinikai tünetként a könnyárrok területén a töltőanyag megkeményedése, majd a terület érzékenyvé válása jellemző, erythemás csomók kialakulásával, sokszor influenza-szerű általános tünetekkel kísérve. Oki szerepként trauma, a töltőanyag potenciális gyulladáskeltő tulajdonsága, vakcináció (influenza, herpes zooster), bakteriális vagy vírusos fertőzések, pl. az influenza vagy a SARS-CoV-2 vírus merültek fel. 2021-ben *Gotkin és mtsai.* 106 résztvevőt vizsgálva nemzetközi ajánlásukban



6. ábra

Gyógyszer provokálta oedema szemzugtöltést követő 8. hónapban a beavatkozás helyén

cáfolták a COVID-19 vaccina és a késői-típusú, fillerekre adott allergiás reakciók összefüggését, azonban születettek olyan közlemények, amelyek az mRNS COVID-19 vaccina beadása után pár nappal később kialakult lokális, vagy egész arcon megjelenő késői reakciókat írják le, influenza jellegű tünetekkel (20, 29, 30). Ennek háttérben az alacsony molekulásúlyú hyaluronsav (angol szakirodalomban: low molecular weight hyaluronic acid – LMW HA) ismert gyulladáskeltő hatása állhat. Az LMW HA, amelyet a keresztműködések megtartásához használhatják, ill. a lebomlás során is kialakulhat, aktiválja a macrophagokat és a dendritikus sejteket, ill. a CD44 sejt felszíni receptorokhoz kapcsolódik. Ezt a folyamatot a töltőanyag körüli potenciális biofilm tovább rontja (29). Minden szisztémás gyulladáson alapuló folyamatban, így SARS-CoV-2 fertőzés esetén is, a szabadgyök képződés miatt, LMW HA jelenik meg a hyaluronsavas kezelések helyén, amely CD44-HA szignalizációt és késői allergiás folyamatok kialakulását okozhatja. A COVID-19 mRNS vaccina a bőrben lokalizálódó pro-inflammatorikus angiotensin-II (ANGII) konverzióját csökkenti, így annak emelkedett szintje a CD8+ és a TH1 sejtek aktivizálásával stimulálhat gyulladást és immunválaszt, így késői hiperszenzitivitási reakciót is (20).

A késői típusú reakciók nagy része spontán, pár nap alatt oldódik, így orvosi beavatkozás nem minden esetben szükséges. Fél centiméternél kisebb, szubjektív panasszal nem járó csomót elegendő obszerválni, azonban ha ennél nagyobb, fájdalommal válik, oedema és erythema kíséri akkor beavatkozás szükséges. Fluktuáció esetén baktérium tenyésztés aerob és anaerob táptalajon, mycobaktérium és gomba tenyésztés is szükséges. Terápia rezisztencia esetén biopszia is szükséges lehet vérkép vizsgálattal és a gyulladásos faktorok (C-reaktív-protein) ellenőrzésével. Az antihisztaminok terápiás szerepe elhanyagolható, azonban a csomók hyaluronidáz bontása mellett per os és/vagy intralesionális kortikoszteroid adás szóba jöhet önmagában (40 mg prednisolone 5-7 napig), vagy 5-fluorouracillal kiegészítve, azonban immunválasz gyengítő hatásuk miatt alkalmazásuk infekció esetén meggondolandó. Elsőként javasolt antibiotikus kezeléssel kezdeni (tetracyclin, macrolidok 3-6 hétig alkalmazva), nem-szteroid gyulladáscsökkentő gyógyszerekkel kiegészítve. Súlyosabb esetben hyauronidáz beadása javasolt a csomókba (10 U/1 ml vagy 30-300 U/csomó)(28). Fluktuáló terime esetén antibiotikus kezelés, incisió és drenázs szükséges. Az ACE inhibitorok csökkentik a SARS-CoV-2 spike glicoprotein elleni immunglobulin választ, és segítik a CD44 down-regulációt, gátolva a pro-inflammatorikus angiotensin-II-t, így terápiás teret nyertek a COVID-19 kapcsán kialakuló késői reakciók kezelésében (10 mg lisinopril 3-5 napig) (20,29).

A kezelést követő *bevérzés* gyakori és a felépülési időt meghosszabbító szövödmény. Óvatos kanülhasználat, a terület előzetes hűtése megelőzheti ennek a kialakulását, ill. ha a kezelés után közvetlenül az egész kezelt terület nyomás alá helyezzük 5 percen keresztül. Kialakult bevérzésnél a páciens monitorozása javasolt, lézeres, vagy IPL kezeléssel kiegészítve, ill. komplementer-színnel camouflagel smink használata a teljes gyógyulásig (12, 13).

Pigmentációs eltérésként ismert a kezelés utáni *postinflammatorikus hiperpigmentáció*, ill. az erre emlékeztető, töltőanyag körüli *haemosiderin lerakódás*, amely viszont nagyobb bevérzések után alakul ki. E tünet esetében azonban nem a fényvédelem, a depigmentáló hatású externák, és orvosi hámlasztások fogják a nem szanálódó bevérzésnek tűnő tüneteket mérsékelni, hanem az anyag hyaluronidázzal történő eliminálása, adott esetben lézeres kezelések kombinációjával (12, 15).

A beadott töltőanyag feletti *kékes elszíneződést* sokáig a túl felszínesen beadott hyaluronsav fénytörési tulajdonságával és a Tyndall-effektussal magyarázták. Azonban, mivel a beadott hyaluronsav filler partikulumok 250-1000 micron méretűek, és nem 1 micronnál kisebbek, amely megegyezne a látható fény hullámhosszának nagyságával (400-700 nm), így ez a magyarázat elavulttá vált. *Rootman és mtsai.* 2014-ben elvetették a Tyndall effektust és a felszín alatt futó vénák oki szerepét írták le, amelyet a beadott hyaluronsav filler csak rontani tud, de nem okozni. (31) *Siperstein* 2022-ben a Rayleigh-szórás fizikai jelenség oki szerepét vetette fel, amely akkor lép fel, ha a fény a hullámhosszánál sokkal kisebb részecskéken szóródik, amely legfeljebb tizede a kék fény 450-495 nm hullámhosszának, azaz 45-50 nm vagy annál kisebb. A felszínes oedema olyan 1-50 nm közötti nanopartikulumokat (albumin 5-10 nm) tartalmaz, amely a Reyleigh jelenséget okozza. Ez utóbbi teóriát támasztja alá az a tény is, hogy a látott kékes elszíneződés nem egyenlő a beadott töltőanyaggal, illetve a kékes szín minden esetben oedema mellett alakul ki, és az oedema szanálódásával tűnik el, amely nem feltétlenül jelenti az anyag hyaluronidázos bontását (13).

A TTD suprapariostealisan kanüllel történő kezelése után látható *felszíni egyenetlenségek* oka legritkább esetben a töltőanyag, bár kialakulásuk összefügg a hyaluronsavas feltöltéssel. Fontos az egyenetlenség eredetének megállapítása minden kezelés megkezdése előtt. A filler behelyezése után a felszínhez közelebb kerülő tágult ereket ún. „vein finder”, azaz ér kereső LED fényvel működő rendszerrel lehet a páciens számára láthatóvá tenni. Ebben az esetben a nyirokkeringés normalizálódása a tágult erek visszahúzóódását fogja magával hozni. Zavaró esetben Nd:YAG lézeres kezeléssel a tágult erek kezelhetőek. A páciens eredeti zsír prolapszusának a legkiemelkedőbb része a kezelés után láthatóbb lehet, főleg a páciens felfelé tekintésénél, amely a kezelés előtti dinamikus mozgások fotó vagy videó dokumentációnak fontosságát, és a korábban máshol kezelt páciensek kezelésének nehézségét támasztja alá (13).

A *vascularis oclusió* megfelelő technika esetében ritkán várható, de potenciális szövődmény, amely kialakulhat indirekt módon, az extravascularis szövetek érfala gyakorolt nyomása következtében, vagy közvetlen a hyaluronsav intravascularis térbe jutásakor (3). A TTD területén a fenti ún. „veszély” zónák mellett fontos a korábbi hegek ismerete, amelyekben a neovascularizáció miatt a vascularis szövődmények esélye fokozottabb. Tünetként a bőr azonnali elfehéredését, halvány hálószerű livid erythemát látunk, a páciens nem feltétlenül jelez azonban fájdalmat.

Később a felület lilásan elszíneződik, és apró steril pustulák alakulnak ki, majd szabályos demarkáció indul. Az *a. angularis* és *a. nasalis* embolizációja anastomózisaiknak köszönhetően okozhat retrográd embolizációt az *arteria carotis interna* felé, *a. centralis retinae* oclusióját és azonnali egyoldali látótérkiesést, illetve vakságot okozva (1, 3). Ez utóbbi kezelése nem megoldott, ezért is fontos a megelőzés és a biztonságos injektálás. A haematomák megítélésekor mindig gondolnunk kell a vascularis eseményre utaló livedo reticularisra is (1, 11, 12).

Összefoglalás

A szem alatti könnyárok hyaluronsavas feltöltése számos korai és késői szövődményt veszélyként magában rejtő, gyakorlott injektor kezébe való folyamat, amelynek elvégzéséhez csak és kizárólag hyaluronsavat, és annak is speciális, erre a területre fejlesztett formáit javasolt használni. A korábban legnagyobb hangsúlyt kapó injekciós technika és a terület alul-korrigálása természetesen ma is kiemelten fontos, de önmagában nem elegendő a komplikációk elkerülése szempontjából. A helyes páciens választás, edukálás, dokumentálás, a kezelés előtti felvilágosítás, a kezelési terv tudatos felállítása, a több ülésben történő kontroll mellett a közös felelősség vállalása, a kontraindikációk maradéktalan figyelembevétele és a kezelés személyre szabása fontos része a kezelési protokollnak, amelyek hiányában a kezelés eredménye kiszámíthatatlanná válik. Az orvos felelőssége a kezelés visszautasításában legalább annyira fontos, mint annak elvégezhetőségének megállapításában.

Fontos tudatosítanunk magunkban és a páciensekben is, hogy az oedema ill. felszíni irregularitások kialakulása ennek a területnek a speciális anatómiai tulajdonságai miatt nem feltétlenül a „rossz eredmény” jele, és megfelelő kezelés mellett – enyhe esetekben akár a nélkül is – javulni fog a páciens együttműködése mellett. A TTD valódi volumen hiányának rendezése mellett az egyéb, szem alatti terület megítélését rontó tényezőket a kezelési sorozat megkezdése előtt fel kell térképeznünk, és kombinációs kezeléseket kell alkalmaznunk, a TTD feltöltését akár a legutolsó helyre sorolva. A megfelelő páciens elégedettség garanciája a folyamatos fotódokumentáció és a konzultáció elhangzottak rögzítése és ellenjegyeztetése a pácienssel, amely dokumentáció a kezelés sorozat során többször elővehető és tudatosítható, ezzel a páciens percepciók zavarát megelőzve és az orvos munkáját segítve.

A szövődmények ellátási protokolljánál eddig automatikusan alkalmazott hyaluronidáz kezelés mellett, vagy akár helyett az oedema vagy felszíni egyenetlenség kóroki szerepének tisztázása és célzott terápiája szükséges. A potenciális szövődmények kialakulásának megelőzése érdekében minden egyes esztétikai kezelés posztponálásra kell, hogy kerüljön akkor, ha a páciensnél bármely kontraindikáció fennáll. Ezekben az esetekben a kontraindikációt jelentő tényező szanálódásáig alternatív, kozmetikai megoldások, kamuflage kezelések javasoltak. A legfontosabb saját kompetenciánk határainak felismerése, és a páciens szükség szerint plasztikai sebészhez való irányítása.

IRODALOM

1. Papp I, Pónyai K: Az esztétikai orvoslás alapjai. Semmelweis Kiadó, (2021) ISBN: 9789633315293; pp: 109-112. pp:15-37; pp.146-158.
2. Maio M: The minimal approach: an innovation in facial cosmetic procedures. *Aesthetic Plast Surg.* (2004) *Sep-Oct;28(5)*, 295-300. doi: 10.1007/s00266-004-0037-1..
3. Trinh LN, Grond SE, Gupta A és mtsai.: Dermal Fillers for Tear Trough Rejuvenation: A Systematic Review. *Facial Plast Surg.* (2022) *Jun;38(3)*,228-239. doi: 10.1055/s-0041-1731348.
4. Decates TS, Spanjer ECK, Saini R és mtsai.: Unilateral facial edema after filler injection of the lower eyelid. *Dermatol Ther.* (2020) *Jul;33(4)*, e13539. doi: 10.1111/dth.13539. Epub 2020 Jun 30.
5. Sola CA, Fabi SG: Perception Drift. *Dermatol Surg.* (2019) *Dec;45(12)*,1747-1748. doi: 10.1097/DSS.0000000000001823.
6. Goldberg RA, Fiaschetti D: Filling the periorbital hollows with hyaluronic acid gel: initial experience with 244 injections. *Ophthalmic Plast Reconstr Surg.* (2006) *Sep-Oct;22(5)*, 335-41; discussion 341-3. doi: 10.1097/01.iop.0000235820.00633.61.
7. Anido J, Fernández JM, Genol I: Recommendations for the treatment of tear trough deformity with cross-linked hyaluronic acid filler. *Cosmet Dermatol.* (2021) *Jan;20(1)*, 6-17. doi: 10.1111/jocd.13475.
8. Stutman RL, Codner MA.: Tear trough deformity: Review of anatomy and treatment options. *Aesthet Surg J.* (2012) *May;32(4)*, 426-40. doi: 10.1177/1090820X12442372.
9. Lee JH, Hong G.: Definitions of groove and hollowness of the infraorbital region and clinical treatment using soft-tissue filler. *Arch Plast Surg.* (2018) *May;45(3)*, 214-221. doi: 10.5999/aps.2017.01193.
10. Diwan Z, Trikha S, Etemad-Shahidi S és mtsai.: A Prospective Study on Safety, Complications and Satisfaction Analysis for Tear Trough Rejuvenation Using Hyaluronic Acid Dermal Fillers. *Plast Reconstr Surg Glob Open.* (2020) *Apr 29;8(4)*, e2753. doi: 10.1097/GOX.0000000000002753.
11. Treacy P: Prevention and management of aesthetic complications. Edizioni Minerva Medica (2022), pp.45-58. ISBN: 978-88-5532-143-3.
12. Pónyai K, Fercsik-Tóth B., Hegedűs B: Az esztétikai medicina-ban alkalmazott hyaluronsavas kezelések szövödményei és kezelési lehetőségeik. *BVSZ* (2019) *95,3* 136–146.
13. Siperstein R: Infraorbital Hyaluronic Acid Filler: Common Aesthetic Side Effects With Treatment and Prevention Options. *Aesthet Surg J Open Forum.* (2022) *Jan 15,4*, ojac001. doi: 10.1093/asjof/ojac001. eCollection 2022.
14. Turkmani MG: New classification system for tear trough deformity. *Dermatol Surgery* (2017) *43*, 836-840
15. Sarkar R, Ranjan R, Garg S: Periorbital Hyperpigmentation: A Comprehensive Review. *J Clin Aesthet Dermatol.* (2016) *Jan;9(1)*, 49-55.
16. Lambros VS.: Hyaluronic acid injections for correction of the tear trough deformity. *Plast Reconstr Surg.* (2007) *Nov;120(-6Suppl)*, 74-80. doi: 10.1097/01.prs.0000248858.26595.46.
17. Kato K, Kajiwara T, Furiyama N és mtsai.: Filler-based correction of tear trough depressions and eye bags in Japanese patients: A classification system and treatment algorithm. *J Cosmet Dermatol.* (2023) *Feb;22(2)*, 439-448. doi: 10.1111/jocd.15449.
18. Urdiales-Gálvez F, Farolleh-Prats L: Management of Tear Trough with Hyaluronic Acid Fillers: A Clinical-Practice Dual Approach *Clin Cosmet Investig Dermatol.* (2021) *May 11;14*, 467-483. doi: 10.2147/CCID.S301117.
19. Sadick NS, Bosniak SL, Cantisano-Zilkha M és mtsai.: Definition of tear trough and the tear trough rating scale. *J Cosmet Dermatol.* (2007) *Dec;6(4)*, 218-22. doi: 10.1111/j.1473-2165.2007.00336.x.
20. Michon A: Hyaluronic acid soft tissue filler delayed inflammatory reaction following COVID-19 vaccination – A case report. *J Cosmet Dermatol.* (2021) *Sep;20(9)*, 2684-2690. doi: 10.1111/jocd.14312.
21. Loghem JAJ, Humzah D, Kerscher M: Cannula Versus Sharp Needle for Placement of Soft Tissue Fillers: An Observational Cadaver Study. *Aesthet Surg J.* (2017) *Dec 13;38(1)*, 73-88. doi: 10.1093/asj/sjw220.
22. Rao BK, Berger LE, Reilly C és mtsai.: Tear Trough Filler Techniques Utilizing Hyaluronic Acid: A Systematic Review. *Plast Reconstr Surg.* (2022) *May 1;149(5)*, 1079-1087. doi: 10.1097/PRS.00000000000008990.
23. Van Loghem JAJ: Use of calcium hydroxylapatite in the upper third of the face: retrospective analysis of techniques, dilutions and adverse events. *J Cosmet Dermatol* (2018) *17*, 1025-1030. doi: 10.1111/jocd.12733.
24. Bagci B.: A New Technique for the Correction of Tear Trough Deformity via Filler Injections. *Plast Reconstr Surg Glob Open.* (2018) *Aug 9;6(8)*, e1901. doi: 10.1097/GOX.0000000000001901.
25. Glaser DA, Lambros V, Kolodziejczyk J és mtsai.: Relationship Between Midface Volume Deficits and the Appearance of Tear Troughs and Nasolabial Folds. *Dermatol Surg.* (2018) *Dec;44(12)*, 1547-1554. doi: 10.1097/DSS.0000000000001684.
26. Master M: Hyaluronic Acid Filler Longevity and Localization: Magnetic Resonance Imaging Evidence. *Plast Reconstr Surg.* (2021) *Jan 1;147(1)*, 50e-53e. doi: 10.1097/PRS.0000000000007429.
27. Master M: Novel Treatment of Inadvertent Injection of Post-septal Hyaluronic Acid Filler. *Plast Reconstr Surg.* (2021) *Nov 1;148(5)*, 855e-856e. doi: 10.1097/PRS.0000000000008465.
28. Siperstein R, Montes JR, Speranza AM: A Retrospective Review of the Safety and Efficacy of Low-dose Triamcinolone Mixed with Hyaluronic Acid Fillers to Reduce Post-injection Infraorbital Swelling. *J Clin Aesthet Dermatol.* (2022) *Apr;15(4)*, 13-19.
29. Kalantari Y, Aryanian Z, Mirahmadi SMS és mtsai.: A systematic review on COVID-19 vaccination and cosmetic filler reactions: A focus on case studies and original articles. *J Cosmet Dermatol.* (2022) *Jul;21(7)*, 10.1111/jocd.15071. doi: 10.1111/jocd.15071.
30. Gotkin RH, Gout U, Satlter S és mtsai.: Global Recommendations on COVID-19 Vaccines and Soft Tissue Filler Reactions: A Survey-Based Investigation in Cooperation With the International Society for Dermatologic and Aesthetic Surgery (ISDS) *J Drugs Dermatol.* (2021) *Apr 1;20(4)*, 374-378. doi: 10.36849/JDD.2021.6041.
31. Rootman DB, Lin JL, Goldberg R: Does the Tyndall effect describe the blue hue periodically observed in subdermal hyaluronic acid gel placement? *Ophthalmic Plast Reconstr Surg.* (2014) *Nov-Dec;30(6)*, 524-7. doi: 10.1097/IOP.0000000000000293.

Érkezett: 2023.08.08.

Közlésre elfogadva: 2023.08.18.

Az áll és állív rejuvenációja volumenpótlókkal

Rejuvenation of the chin and jawline with fillers

PAPP ILDIKÓ DR.

Körúti Orvosi Centrum, Budapest

ÖSSZEFOGLALÁS

Az áll és az állív fontos része az arc harmóniájának, mert emellett, hogy a fiatalos megjelenés egyik tényezője, nem csak a fizikai attraktivitást, hanem az önértékelést is befolyásolja. Egyre gyakoribb az igény az arc alsó harmadának nem sebészi rejuvenációjára és harmonizációjára. A volumenpótlók segítségével az áll és az állív újra kontúrizable, az arc arányai javíthatók, a szövetek megemeltetők, így hatékonyan lehet javítani az arc megjelenését. Egy alapos esztétikai kezelési terv felépítéséhez fontos ismerni az arc anatómiáját, valamint jól kell kiértékelni a páciens arcát. Ebben a cikkben az áll, és állív anatómiája, öregedésének folyamata, a páciens arcának felmérése és fillerekkel való kezelése kerül megbeszélésre.

Kulcsszavak:

áll – állív – rejuvenáció – feltöltőanyag –
hyaluronsav – calcium hydroxyapatite

SUMMARY

The chin and the jawline is the important entity of the harmonious face, because not only impacting physical attractiveness but also influencing self-esteem. The nonsurgical rejuvenation and beautification of that part of the lower face is becoming more frequent. Injectable fillers can reshape the chin and the jawline, lift soft tissues, and improve facial proportions, effectively improving the appearance of the area. It is paramount to understand the facial anatomy and perform a good facial assessment in order to propose a proper aesthetic treatment plan. In this article, we discuss the anatomy of that area, the aging process, the facial assessment, and treatments with fillers of the chin, prejowls and mandibular line and angle with fillers.

Key words:

chin – jowl – rejuvenation – dermal filler –
hyaluronic acid – calcium hydroxyapatite

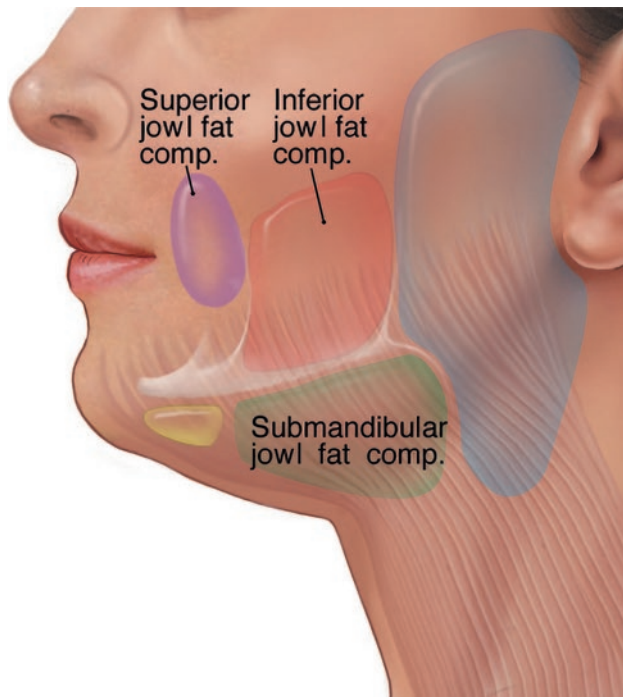
Az esztétikai medicinában az utóbbi évtizedben nagymértékben megnőtt az igény a minimálisan invazív módszerek iránt. Új eljárások láttak napvilágot, miközben az indikációk köre bővült. Az áll formázása és az állív definiálása is a kezelések fókuszába került. Fontossága egyre inkább elismert az esztétikai orvosok körében is, hiszen enélkül az arc harmonizációja és rejuvenációja nem lehet teljes. Ennek megoldására leginkább a külföldön alkalmazott sebészeti áll és állív implantátumokat manapság nagymértékben helyettesítik a volumenpótló töltőanyagok.

Az arc öregedésének mélyebb ismerete vezetett ahhoz, hogy ne csak 2 dimenzióban lássuk a folyamatokat és hiperdinamikus ráncokban gondolkozzunk, hanem 3 dimenzióban, aminek következtében a terápiának is több szintre kell fókuszálnia. A feltöltőanyagok a volument visszaállítják, míg a neuromodulátorok az izmok mozgását kontrollálják. Több cikk támasztja alá, hogy sokkal jobb esztétikai eredményt lehet elérni és nagyobb a páciens elégedettség is akkor, ha a fillereket neuromodulátorral kombináljuk (1). Szinergista hatást feltételezve a neuromodulátor a feltöltőanyag hatását nyújtja meg azáltal, hogy az ismétlődő izomaktivitás blokkolásával később bomlik le a betöltött volumenpótló (2, 3).

A mandibula és az áll területének anatómiája az esztétikai kezelések szempontjából

A zsír kompartmentek az arc alsó harmadában is superficiálisak és mélyek. A superior mandibula zsír kompartment (SMFC) a nasolabiális redő legalsó részénél található, míg az inferior az előzőtől inferioposterior irányban fekszik. A submandibularis zsír (SMFC) inferior irányban található a mandibula alatt és a septum mandibulae választja el egymástól (4). A parotis-masseter fasciát is fedi egy zsír kompartment. Az áll zsír kompartmentje jól definiált, élesen elhatárolódik mind az inferior mandibula zsír kompartmenttől (IMFC), mind a submentális zsirtól és szorosan kapcsolódik a felette lévő bőrhez és az alatta lévő izmokhoz (1. ábra).

A septum mandibulae felfüggesztő szerepe van. A mandibula középső harmadán ered és 1 cm-rel feljebb tapad a bőrben, a platysmából rostok futnak hozzá. Anterior irányban a ligamentum mandibulaeaban folytatódik. Posterior irányban a mandibula szögleténél megszakad és találkozik a parotis – masseter régió vertikális szeptumával (5). A ligamentum mandibulae egy valódi osteocután



1. ábra

A mandibula zsír kompartmentjei és submandibuláris zsír sematikus rajza – *Reece, E.M., J.E. Pessa, R.J. Rohrich, The mandibular septum: anatomical observations of the jowls in aging-implications for facial rejuvenation. Plast Reconstr Surg, 2008. 121(4): p. 1414-1420.*

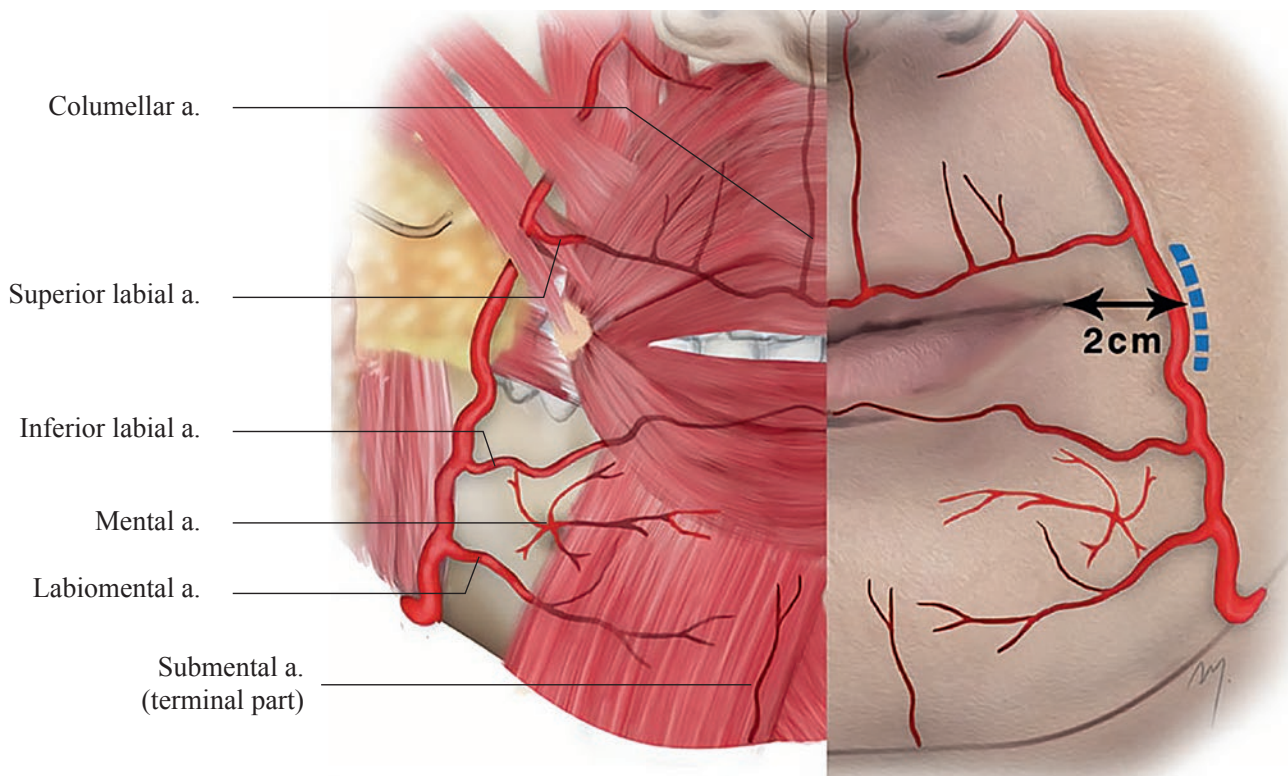
szalag, mely a mandibula elülső harmadáról ered, penetrál a m. depressor anguli oris alsó részébe és a dermisbe fut. A ligamentum massetericum cutaneum egy fals szalag, mely a m. masseter elülső szélétől ered és a SMAS-hez, valamint az arc bőréhez tapad. A ligamentum ill. a septum meglazulása hozzájárul a „jowling” kialakulásához (6).

Az áll izmai közül legfelszínesebben a m. depressor anguli oris (mandibuláról ered és fut az ajak sarkához), alatta a m. depressor labii inferioris (mandibuláról ered és az ajak bőrében és a submucosában tapad) található, melyek rostjai összefutnak a platysma rostjaival, középen pedig a páros m. mentalis helyezkedik el. A m. masseter az os zygomaticuson ered és a mandibula ramusának inferior és superior részén tapad.

A mandibula területe az érrelátását az a. faciálisról kapja (a. carotis externa ága), ami a m. masseter tapadása előtt keresztezi a mandibulát a v. facialissal együtt. Mélyen fut a zsírszövetben, majd felfelé a buccális zsírban és az a. labialis inferior és superior ágakat adja le (7). Az áll érrelátását az a. mentalis adja, mely az a. alveolaris inferior (a. maxillaris) végága. A foramen mentalen kilépve az alsó ajak felé ágazódik el. További érrelátását az a. labialis inferioriortól és a labiomentalis artériából kapja (2. ábra).

Az arc öregedése

Az öregedés az arc minden rétegét érintő 3D-s folyamat. A superficiálisabban fekvő szövetek változásai nem



2. ábra

Az áll és a mandibula vérellátása

Vanaman Wilson, M.J., et al., Role of Nonsurgical Chin Augmentation in Full Face Rejuvenation: A Review and Our Experience. Dermatol Surg, 2018. 44(7): p. 985-993.

függetlenek az alatta lévőektől, az egyik réteg öregedése egy kaszkádot indíthat el a többi rétegben is. A középarc-nál ez a folyamat már a harmincas éveinkben megkezdődik, az alsó harmadé a negyvenes évek elején(8). Az állív elveszti definiáltságát, a szövetek megereszkednek, megjelenik a Marionette árok és az úgynevezett „prejowl” árok. Idővel az arc kontúrja is megváltozik és az ovális arcforma inkább szögletessé válik. Ezt kiválóan illusztrálja a Merz Aesthetics Scale® (Merz Pharmaceuticals GmbH, Frankfurt, Germany) (3. ábra). Az öregedés folyamata érinti a csontokat, a lágyszöveteket és a bőrt is. A mandibula anterior és inferior reszorpciójának következménye a fogvesztés, szögletének növekedése, valamint az áll rövidülése. A mandibula inferior reszorpciója a mentum mindkét oldalán kifejezettebb, ami hozzájárul a „jowl” előtti sulcus kialakulásához. Ezek a változások nők esetében már fiatalabb életkorban tapasztalhatóak. Az „L” alakú mandibula mindinkább „I” alakot vesz fel, ami az áll projekciójában is változásokat okoz (9). Az itt található superficiális zsír kompartmentek mobilisak – ellentétben a mélyekkel – és a mimikai izmok dinamikus feszítései erősen befolyásolják (10). Könnyen elmozdulnak és bennük a zsírsejtek inkább hipertrofizálódnak, mint atrofizálódnak. Az elmozdulásukat befolyásolja a csontos alap változása, a tartó ligamentumok és a mandibula septum gyengülése. A zsír a gravitáció hatására a kompartmentben inferomediális irányba elmozdul a felette lévő bőrrel együtt (11). A m. depressor labii inferioris, a m. depressor anguli oris és a platysma lefelé húzzák a szöveteket (12). Mindezek eredményeként megjelenik a „jowling”. Az áll projekciója és alakja is változik az öregedés folyamán. Nőknél a projekció csökken, ahogy a mandibula inferior és posterior irányba rotálódik, míg a férfiaknál a projekció nő, mert a rotáció anterior irányú. A m. mentális repetitív mozgása és a volumenvesztés következtében a labiomentális árok is mélyül és az áll bőrnek felszíne egyenetlenné válik (13).

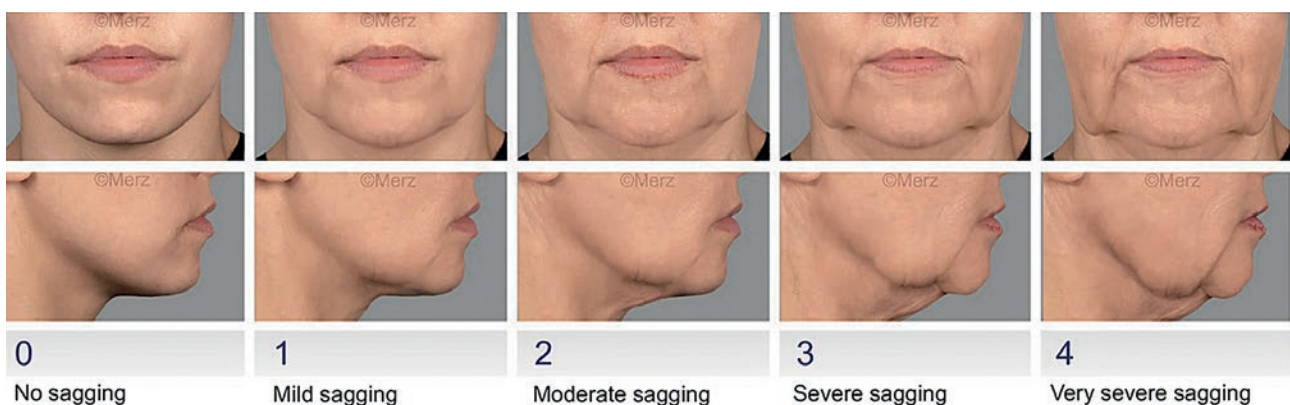Páciens választás és vizsgálat

A kezelés célja az áll és az állív rejuvenációja, formázása, jól definiált egyenes állív kialakítása, a mentum és a

jowl közötti átmenet simítása, a jowl „emelése” felfelé és hátrafelé, valamint az arc arányainak megfelelő áll kialakítása. A feltöltőanyagokkal történő kezelés nem feltétlenül adja ugyanazt az eredményt, mint ami a sebészi beavatkozással elérhető lenne. A kombinációs kezelések javaslata elengedhetetlen. Fontos figyelembe venni a páciens igényeit, megismertetni a lehetőségekkel és közösen reális célokat felállítani. Az ideális indikáció a mérsékelt volumenvesztés, valamint a mérsékelt micrognathia. A leggyakorlabb orvos sem tud jól definiált állívet kialakítani, ha a páciens szöveiteinek megereszkedése előrehaladott és vagy erősen telt a nyak, vagy a mandibula területe. A nemi különbségek figyelembevétele is elengedhetetlen. Férfiaknál is alkalmazható a kezelés, ha ki akarjuk hangsúlyozni a férfias karaktereket, mint a markáns áll és állív. A férfi állíve szögletes és prominensebb a nőinél, álla szélesebb. Nőknél az ovális és a szív alakú arcforma elérése a cél. A női arcot ne maszkulinizáljuk. Vizsgálatkor a teljes arc formáját vegyük figyelembe a szimmetriával és az arányokkal együtt, ezeket a pácienssel beszéljük meg, ugyanis sokan nem veszik észre arcuk alsó harmadának hiányosságait. Sok esetben a mérsékelt micrognathiás páciensek normális orrmérettel is orrműtetre jelentkeznek, mert nem tájékoztatják megfelelően őket, hogy az álluk augmentációja lenne a helyes megoldás (14, 15). Az áll projekciójának visszaállítása az öregedés jeleit, a „jowling” és a toka méretét is csökkentheti (16).

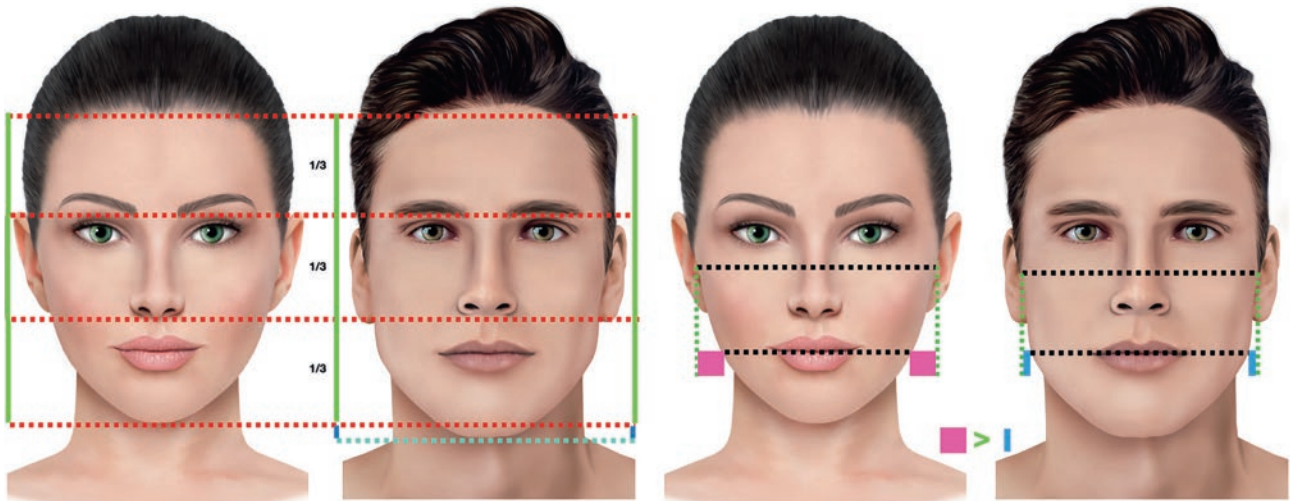
A páciens vizsgálata az anamnézis felvételével kezdődik. Kikérdezzük az allergiáit, előzetes volumenpótlásai helyét az arcon, idejét, anyagát, egyéb esztétikai beavatkozásait, gyógyszereit, táplálékkiegészítőit, akut és krónikus betegségeit. Ha a kezeléshez viszonyítva két héten belül volt fogászati beavatkozása, akkor érdemes a terápiát későbbre datálni. Amennyiben anamnesisében herpes simplex szerepel, antivirális kezelést javasolt adni.

Az arcot ülő pozícióban, aktív és nyugalmi állapotban is megvizsgáljuk, nem csak egy oldalról, hanem körbejárva a páciens. Fotót készítünk szemből, oldalról és 45 fokban szögben. Érdemes a fogakat is megnézni, hogy van-e malokklúziója, állkapocs deformitása vagy odontológiai eltérése. Megfigyeljük az áll projekcióját, hosszát, széles-



3. ábra

A Marionette redő és a „jowl” öregedési skálája
Merz Aesthetics Scale® (Merz Pharmaceuticals GmbH, Frankfurt, Germany)



4. ábra

Az arc arányai

Braz, A. Eduardo, C.C.P., Reshaping the lower face using injectable fillers. Indian J Plast Surg. (2020), Vol.53 (2), p.207-218

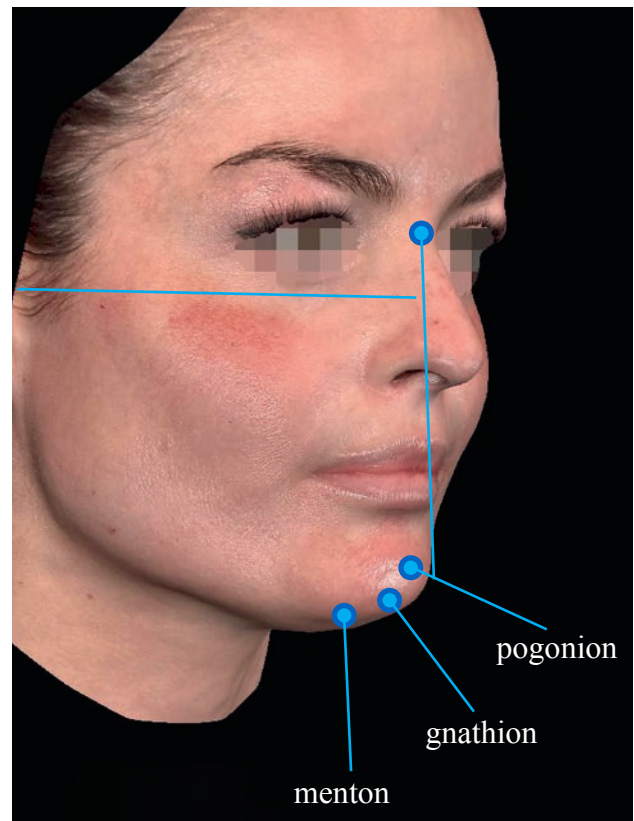
ségét, a labiomentális árkot, a mandibula szögletét, a „pre-jowl” és Marionette árkot. Hasznos lehet a fent említett a Merz Aesthetics Scale® (Merz Pharmaceuticals GmbH, Frankfurt, Germany) használata, mert könnyebben meg tudjuk ítélni azt, hogy milyen terápiára ill. kombinációs kezelésekre lesz szükség. Figyelnünk kell a tájékon található fontosabb neurovaszkuláris és anatómiai struktúrákra, mint az a. és v. facialis, a parotis, a m. masseter, a mentalis, a. alveolaris inferior, m. depressor anguli oris, m. depressor labii superioris, m. mentalis.

Ha az arc ideális arányait akarjuk meghatározni, akkor azt vertikálisan három részre osztjuk. Nőknél a harmadok magassága egyforma, míg férfiaknál az alsó harmad hosszabb a felső kettőnél. Az arc szélességét vizsgálva nőknél a bizigomatikus távolság szélesebb, mint a bigonális távolság. Ez férfiak esetében csaknem egyenlő (4. ábra) (13).

Az arc részeit nem tekinthetjük különálló egységekként, csak egyben, mint egy egészet. A középarc volumenvesztése nagymértékben befolyásolja az arc alsó régióit is, az öregedés jelei is itt mutatkoznak először, ezért a rejuvenációt mindig a középarcnál kezdjük. Ez alól lehet kivétel, ha fiatal egyénről van szó, akinél az állív definiáltságának javítása ill. az áll megnagyobbítása a jobb esztétikai eredmény elérése céljából történik, nem az öregedés jeleinek a csökkentése miatt. Az áll anatómiai pontjait töltés szempontjából érdemes meghatározni. A pogonion az anterior, míg a menton az áll inferior pontja a projekció tekintetében. A gnathion a két pont közötti távolság felénél található (5. ábra).

Több irányelv is van arra vonatkozóan, hogy milyen az ideális áll. Talán a legegyszerűbben a Gonzalez-Ulloa vertikális vonal segítségével határozható meg az áll projekciója, ami a nasiontól a Frankfurt síkra merőlegesen halad. Ez utóbbi az orbita alsó szélétől a tragus felső szélén áthaladó egyenes. A férfi áll projekciója ideális esetben eléri ezt a vonalat, míg a női áll kissé mögötte marad

(7). A Gonzalez-Ulloa vonaltól 4 mm-ig a hátrább eső áll alig észrevehető, míg a vonal mögött 10 mm-ig mérsékelt vagy közepes áll retrúzióról beszélünk. Ennél kisebb áll esetében a javasolt terápia már sebészi. A dermális fülle-



5. ábra

Az áll anatómiai pontjai volumenpótlás szempontjából A legfelső pont a pogonion, legalsó a menton, kettő között a gnathion. Gonzalez-Ulloa vonal: férfi áll eléri ezt a vonalat, a női kissé mögötte marad

rek legoptimálisabb indikációja a mérsékelt és közepes áll retrúzió. Egy másik irányelv lehet az ideális arcprofil meghatározására orr csúcsától a pogonionig húzott egyenes, az úgynevezett Ricketts vonal. Ennek megfelelően az orrcsúcsot és a felső ajkat összekötő egyenes vonal folytatása (az alsó ill. felső ajak 1-2 mm-rel a vonal mögött van) megmutatja az áll ideális anterior projekcióját (15).

Volumenpótló választása

A specifikus feltöltőanyag választás függ a páciens anatómiájától, az injektló orvos preferenciájától és a költségektől. Mivel az arc struktúráját szeretnénk javítani, ezért magas elaszticitású és viszkozitású filler a javasolt, mely jól ellenáll a külső hatásoknak is. A szerző elsősorban biológiailag lebomló rövid és közepesen hosszú hatású feltöltőanyagot preferál, a hialuronsavat (HA) és calcium hydroxylapatitot (CaHA) ill. a kettő kombinációját. Emellett lehet még saját zsírt, poly-L-lactic acid (PLLA) vagy biológiailag nem lebomló anyagot injektlálni. A HA alapú volumenpótlók a legtöbbet használt feltöltőanyagok annak köszönhetően, hogy feloldhatóak, tehát reversibilisek szövődmények esetén, vagy ha a végeredmény nem megfelelő, ellentétben a nem lebomló ill. közepes hatásúakkal. A hialuronsav hidrál, volument pótol, reverzibilis és az injektlás után közvetlenül lehet a feltöltés eredményét látni. A CaHa szintén azonnal látható eredményt ad, hosszútávon biostimulátor hatású, neokollegenesist serkent, mely hat hét múlva már látható, feszesít és lifting hatása van (3). A kombinált készítményeknél ezek a hatások összeadódnak.

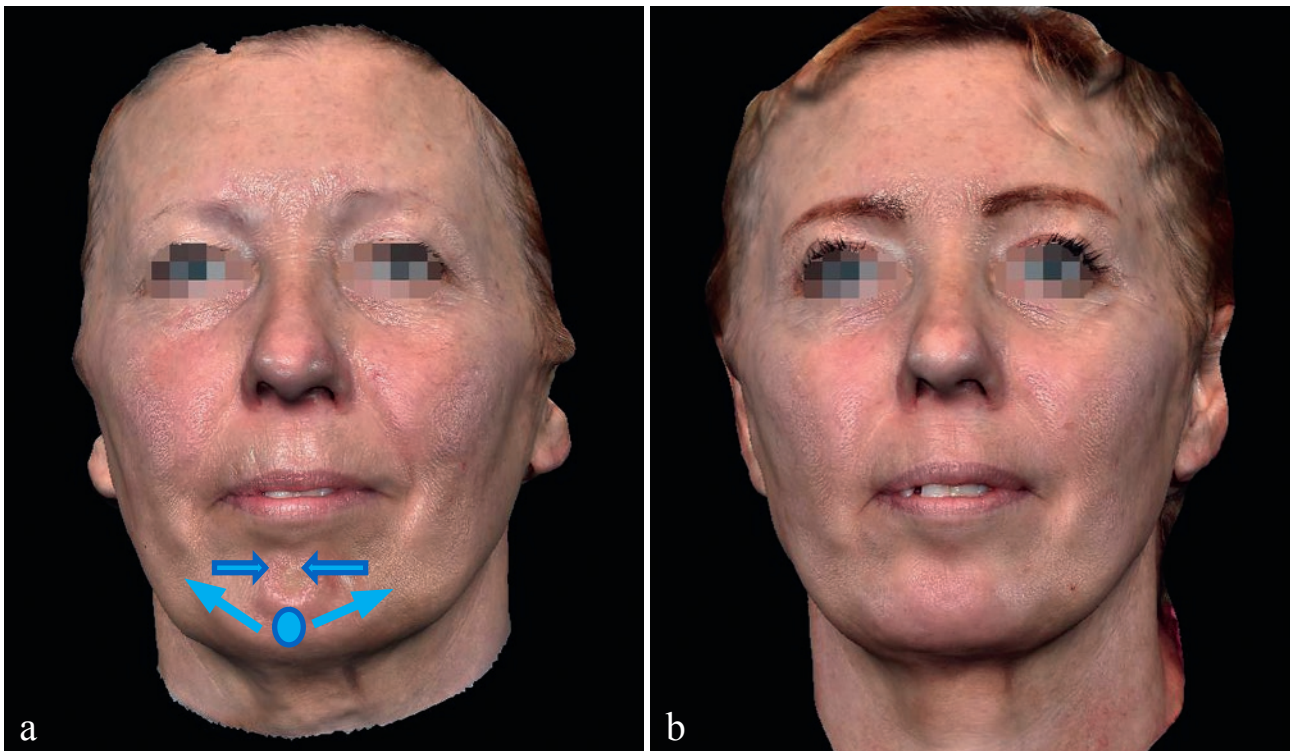
Kivitelezés

Fontos alaposan letisztítani és fertőtleníteni a bőrt. 22G vagy 23G 40-50 mm hosszú tompa végű kanül, vagy 27G 13 mm hosszú tű használata a legpraktikusabb. Kanüllel nagyobb terület tölthető fel egy szúrásból, a szöveti sérülés, bevérzés esélye kevesebb és a vaszkuláris szövődmény is ritkább. Többek szerint a tűvel viszont pontosabban lehet a fillert a megfelelő rétegbe injektlálni. A leggyakrabban bolus és legyező technikát alkalmazunk.

Az áll volumenpótlása

Az áll szélessége nők és férfiak esetében eltérő. Nőknél az interkantális távolság, férfiaknál az ajak szélességének mérete a követendő. Az áll projekciójának kiemelése érdekében a pogonionhoz injektljuk a töltőanyagot, tehát az áll anterior részéhez. Amennyiben az áll hosszán akarunk változtatni, akkor a mentonhoz szúrunk, tehát inferior irányban. Számos technikát írtak le attól függően, hogy az orvosnak mi a preferenciája. Lehet csak kanült, csak tűt és vegyesen mindkét technikát alkalmazni. A kanült lehet laterális irányból indítani, a mandibula felett 0,5-1 cm-rel a „prejowl” árok környékéről, vagy egy szúrás pontból a gnationról (6. a, b ábra) (17, 18).

Egy nagyobb bolust mélyen, supraperiosteálisan a középpontban helyezünk el és szükség esetén – különösen férfiaknál – akár több kisebb bolust az áll laterális része felé haladva, vagy legyező technikával simítjuk a laterális részeket. Tűvel, talán egyszerűbben lehet vertikális bolusokat tölteni a gnathionhoz. 0,2-0,5 ml oldalanként az át-



6. a, b ábra

Teljes arc rejuvenáció részeként az áll töltése HA-val, vegyes technikával. Kezelés előtt és után klinikai kép

lagos mennyiség. Amennyiben szükséges az anterior projekció, a pogonionhoz suprapariosteálisan 0,1-0,2 ml-es bolust helyezünk el tüvel vagy kanüllel. Ha a felszínt is simítani akarjuk, akkor subcután 0,2-0,4 ml-t injektálunk kanüllel. A mentolabiális sulcus feltöltéséről se feledkezzünk meg, ha szükséges, valamint a Marionette árokról. Szükség esetén a prejowl sulcust is egyenesítsük ki, ha az állív többi részéhez nem kell nyúlnunk. Itt is a kanül használata a legbiztonságosabb. A szerző inkább vegyes technikát alkalmaz. Egy ülésben 2 ml-nél többet nem érdemes injektálni, amennyiben további volumen szükséges, inkább 1 hónappal később folytatható az augmentáció akár több alkalommal is megismételve. Fontos tehát, hogy több rétegben injektálunk a jó eredmény elérése céljából.

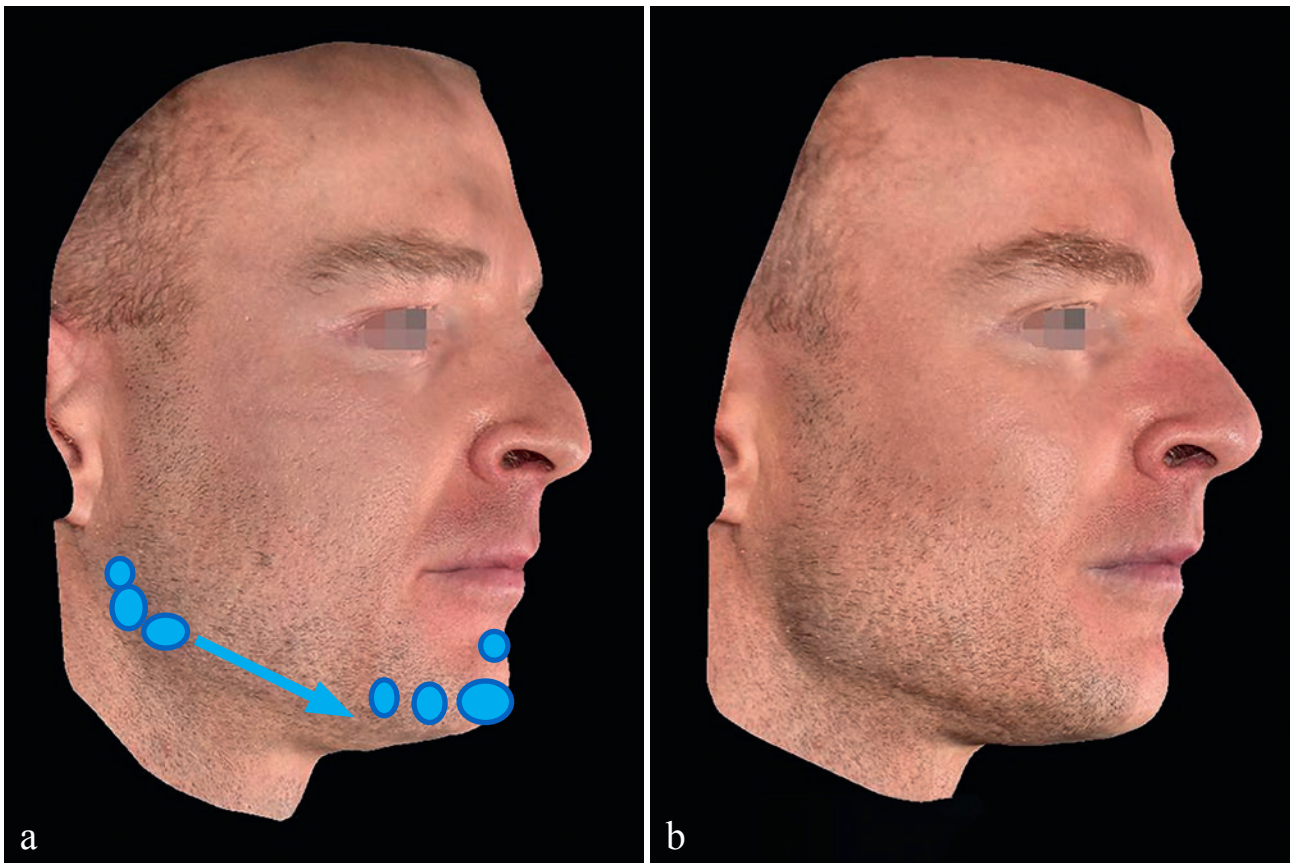
Az állív rejuvenációs technikája

Az állat nem lehet önálló egységként kezelni, hiszen szervesen összefügg az állívv. Ez a módszer különösen a vékonyabb pácienseknél látványos és ad gyors végeredményt. Azoknak, akiknek telt a nyaka és az állív, először a zsír mennyiségének csökkentése a javasolt, mert különben a filler „eltűnik” a zsírszövetben és nem lesz jól látható eredmény (16). Majd egyéb esztétikai beavatkozások, pl. feszesítő kezelések javasoltak.

A „prejowl” sulcus rejuvenációja két technikával is lehetséges: tüvel subperiosteálisan egy nagyobb bolust

szúrunk a bőrre 90 fokban, majd kissé elmasszírozzuk a szélek felé. Kanüllel vagy az áll irányából, vagy laterális irányból szúrva subdermálisan szűk legyező alakban töltjük fel az árkot. Lehet vegyes technikát is alkalmazni. Ne feledjük el a Marionette redőt is kezelni, ha szükséges. Amennyiben vektorokban gondolkozunk, akkor a prejowl sulcus feltöltését az áll volumenizálásával együtt mondhatjuk „az előre felé húzó vektor” anterior részének, mert a megereszkedett szöveteket előre felé húzzuk. Míg a „hátra felé húzó vektor” a posterior része a mandibula szögletének, ramusának a volumenizálása, mert a szöveteket hátra felé és felfelé húzza.

Ha tüvel a mandibula inferoposterior szögletébe injektálunk suprapariosteálisan, az növeli a mandibula hosszát. Férfiaknál több kisebb bolus is elhelyezhető a mandibulán a szöglettől mediális és superior irányban is, ez szélesíti az alsó arcfélet. Akár 1-2ml mennyiséget is adhatunk oldalanként (7. a, b ábra). Nőknél elsősorban a kanülös technika a választandó. A kanül kiindulási pontja lehet a m. masseter irányából a szöglet felé haladva, vigyázva, hogy a m. masseter előtt a mandibulát keresztező a. facialisba ne szúrjunk. A kanült a laterális arci zsír kompartmentben, a superficiális SMAS felett tartva a mandibula szögletébe, valamint superior irányban a fül elé injektálhatunk ugyanabból a szúrásból. Ezáltal felfelé és hátra felé húzzuk a szöveteket. Ha a kiindulási pontnak a mandibula szögletét választjuk, akkor a kanülünket superior irány-



7. a, b ábra

Férfi áll és állív töltése HA-val vegyes technikával. Kezelés előtt és után klinikai kép

ba vezetjük és mediál felé. Így férfi páciens esetében a m. masseter felett is lehet volumenizálni, amit nők esetében a maszkulinizálódás miatt érdemes elkerülni (19).

Szövődmények

A szövődmények hasonlóak, mint bármely más területen az arcon. Ödéma, erythema, bevérzés, csomók, granulóma és infekció mind előfordulhat. A bőr az állon elég vastag, ezért felületi egyenetlenségek ugyan ritkán fordulnak elő, de ha túl superficiálisan injektálunk, akkor különösen a m. mentalis kontrakciójakor láthatóak lehetnek a filler által okozott felületi irregularitás. Ha nagyon sovány a páciens, akkor a prejowl sulcus töltésénél a bolus technikával beadott anyag kitapintható. A töltés során a parotis sérülhet, valamint az ott futó n. facialis (19). A parotis ductusának sérülése okozhat infekciót, ductális obstructiót, mucocele kialakulását, vagy fistulákat (20). A szövődmények megelőzése érdekében az állív töltésénél a fül előtti területen csak superficiálisan töltünk.

A vasculáris okklúzió meglehetősen ritka ebben a régióban, ugyanis a subdermalis réteg itt relative szegény neurovasculáris képletekben (19). Az a. és v. facialisra kell figyelni, ami a m. masseter előtt keresztezi a csontot. Ha tűt használunk, ahol lehet, a supraperiostealis rétegbe töltünk. Fontos aspirálni az intravasculáris injektálás elkerülése céljából. Ha viszont ennek a jelét látjuk, azonnal hagyjuk abba

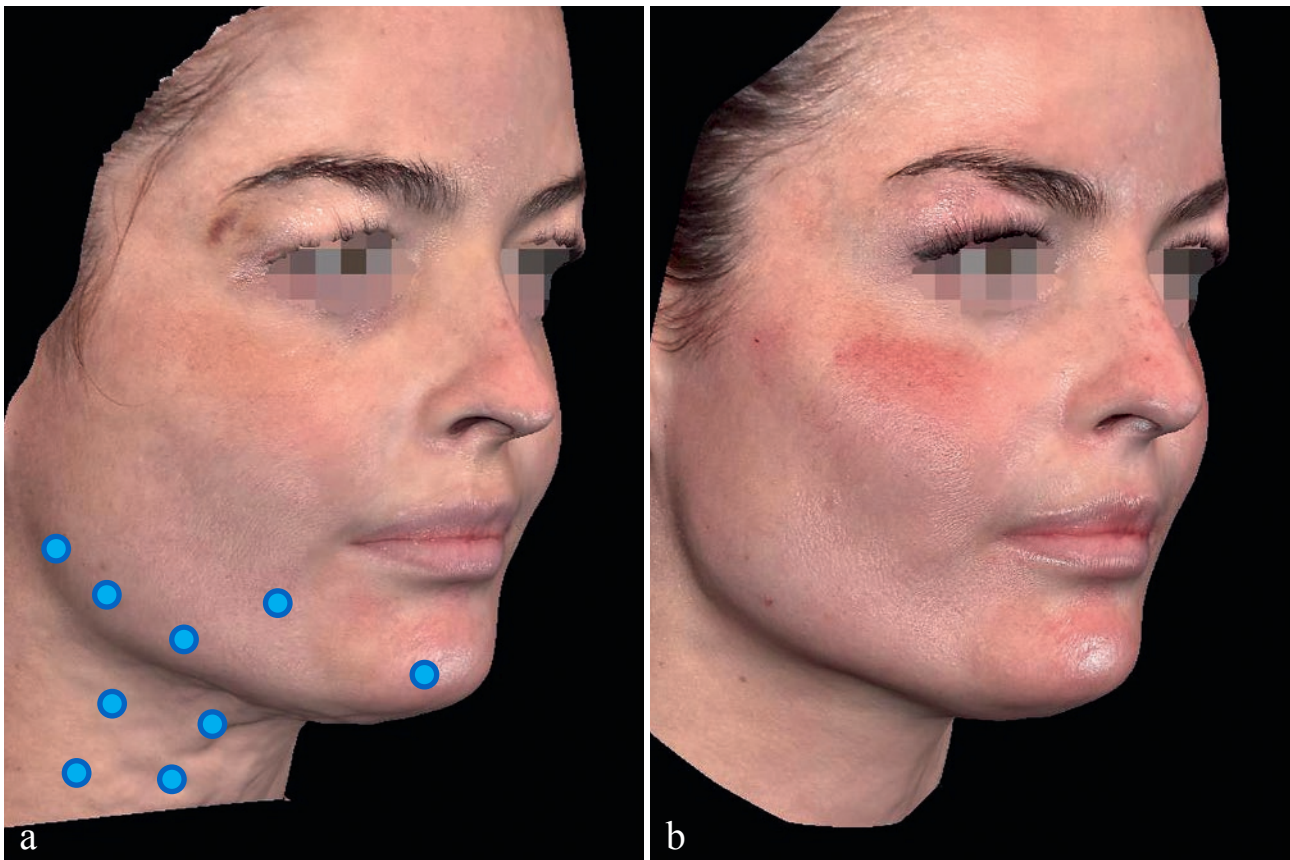a töltést és hyaluronidaseval infiltráljuk a területet, mellett, hogy a páciens szorosan observáljuk. Meleg kompresszió, aspirin, heparin alkalmazása is lehetséges (19).

Botulinum toxin kezelés

Mindig nagyobb hatékonyságot és páciens elégedettséget eredményezett a kombinációs esztétikai terápia a monoterápiával szemben, mert az arc öregedési folyamatának több aspektusát is érinti. Az áll és az állív rejuvenációjában a fillerek mellett a neuromodulátor off-label alkalmazása az egyik legfontosabb kiegészítő kezelés. Sok esetben a volumenpótlás előtt 2-4 héttel relaxálni kell a túl aktív m. mentalist, a DAO-t, a platysmat és csökkenteni kell a m. masseter hypertrophiát (21).

A hyperdinamikus mentalis izom gyakori probléma ezeknél a pácienseknél. A kezelés leggyakoribb indikációja az öregedő női áll, mert a lágy szövetek felfelé rotálódnak a mandibula recessziójának következtében. Másik gyakori indikáció a „peau d’orange” (narancsbőr) kialakulása(1). Botulinum toxinnal történő kezelés eredményeként a rotáció megszűnik, a pogonion vertikális irányba kerül, az áll kerekesebb lesz. Leggyakrabban két pontban szúrunk mélyen 2x2,5U onabotulinumtoxint vagy 2x5U abobotulinumtoxint.

A DAO kezelése nem tartozik feltétlenül az áll és az állív kezeléséhez, ill. az arc szöveteinek emeléséhez, de



8. a, b ábra

Profil harmonizáció neuromodulátor kezeléssel kiegészítve. Kezelés előtt és után klinikai kép

erős impaktja van az alsó arcfél rejuvenálásában, hiszen az ajak sarkát inferior irányba húzza. 2x2,5U onabotulinumtoxinnal vagy 2x5U abobotulinumtoxinnal kezelve a DAO blokkolódik és a m.levator anguli oris és a m.zygomaticus major izom felfelé húzza az ajak sarkait (2, 3).

A platysma egy vékony, széles izom, mely a klavikuláról ered és anterolaterális irányban felfelé futva mandibulán tapad, miközben a rostjai az alsó arcfél depresszorai-val fonódik. Az állíven 3-4 injekciós pontban, egymástól 1,5 cm távolságra, pontonként 2,5U onabotulinumtoxint vagy 5U abobotulinumtoxint ha szúrunk, gyakran a DAO-val együtt, akkor a lefelé irányuló feszítés megszűnik (22). Ezt a hatást erősítjük, ha a platysmát a nyakon is kezeljük. A páciens megkérjük, hogy feszítse meg a nyakán ezeket a kötegeket, a szűrés pedig a kötegek mentén, azokat felcsípve, felszínesen 1-2 cm távolságra történik 2-2U onabotulinumtoxinnal. Így indirekt módon megemelkedik az arc alsó harmada (8. a, b ábra) (12).

Összefoglalás

Az áll és állív augmentáció és rejuvenáció egy effektív és egyre jobban elismert non-invazív beavatkozás, mely elengedhetetlen része egy komplett, teljes arc rejuvenációnak. Az esztétikát végző orvosoknak ismerniük kell hogyan lehet ezt feltöltőanyagokkal biztonságosan kivitelezni. Gyakran kombinációs kezelésekkkel szükséges kiegészíteni, mint pl. a neuromodulátor kezeléssel, annak érdekében, hogy a lehető legjobb eredményt érjük el az enyhe és a mérsékelt áll retrúzió, jowling és állív definiálás esetében.

IRODALOM

1. Carruthers J.D.A., Glogau R.G., Blitzer A.: Advances in facial rejuvenation: botulinum toxin type a, hyaluronic acid dermal fillers, and combination therapies-consensus recommendations. *Plast Reconstr Surg.* (2008) *121 Suppl 5*, 5S-30S.
2. Custis T., Beynet D., Carranza D. és mtsai.: Comparison of treatment of melomental fold rhytides with cross-linked hyaluronic acid combined with onabotulinumtoxin a and cross-linked hyaluronic acid alone. *Dermatol Surg.* (2010) *36 Suppl 3*, 1852-1858.
3. Pavicic T., Few J.W., Huber-Vorlander J.: A novel, multistep, combination facial rejuvenation procedure for treatment of the whole face with incobotulinumtoxinA, and two dermal fillers-calcium hydroxylapatite and a monophasic, polydensified hyaluronic acid filler. *J Drugs Dermatol.* (2013) *12(9)*, 978-84.
4. Reece E.M., Pessa J.E., Rohrich R.J.: The mandibular septum: anatomical observations of the jowls in aging-implications for facial rejuvenation. *Plast Reconstr Surg.* (2008) *121(4)*, 1414-1420.
5. Pils U., Anderhuber F.: The chin and adjacent fat compartments. *Dermatol Surg.* (2010) *36(2)*, 214-218.
6. Suwanchinda A., Rudolph C., Hladik C., és mtsai.: The layered anatomy of the jawline. *J Cosmet Dermatol.* (2018) *17(4)*, 625-631.
7. Vanaman Wilson M.J., Jones I.T., Butterwick K., és mtsai.: Role of Nonsurgical Chin Augmentation in Full Face Rejuvenation: A Review and Our Experience. *Dermatol Surg.* (2018) *44(7)*, 985-993.
8. Swift A., Liew S., Weinkle S., és mtsai.: The Facial Aging Process From the „Inside Out”. *Aesthet Surg J.* (2021) *41(10)*, 1107-1119.
9. Shaw R.B. Jr., Katzel E.B., Koltz P.F., és mtsai.: Aging of the mandible and its aesthetic implications. *Plast Reconstr Surg.* (2010) *125(1)*, 332-342.
10. Romo T., Yalamanchili H., Sclafani A.P.: Chin and prejowl augmentation in the management of the aging jawline. *Facial Plast Surg.* (2005) *21(1)*, 38-46.
11. Reece E.M., Rohrich R.J.: The aesthetic jaw line: management of the aging jowl. *Aesthet Surg J.* (2008) *28(6)*, 668-674.
12. de Almeida A.R.T., Romiti A., Carruthers J.D.A.: The Facial Platysma and Its Underappreciated Role in Lower Face Dynamics and Contour. *Dermatol Surg.* (2017) *43(8)*, 1042-1049.
13. Braz A., Eduardo C.C.P.: Reshaping the Lower Face Using Injectable Fillers. *Indian J Plast Surg.* (2020) *53(2)*, 207-218.
14. Naini F.B., Donaldson A.N.A., McDonald F., és mtsai.: Assessing the influence of chin prominence on perceived attractiveness in the orthognathic patient, clinician and layperson. *Int J Oral Maxillofac Surg.* (2012) *41(7)*, 839-846.
15. Papp I., Pónyai K.: Az esztétikai orvoslás alapjai. Semmelweis Kiadó. (2021), 140
16. Talarico S., Meski A.P., Buratini L., és mtsai.: High Patient Satisfaction of a Hyaluronic Acid Filler Producing Enduring Full-Facial Volume Restoration: An 18-Month Open Multicenter Study. *Dermatol Surg.* (2015) *41(12)*, 1361-1369.
17. Braz A., Humphrey S., Weinkle S. és mtsai.: Lower Face: Clinical Anatomy and Regional Approaches with Injectable Fillers. *Plast Reconstr Surg.* (2015) *136(5 Suppl)*, 235S-257S.
18. Sahan A., Karaosmanoglu N., Cetinkaya P.O.: Chin augmentation with the use of cannula from a single, midline entry point: Evaluation of 50 patients. *J Cosmet Dermatol.* (2020) *19(6)*, 1301-1306.
19. Vazirnia A., Braz A., Fabi S.G.: Nonsurgical jawline rejuvenation using injectable fillers. *J Cosmet Dermatol.* (2020) *19(8)*, 1940-1947.
20. Van Sickels J.E.: Management of parotid gland and duct injuries. *Oral Maxillofac Surg Clin North Am.* (2009) *21(2)*, 243-256.
21. Fagien S., Fitzgerald R., Matarasso A.: Introduction to „Soft-Tissue Fillers and Neuromodulators: International and Multidisciplinary Perspectives”. *Plast Reconstr Surg.* (2015) *136(5 Suppl)*, 9S-10S.
22. Akintilo L., Green J.B., Kaufman J.: Lower Face Botulinum Toxin. *Advances in cosmetic surgery.* (2023) *6 (1)*, 99-104.

Érkezett: 2023.08.23.

Közlésre elfogadva: 2023.09.11.

Óriás congenitális nevusból, csecsemőkorban kialakult melanoma malignum, esetbemutatás és az irodalom áttekintése

Melanoma arising in a Giant congenital melanocytic nevus in early age: a case report and literature review

BATTYÁNI ZITA DR.^{1,6}, ZUBONYAI CECILIA DR.¹, FEHÉR MÁTÉ DR.², GARBERA ISTVÁN DR.³, MENDLY JÓZSEF DR.⁴, EGYHÁZI ZSOLT DR.⁴, LENGYEL ZSUZSANNA DR.⁶

Somogy Vármegyei Kaposi Mór Oktató Kórház

Bőrgyógyászati Osztály¹

Idegsebészeti Osztály²

Pathológiai Osztály³

Dr. Baka József Diagnosztikai, Onkoradiológiai, Kutatási és Oktatási Központ⁴,
PET CT Központ⁵,

Pécsi Tudomány Egyetem, Klinikai Központ, Bőrgyógyászati és Dermatoonkológiai Klinika⁶

ÖSSZEFOGLALÁS

Szerzők fiatal nőbeteg esetét ismertetik, aki 37 éves korában bizonytalan, átmeneti jellegű szédüléssel jelentkezett a Sürgősségi osztályon. Az elvégzett koponya MR izolált, agyi metasztázist igazolt, a PETCT szoliter tüdőgócot mutatott. Onkoteam döntést követően, műtéttel eltávolított agyi tumor, szövettanilag melanoma malignum metasztázisának felelt meg. Negatív BRAF vizsgálat után kombinált immunterápia indult.

A jelen panasz során végzett bőrgyógyászati vizsgálat tárta fel, hogy a betegnél a már születéskor, furdőruhaszerűen elhelyezkedő, óriás congenitális nevusból, 3 hónapos korában kialakult, szövettanilag neuro-mixoid megjelenésű, később regionális metasztázist adó melanoma malignum miatt már több radikális műtete történt, és kombinált vincristin-platina alapú kemoterápiában részesült. Rendszeres kontroll mellett tünet és panaszmentes volt a szédüléssel megjelenéséig. A szerzők az eset kapcsán tárgyalják a gyermekkori melanomák különleges jellegzetességeit, különösen a congenitális óriás nevusból, kiinduló, korai életkorban jelentkező formákat.

Kulcsszavak:

óriás congenitális nevus – gyermekkori melanoma – késői metasztázis

SUMMARY

Authors present a case of a 37-year-old young female patient, who presented to the emergency department with transient dizziness. The performed cranial MRI confirmed the presence of a solitary brain metastasis. PET CT revealed an FDG-avid active lesion in the lung, with slightly enlarged lymph nodes.

The brain tumor was surgically removed and histologically it corresponded to malignant melanoma metastasis. According to tumor board decision combined immunotherapy was initiated.

Dermatological examination revealed that the patient was being treated for a histologically neuro-mixoid-appearing melanoma that developed at 3 months of age from a giant congenital nevus at birth and later metastasized regionally.

Multiple radical surgeries were performed and she received vincristine and platinum based chemotherapy. She was symptom-, and complaint-free for decades under regular check-ups until the onset of vertigo. In connection with the case the authors discuss the specific features of childhood melanomas, in particular the early-onset forms arising from congenital giant.

Key words:

giant congenital melanocytic nevus – pediatric melanoma – late metastases

A kután melanoma az egyik leggyakoribb, magas malignitású bőrtumor, melynek incidenciája fokozatosan növekszik. A gyermekkorban jelentkező formák az összes melanomák 1-4%-át, míg a gyermekkori malignus tumorkok 1-3%-át alkotják (1). A gyermekkori melanomák kizárása az egyik legfontosabb célja a korai bőrgyógyászati vizsgálatnak. A gyermekkori meghatározás tág határok között változik. Napjainkban általában a 0-21 éves kor közötti esetekre alkalmazzák (2). A melanomák csoportosítása életkor alapján történik, és két nagyobb csoport különíthető el.

Az elsőt a „gyermekkori”, 0-10 éves kor közötti kialakulás jellemzi, ezen belül, veleszületett, 28 nap – 2 éves kor közötti, valamint 2 év felett jelentkező megbetegedésről beszélünk (3).

A második csoportot, az ún. serdülőkori formát, az idősebb korosztály a 11-21 éves kor közöttiek alkotják, ahol <15 év alatt prepubertás, felette serdülő és fiatal felnőtt kori alcsoport állítható fel (4, 5). A 10 év alatti korban jelentkező esetek ritka megbetegedésnek számítanak, 0,7-0,8/millió/év előfordulási gyakorisággal, de a serdülő korban már a megnövekedett előfordulás miatt, (több mint 10/millió/év,) közelít a felnőttkori előfordulási arányhoz (6).

A 11 évnél idősebb csoportba tartozó melanomák csaknem minden vonatkozásban a felnőttkori melanoma jellegzetességeit mutatják. Előfordulási gyakoriság, rizikófaktorok, valamint a prognózist meghatározó tényezők is hasonlóak. A gyermekkori, <10 éves kor alatt diagnosztizált melanomák számos jellemzőiben eltérnek a felnőttkori formától (7).

Az incidenciát vizsgálva a gyermekkori formákban 1970–2000 években növekedést észleltek. (2,8). Az utóbbi 10 év adatait figyelembe véve az előfordulásban csökkenést jelentkezett, melyet elsősorban a serdülőkori megbetegedések alacsonyabb száma eredményez. A fiatalabb korosztályra (<10 év), inkább a stagnálás, vagy enyhe növekedés jellemző,

A *rizikófaktorok* vonatkozásában a veleszületett esetben elsősorban a transzplacentáris metasztázis, de novo kialakuló tumorok lehetősége merül fel. A 2 éves korig terjedő csoportban főként az óriás congenitális nevusokból (OCN) kiinduló tumorok játszanak szerepet, mely rizikó a serdülő korig csökkenő gyakorisággal, de megfigyelhető (9, 10).

Az életkorról a *melanoma típusa is* változik. Gyermekkorban (<10) a leggyakoribb Spitzoid formát, az óriás congenitális naevusból kiinduló típus követi, a ritka konvencionális típusok között elsősorban a nodularis melanoma jellemző (11). A serdülőkori csoportban (11-21 év) a Spitzoid melanoma dominanciája 50%, a maradék konvencionális típus, elsősorban szuperficiálisan terjedő melanoma formájában. Az óriás congenitális nevusból kiinduló tumorok jelentősége kicsi (12).

Külön ki kell emelni a *congenitális nevusokat* (CN), melyek egy életen keresztül fennálló veszélyt jelentenek a melanoma kialakulása szempontjából. Ennek mértékét a nevusok nagysága határozza meg. Osztályozásuk a felnőtt

korra kalkulált nagyság alapján történik. Kicsi: < 1,5 cm, közepes :1,5-19,9 cm közötti, nagy :>20-40 cm, és óriás : >40-60 cm (13,4). A nagy és óriás naevusok (OCN) előfordulása, 1: 20 000/ születés de a melanoma kialakulás szempontjából kiemelkedő jelentőségűek, a >20 cm nevusnál 2%, >60 cm esetén 12 % a malignitás gyakorisága, mely nagyon korai életkorban jelentkezik. A közepes nevusoknál < 20 cm, vagy multiplex megjelenés esetén számolhatunk gyakoribb malignizációval (14).

A kis és közepes veleszületett nevusok, főként felnőtt korban, <1%-os gyakorisággal vezethetnek melanoma kialakulásához, és a malignus átalakulás a dermoepidermalis határon kezdődik így a diagnózis felállítása könnyebb (15).

A gyermekkori *melanomák klinikai* megjelenése nem mindig felel meg a jól ismert ABCD szabálynak. Ez különösen érvényes a < 10 év alatti betegcsoportban. A tumorok gyakran amelanotikusak, vérzékenyek, kiemelkedő papulo-nodularis komponenst tartalmazók, primér elváltozások, egységes színnel, változó átmérővel, és de novo kialakulással.

Az óriás congenitális nevus (OCN) esetén a gyorsan növekvő csomók megjelenése veti fel a malignitás lehetőségét. A típusos dermatoszkópos kép jellemzően halvány homogén szerkezet, retikuláris vagy globuláris mintázattal. A szerkezet felbomlása felveti a malignus átalakulás lehetőségét.

Az ABCD szabálynak megfelelő módosítást Condoro és mtsai. javasolták.

A: Amelanozis, B: bleeding, bumps, (vézés, kiemelkedő papulák/csomók), C: color (egységes szín), D: de novo, kialakulás, bármely átmérő (16.)

A betegség ritka előfordulása miatt az irodalomban főként retrospektív, alacsony betegszámú vizsgálatokkal és esetbemutatókkal találkozhatunk (17, 18, 19, 20). Ennek megfelelően a prognózis vonatkozásában is eltérő megállapításokat találhatunk.

A 10 évesnél fiatalabb csoportjában a prognózis a vastagabb tumorok, és számos genetikai eltérése miatt kedvezőtlen (2, 21, 22, 23). Míg mások csökkenő halálozási arányt, kedvezőbb prognózist észleltek, a vastagabb ulcerált tumorok, magasabb mitotikus arány és a gyakoribb sentinel nyirokcsomó pozitív ellenére (8).

Brecht és mtsai prospektív vizsgálatban 4 európai országból összesen 219 gyermekkori melanomás esetet dolgoztak fel. 46,4% serdülőkori melanoma volt, 4 esetben találtak congenitális formát. Vizsgálatuk során megállapították, hogy a gyermekkori esetek klinikai lefolyása nagyban hasonlít a felnőttkorihoz (24).

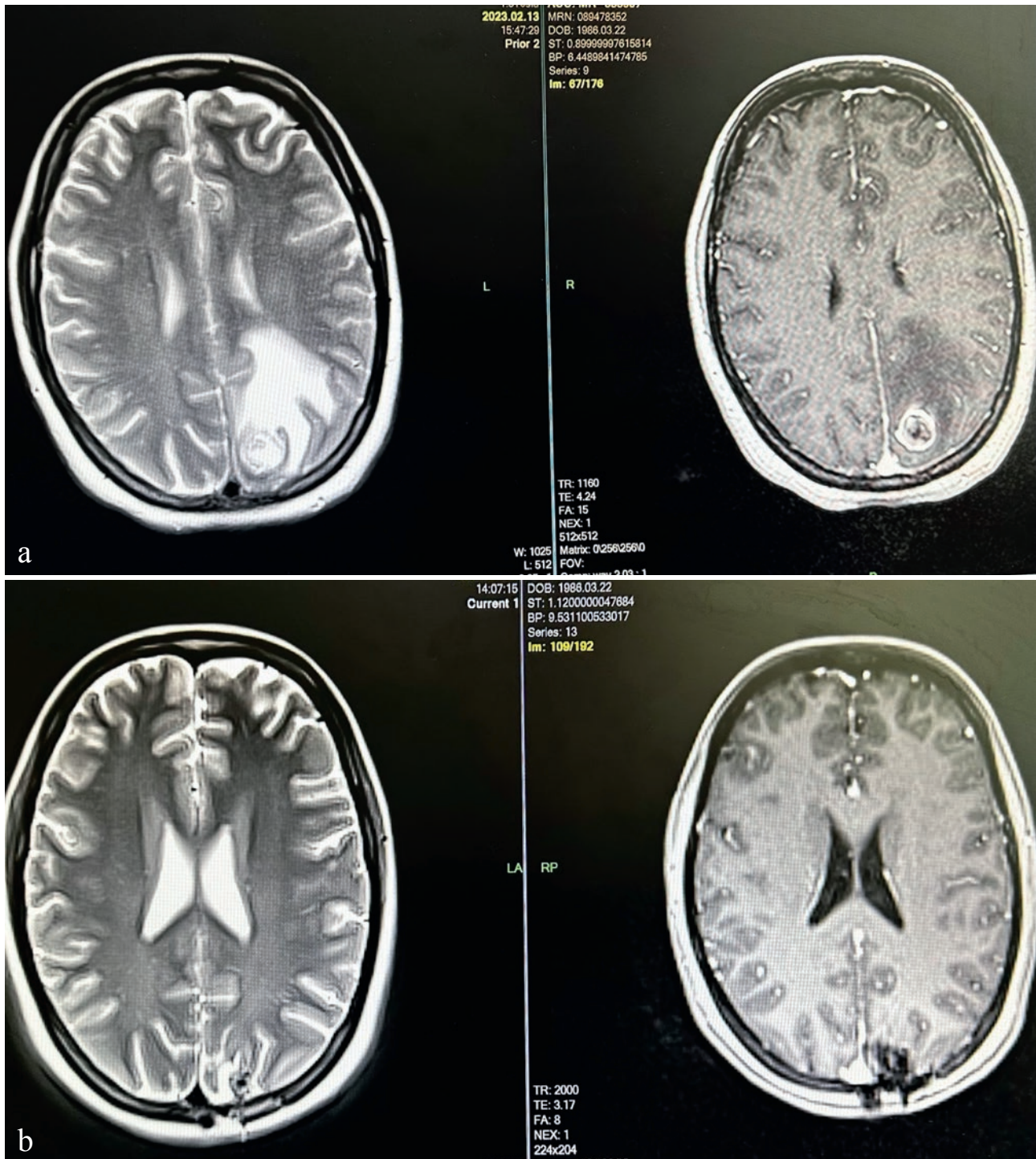
A gyermekkori melanomák kezelésére vonatkozó protokollok, az alacsony esetszámok miatt még hiányoznak. Egyértelmű a sebészeti ellátás fontossága, és a 0,8 mm-es és a feletti Breslow érték esetében a sentinel nyirokcsomó vizsgálat elvégzése. Kivizsgálás során a felnőttkori protokollok az irányadók. Az adjuváns kezelések még kérdésesek. Előrehaladott esetekben a felnőttkori protokollok módosított változatát alkalmazzák a terápia vonatkozásában.

Esetismertetés

A 37 éves nőbeteg, 2023. februárban jelentkezett a Somogy Megyei Kaposi Mór Oktató Kórház Sürgősségi osztályán, öt napja fennálló, átmeneti, forgó jellegű szédüléssel és fejfájással. A tünetek 30 percig tartottak, majd spontán megszűntek. Egyéb általános és neurológiai tünete, látás – és beszédzavar, féloldali gyengeség nem volt. Trauma nem érte, korábban hasonló pa-

naszokat nem észlelt. Nem ismert belgyógyászati betegsége és gyógyszer allergiája, gyógyszert nem szed, családi anamnézise negatív. Fizikális vizsgálattal objektív neurológiai jeleket nem észleltek. Az elvégzett laboratóriumi eredmények kóros eltérést nem mutattak. A beteg idegsebészeti osztályra kerül felvételre, koponya MR vizsgálat történt.

A vizsgálat alapján a középvonal megtartott, a baloldalon a parieto-occipitalis sulcusok beszűkültek, a bal oldalkamra hátsó



1. a, b ábra

a: parieto-occipitalisan jobb oldalon 16 mm széli részén halmozó terime ödémával;
b: műtét utáni állapot, tumor nem látható, ödéma változatlan

felső része részben komprimált. A baloldalon parieto-occipitálisan paramediálisan a corticalis-subcorticalis állományt érintve kb. 16 mm, lekerekített alakú, minden szekvencián részben alacsony, részben magas jelintenzitású, egyértelmű diffúziógátlást nem mutató, a kontrasztanyagot főként a széli részén halmozó göccs terimét irt le, kifejezett ödéma határolta. Egyéb kóros eltérést nem észleltek, elsősorban metasztázis lehetősége merült fel (1a. ábra).

A PETCT vizsgálattal jobb oldalon a tüdő 2. szegmentumának megfelelően egy szabálytalan alakú 41x17 mm solidumot, a jobb hilusban 13 mm harántátmérőjű nyirokcsomót találtak (2, 3 ábra).

A szoliter agyi góc eredetének tisztázására, Onkoteam döntést követően a metasztázis eltávolítása történt, mely a műtéti leírás alapján sötét pigmentációt mutatott. A beteg a műtét után tünet és panaszmentes, fejfájása megszűnt.

A műtét utáni koponya MR, postoperatív állapotot mutatott, változatlan ödémával (1.b ábra).

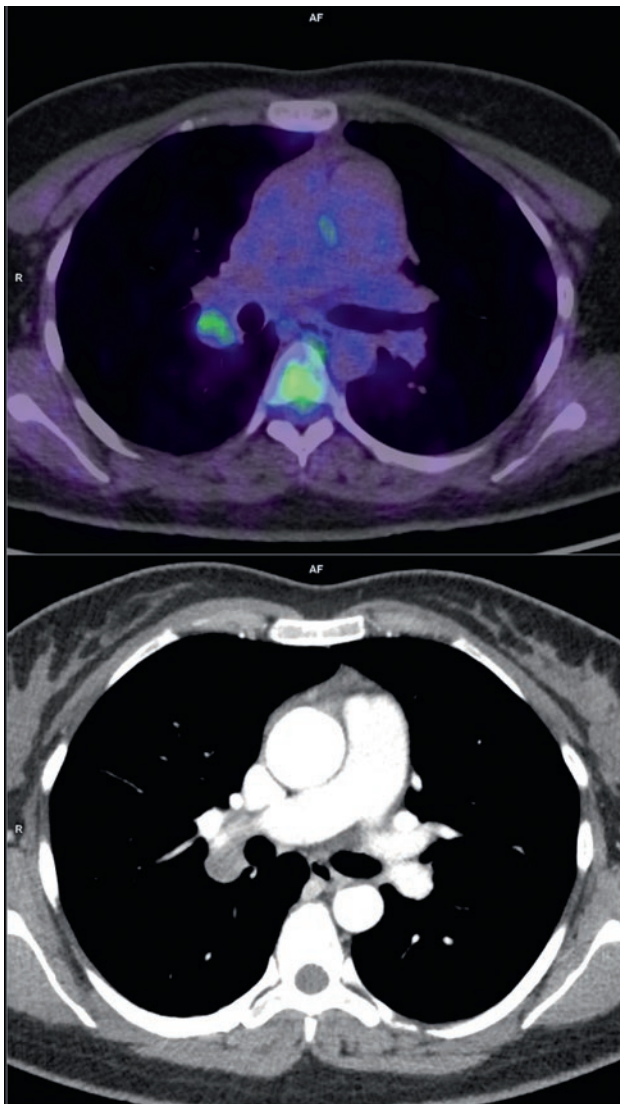
Szövetteni vizsgálat: A vizsgálatra küldött anyagban celluláris, lobos, fibroticus, tömeges melanophagokat tartalmazó stro-

mában kiterjedten necroticus, ill. bevérzett melanoma malignum metasztázisa ismerhető fel. Bőségesen vascularizált daganatot pleiomorph, atypusos magokat tartalmazó polygonalis, ill. orsószzerű sejtek alkotják. Számos random oszlással. Máshol vesicularis magvú tumorsejtek helyezkedtek el többes excentrikus magokkal. A citoplasma ampophil. ill rhabdoid sejt-morphologia figyelhető meg.

Az elvégzett immunhisztokémiai vizsgálattal a HMB45 reakció intenzív pozitívást mutatott, Melan A antitesttel mérséklet, multifokális citoplazmatikus pozitívás volt, hasonlóan a Thyrosinase és S100 reakcióhoz.

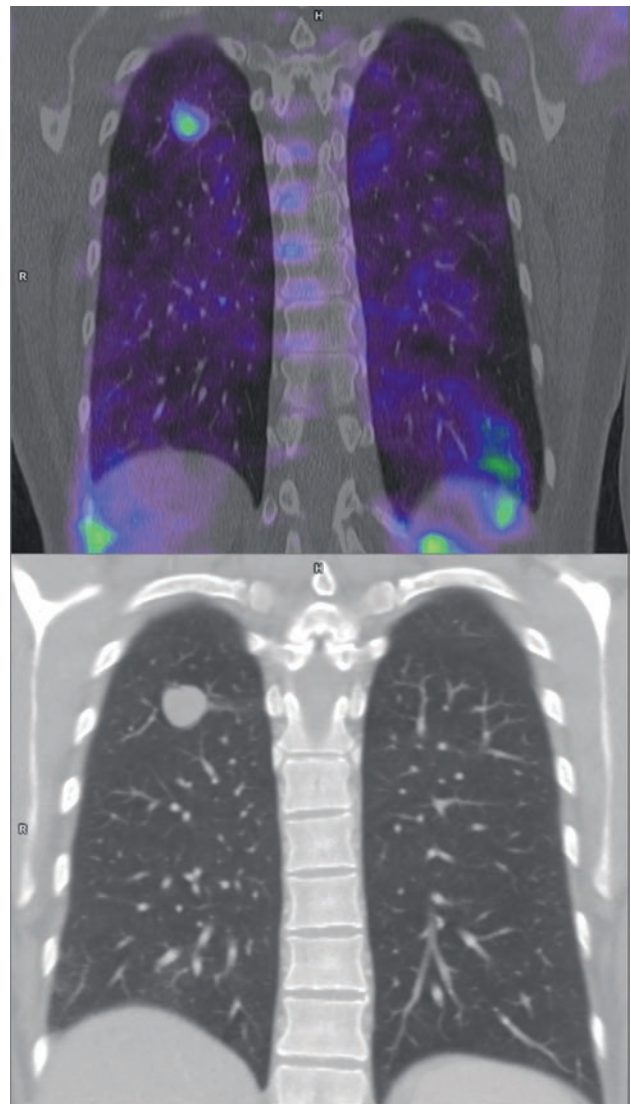
A HE és immunhisztokémiai vizsgálat is melanoma metasztázis igazolt (4.a-f ábra), BRAF mutáció analízis piroszekvenálással mutációt nem tudott kimutatni

Bőrgyógyászati konzílium során nyert anamnéziszből vált ismertté, a beteg, 3 hónapos korában veleszületett congenitális óriás nevusból kialakult, nyirokcsomó metasztázissal is társult melanoma malignuma, mely miatt korábban Vincristin-Platina kezelésben is részesült



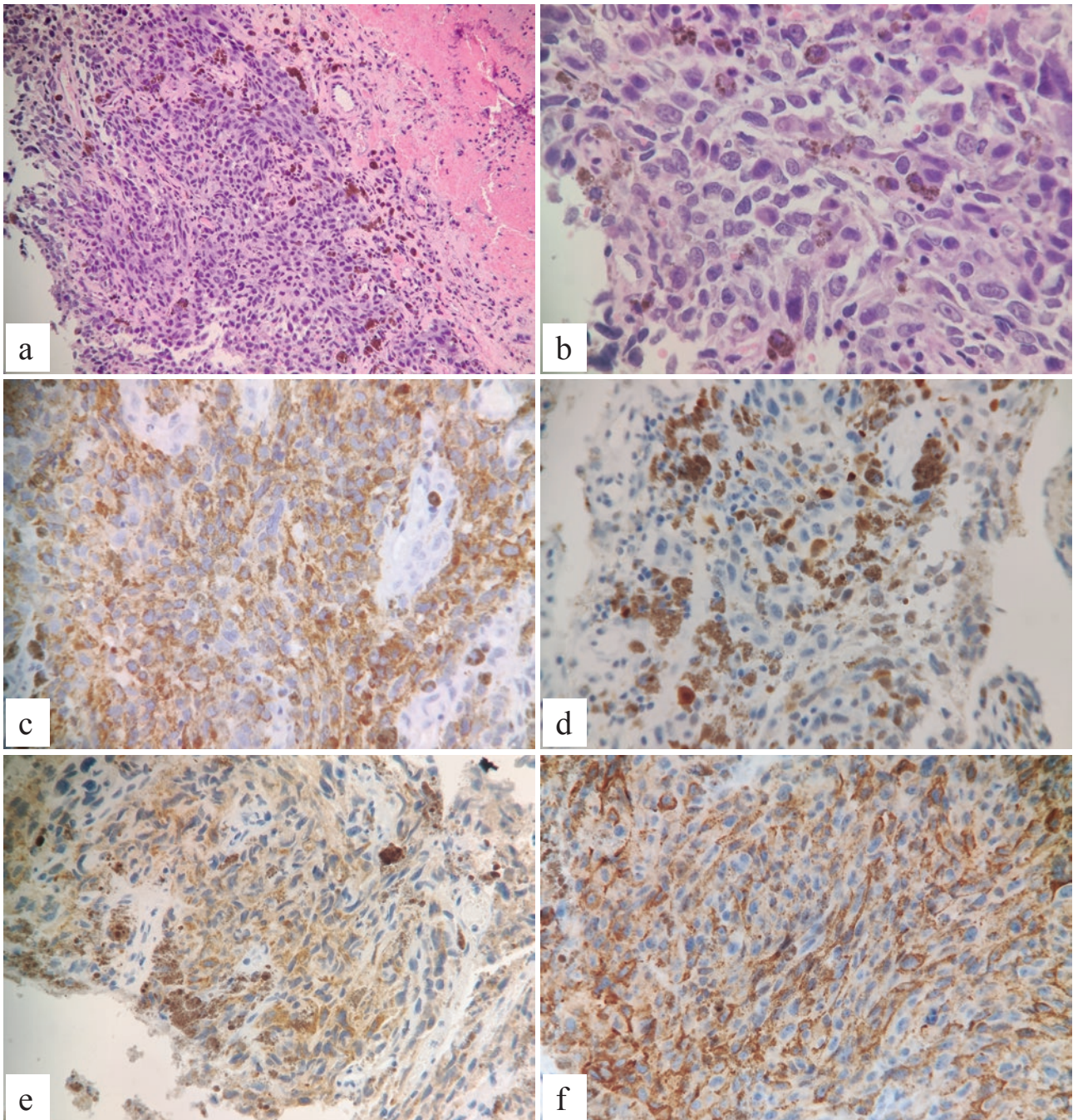
2. ábra

PETCT, jobb hilusban 13 mm halmozó nyirokcsomó



3. ábra

PETCT, a jobb oldalon a 2 szegmentumban 41x17 mm solidum



4. a, b, c, d, e, f ábra

Agyi metasztázis szövettani képe

a: A nekrotikus szövetben solid tumor képe látható H-E 10x; b: A sejtek polygonálisak, részben pigmentáltak, heterogén mag és cytoplasma szerkezetűek; c: Immunsztokámiiai vizsgálat, változó mértékű intracitoplazmatikus pozitívítás. C: HMB45; d: S100 40x; e: MelanA 20x; f: thyrosinaz melanomát igazoltak

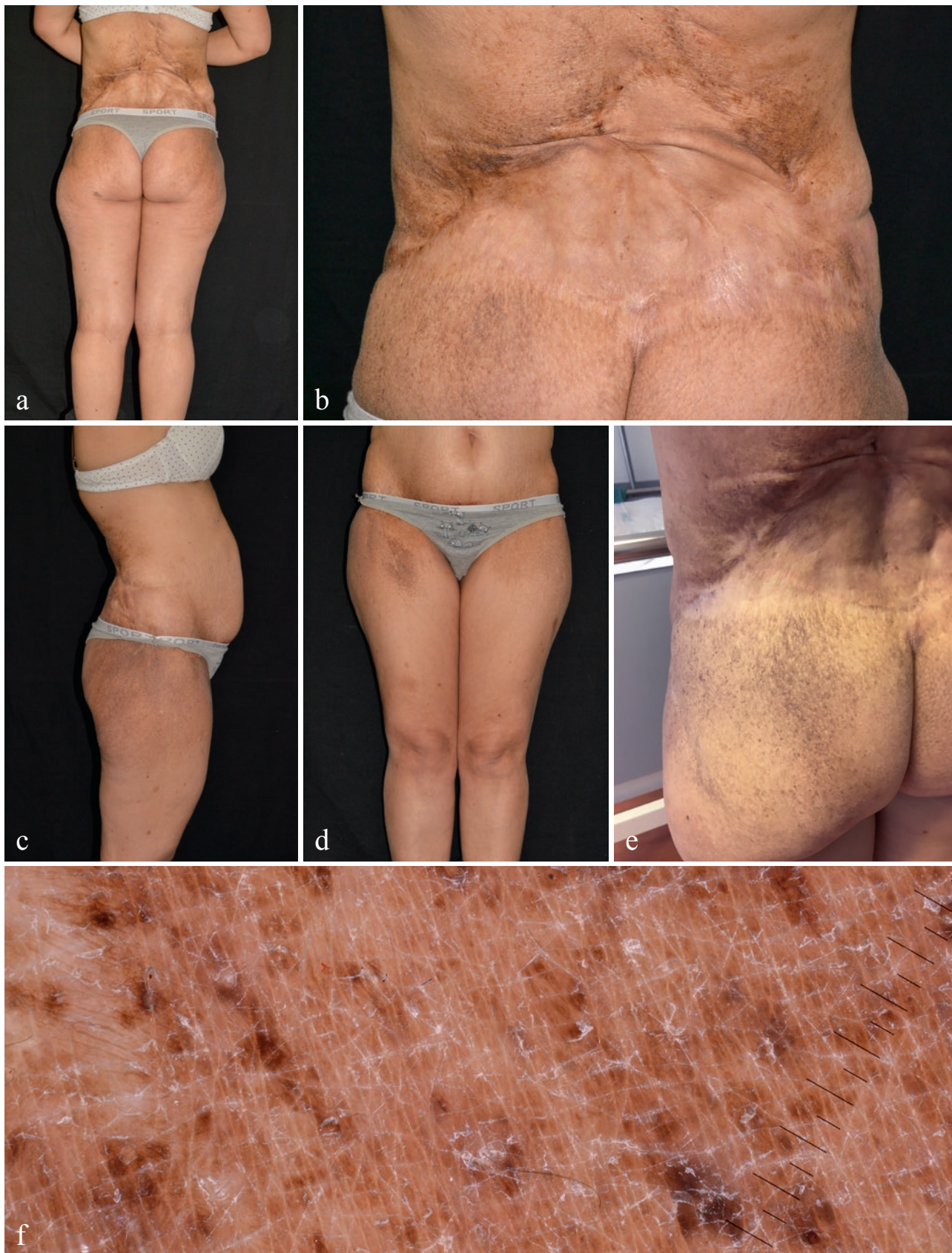Fizikális vizsgálat alapján bőrgyógyászati státusza: fürdőnadrág elhelyezkedésben, gluteális tájon, combokon, a genitális tájon a, hát alsó 2/3-ban összefüggő, halványan pigmentált, puha tapintatú, mély típusú CN megfelelő bőrtüneteket észleltünk. A sacralis tájon kiterjedt, transzplantátum hegével (5. a-f ábra).

Testszerte elszórtan 4-7 mm átmérőjű satellita congenitális nevusok. A talpak is érintettek voltak. Megnagyobbodott nyirokcsomót nem tapintottunk.

Stádiuma: pTxNxM1d ; St IV. ECOG:0

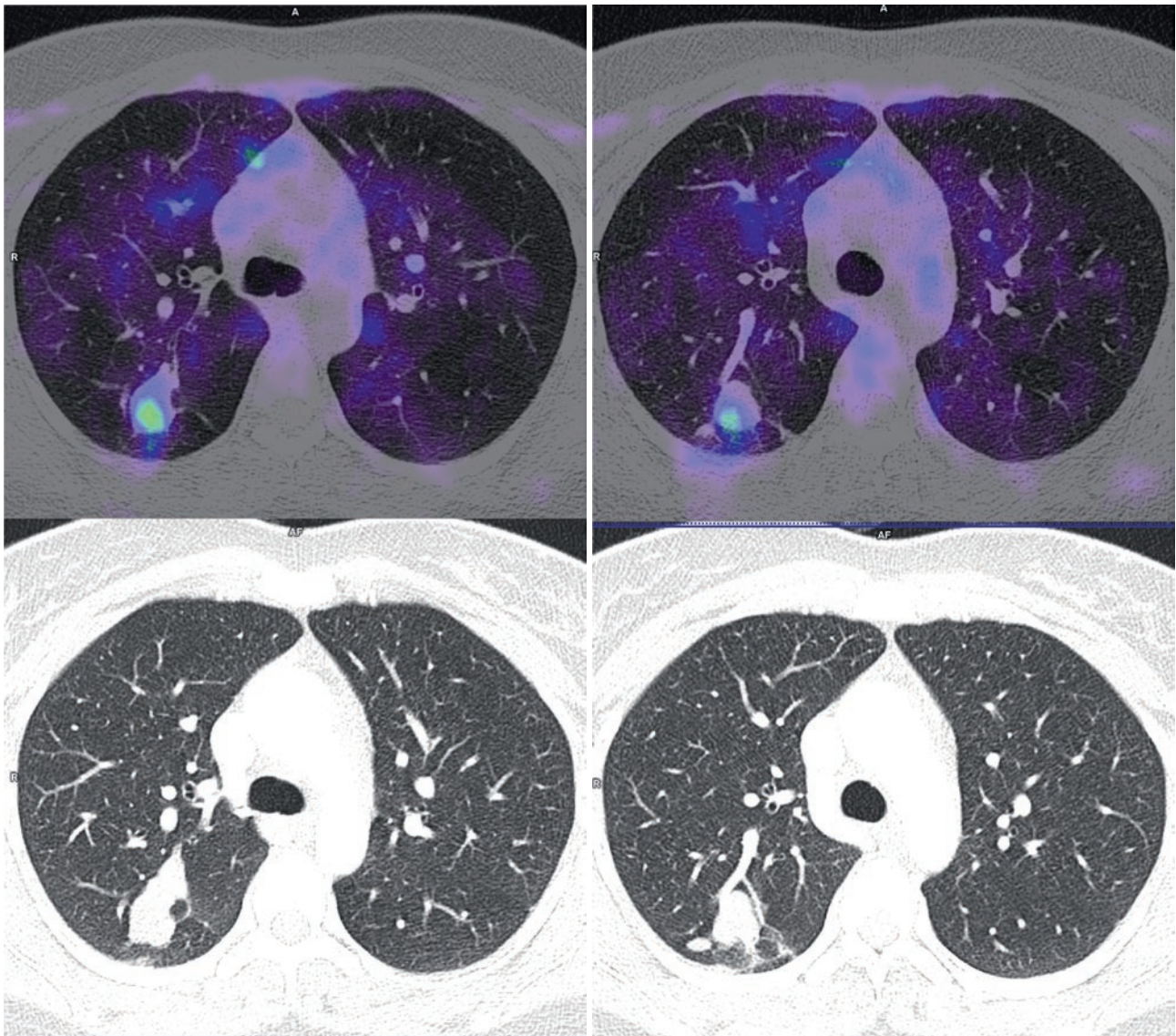
Az eltávolított agyi szoliter, valamint a tüdőben elhelyezkedő metasztázisnak imponáló képletek miatt, Onkoteam döntés alapján Centrumba irányítva 2023. 04. 05. ipilimumab+ nivolumab kombinált kezelés indult. Két ciklust követően hypohypisitis lépett fel, mely miatt szteroid kezelésben részesült.

Júniusban elvégzett PETCT alapján a tüdőfolyamat regressziót mutatott, agyi recidívára utaló jel nem volt (6. ábra). A betegnél a megkezdett kezelés folytatása mellett döntöttünk.



5. a, b, c, d, e, f ábra
Jelenlegi klinikai kép

a: hátra, gluteusra comokra lokalizálódó halványbarna pigmentáció; b: kiterjedt műtét utáni hegesedés;
c: combok, mons pubis érinettsége; d: multiplex satelita nevosok; e: ellapult de tömegesebb bőr a gluteuson;
f: dermatoscopos kép egyenetlen, maculosus pigmentfoltok



6. ábra

PETCT tüdőgóc kiindulási és 3 hónapi terápia utáni, regressziója

Gyermekkori anamnézis 1986

A congenitális óriás nevusból kiinduló melanomára vonatkozó adatokat, a korábbi zárójelentések alapján rekonstruáltuk.

1986 márciusban, a lánycsecsemő, 37. gesztációs hétre született 8-9 Apgarral, sima szüléssel. A bőrön nagy kiterjedésű, főként a törzs disztális részére lokalizálódó nevus pigmentosus pilosus helyezkedett el. A leírás szerint a háton, a derékvonal alatti területre a gluteusokra is ráterjedő, a combokon foltok formájában jelentkező kiterjedt pigmentált nevus helyezkedett el. Sebészeti vizsgálat során műtéti beavatkozást terveztek és felvételre előjegyezték, átmenetileg otthonába bocsájtották. A gyermek jól fejlődött, 3 hónapos korában (júniusban) az óriás nevusban a bal deréktáji részen elhelyezkedő 4 cm átmérőjű, ulcerált területből akut vérzés jelentkezett, mely miatt gyermeksebészeti osztályára irányították, a vérzés következtében kialakult súlyos anémiával. Akut ellátást követően 3 hónapos korában a kifehélyesedett, melanomának imponáló területet kimetsztették, majd félvastag lebenyes transzplantációval fedték. A transzplantátum megtapadt, 2 hónapos osztályos kezelést követően augusztusban otthonába bocsájtották.

A szövettani vizsgálat connatalis melanoma malignumot igazolt, myxomatosus, neurogen jelekkel, helyenként nekrozissal (leírás nem szerepelt).

A jól fejlődő gyermeknél 10 hónaposan a korábbi műtéti területéről újabb malignus csomók eltávolítása történt, a szövettani vizsgálat, a korábbival megegyező képet mutatott, érintett rezekciós szegéllyel.

1987. márciusban 12 hónapos korban, a bal lágyékhatiban megjelent, galambtojásnyi nyirokcsomónak megfelelő terimét eltávolították, a szövettani vizsgálat a korábbi melanoma metasztázisát igazolta. Az elvégzett képalkotó vizsgálat, mellkas rgt, koponya és csont rgt, valamint hasi UH negatív volt.

A műtétet követően, a metasztázisra való tekintettel, vincristine és platina kombinált kezelésben részesült, EORTC ajánlás alapján, csökkentett dózissal. Az utolsó kezelés 1987. decemberben zajlott. Pontos kezelés szám nem ismert. A háti területről még négy alkalommal történt szövettanilag igazolt tumorok eltávolítása. 11 és 14 éves korában (1997, 2000) korrekciós műtétet végeztek, malignitás nem igazolódott.

A fenti kezelések alatt és azokat követően a gyermek fejlődése a korának megfelelő volt. Laboratóriumi eredményeiben lényeges eltérés nem volt.

A beteg a továbbiakban 2015-ig évenkénti kontrollon megjelent. Az elvégzett képalkotó vizsgálatok áttétre utaló jelet nem mutattak. 2023- as jelentkezése előtt tünet és panaszmentes volt, három egészséges gyermeke született.

Megbeszélés

A nagy és óriás naevusok előfordulása, nagyon alacsony, 1: 20 000/ születés, de melanoma kialakulás szempontjából kiemelkedő jelentőségűek. A legerjedtebb csoportosításuk a lokalizáció, megjelenés alapján történik. Leggyakoribb a fürdőruhaszerű (45,5%), bolero (27, 45), háti (13,6%), mellkas, has (4,5%), test (4,5%), test és végtagok (4,5%) (25).

Egyéb jellemzők figyelembe vételével, szín heterogenitás, a felület egyenetlensége, hypertrichosis, dermalis / subcután csomók megléte, és a társuló satelliták száma alapján *Krengel és mtsai* újabb csoportosítást ajánlanak (26).

Az OCN nagyon korai életkorban jelentkeznek, általában nőknél, a nevisok főként a törzsre lokalizálódnak, multiplex satellita léziókkal társulva (27).

Az OCN- hoz társuló melanomák 75% a 40 cm feletti nevisoknál észlelhető, nagyon korai megjelenésűek, 70%-a pubertás előtt, 50%-a 5 évesnél kisebb életkorban figyelhető meg (10, 27). A nagy nevisokon a melanoma a mély dermisből vagy subcutisból indul ki, csomók formájában jelentkezik és a korai felismerése nagyon nehéz. Az ilyen melanomák általában vastagok, és főként a fiatal életkorban nagyon rossz a prognózisuk (15). Az OCN ból kiinduló melanomák rizikója csökken a pubertást követően (15).

Kinsler vizsgálata szerint az összes melanoma közül az OCN-ból kiinduló melanomák mutatják a legszorosabb a kapcsolatot, az agyi érintettség kialakulásával, így ezen csoportban a koponya MR vizsgálat elvégzése, az alacsony előfordulási arány ellenére javasolt.

A neurocutan melanosis, (NCM) és a MM gyakoribb a 40 cm-nél nagyobb OCN, multiplex satellita nevis, és törzsi lokalizáció esetén.

A NCM jellemzően multiplex közepes CN vagy egy OCN jelenléte esetén, a leptomeningsen vagy az agy parenchimában jelentkező, jó vagy rosszindulatú diffúz, vagy lokalizált melanocita proliferáció (28). A legtöbb NCM-os beteg tünetmentes, de OCN háti axiális lokalizációja esetén gyorsan kialakuló tünetek jelentkezhetnek, főként multiplex satellitózis esetén (10, 29). Agysejtekre kifejtett hatása miatt jelentkező tünetek: rohamok, agyi és gerincvelői funkciózavarok, szenzomotoros eltérések, bél és hólyag működési zavar lehetnek. Ezek mellett fejfájás, visszatérő hányás, letargia, fotofóbia, hidrocefalus jelentkezhet a megnövekvő intracranialis nyomás miatt (30, 31). A NCM tünetei általában 2 éves kor előtt kialakulnak, de későbbi gyermek vagy akár felnőtt korban is előfordulnak, enyhe fejfájás és neuropszichiátriai tünetek formájában (31).

A legutóbbi irodalmi adatok alapján, a CN-sal szövődött letális melanomák 1/3-a primér agyi lokalizációjú, bár a valós előfordulás nehezen megítélhető (27).

Ezen melanomák a fiúgyermeket, valamint a számos, közepes CN-sal rendelkezőket érint, és előre láthatóan rövidebb túléléssel társulnak, mint a cután formák.

Pathogenesis: a congenitális nevisok genetikai mozaicizmus következtében alakulnak ki. A két vagy több sejt-populációban létrejövő mozaicizmus, posztzigotikus mutáció következménye.

Az utóbbi idők vizsgálatai alapján az NRAS gen (codon Q61) mutációja az OCN-ban és a neurologiai leziókba mutatható ki, egyéb egészséges szövetében nem, mely a posztzigotikus mutációt igazolja (32). BRAF oncogen mutáció elsősorban a kis CN-ban alakul ki, míg az OCN elsősorban NRAS mutáció észlelhető (33). *Salgado és mtsai* igazolták, a BRAF mutáció meglétét OCN-ban is, így a terápiás lehetőség a genetikai eredmény függvénye (34).

A congenitális nevisok genetikai hátterét vizsgálva a fenti postzygotikus mutáció mellett számos egyéb mechanizmus is szerepet játszhat. CDKN2a, c-kit MITF, érintett lehet. A RAS/RAF/MAPK/ jelátviteli út is befolyásolja a melanociták proliferációját (35).

A gyermekkori melanomák *kivizsgálása, kezelése és gondozása* jelenleg a felnőtt protokollnak megfelelően történik. Kivizsgálásnál, főként a OCN rendelkező betegek esetében a NCM *kizárására* a koponya MR szűrőjellegű elvégzése javasolt. A 20 cm-nél nagyobb vagy multiplex CN esetén a NCM és a melanoma gyakorisága emelkedik (31). A gyermekkori melanomás betegek egész életen át történő évenkénti bőrgyógyászati ellenőrzése szükséges.

A melanoma terápiájában egyértelműen a sebészeti ellátás és a 0,8 mm vagy vastagabb tumor esetében sentinel nyirokcsomó vizsgálat végzése javasolt. Metasztatikus esetekben a kemo és radioterápia helyett az új target, vagy immunterápiát részesítik előnyben (36). Külön említést kell tennünk a congenitális naevusok ellátásáról, tekintettel a melanoma rizikóra. A kis és középnagy naevusok esetében a melanoma kialakulásának alacsony rizikójára való tekintettel műtéti eltávolításuk melanoma prevenció céljából nem indokolt (37). Eltérő és bonyolultabb a helyzet a nagy kiterjedésű nevisok vonatkozásában. A lehető legkorábbi, totális műtet javasolják, a modern sebészeti eszközök (negatív nyomásterápia, expander, bőrpótlás) alkalmazásával (13).

A cél a kozmetikai eredmény mellett, a melanoma kialakulásának megelőzése. Bár teljesen eltávolított nevisok után is kialakulhat melanoma (38, 39, 40). Az egyéb eljárások, dermabrázió, lézeres ellátás mellett nagyobb a későbbi életkorban a melanoma kialakulás lehetősége. Az irodalomban óriás congenitális naevus sikeres Trametinib kezeléséről is beszámoltak. (41).

Az általunk bemutatott nőbeteg esetében óriás, születéskor meglévő, congenitális naevuson nagyon rövid idő alatt, 3 hónapos korban gyorsan növekvő, vérezékeny csomó alakult ki, mely a szövettani vizsgálat alapján neuro-mixoid jellegű melanoma malignum képét mutatta, és a fo-

lyamat kiterjedt volt. Pár hónapon belül regionális nyirokcsomó metasztázis alakult ki. A CN a 40 cm-nél nagyobb csoportba sorolható, melyhez számos satellita nevus tartozott. Az fürdőruhaszerű elhelyezkedésnek felelt meg. A műtétek és a kemoterápia után 35. tünet és panaszmentes évet követően jelentkeztek szervi metasztázisai.

Betegünknel a legrosszabb prognózisú csoportba tartozó faktorokat megtalálhattuk. A CN az óriás naevusok csoportjába tartozott >40cm, ahol melanoma kialakulásának nagy a valószínűsége. A klinikai kép alapján a leggyakrabban megjelenési formát a fürdőruhaszerű elhelyezkedést mutatta, számos satellita nevussal. A melanoma születés után korán, három hónapos korban megjelent. Itt felmerül a tumor születéskori megléte, és a gyors progresszió csak ráirányította a figyelmet. Pontos tumorvastagságot nem ismerünk, de előrehaladott volt a 4 cm-es megjelenése alapján, kiterjedt ulcerációval. A betegnél korán radikális kimetszést történt, részleges jelleggel. A regionális metasztázis is egy éven belül kialakult, mely jellemző a gyermekkori melanomák ezen csoportjára. A műtétet követően kemoterápiában részült, mert egyéb kezelési lehetőség nem állt rendelkezésre.

Összességében a rossz prognózisú tumor mellett hosszú időn keresztül tünet és panaszmentes volt. Ennek magyarázata az esetleges női nem, és talán a legfontosabb, a centrális idegrendszer érintettség feltételezhető hiánya, valamint a korán alkalmazott kemoterápia lehetett. Így a rossz prognózisú tumor mellett 35 évig tünete és panaszmentes volt.

A hirtelen fellépő soliter agyi áttét és a tüdőben észlelt elváltozás magyarázatra szorul. Irodalomban leírtak OCN-hoz társuló késői melanomákat, belsőszervi metasztázis, cután primér tumor formájában, de korábban gyógyult melanoma recidívájáról nem találtunk közleményt.

Egyértelmű szövettani összehasonlítás nem áll rendelkezésünkre, a primér melanoma és a recidíva esetében, így a szövetekben észlelhető egyéb jellegű neuro-mixoid, rhabdoid jellegre nem tudunk kitérni. BRAF vizsgálat negatív eredményt mutatott de az óriás congenitális naevusok esetében ez nem ritka. Betegünknel a további részletes genetikai kivizsgálás folyamatban van, és esetleg segíthet a pathogenezis megértésében.

IRODALOM

1. *Kottschade LA., Grotz TE., Dronca RS., és mtsai.*: Rare presentations of primary melanoma in special populations: A systemic review. *Am.J.Clin. Oncolgy.* (2014) 37, 635-641.
2. *Strouse JJ., Fears TR., Tucker MA., és mtsai.*: Pediatric risk factor and survival analysis of the Surveillance, Epidemiology and End Results database. *J. Clin. Oncol.* (2005) 23, 4735-4741.
3. *Regnault M., Mazereeuw-Hautier J., Freitag S.*: Les melanomes d'apparition precoc (congenitaux, néonataux, d nourisson): revue sytématique des cas de la littérature (2020) *Ann. de. Dermatol. Venereol.* 147,729-745.
4. *Kopf A., Bart R., Henessy P.*: Congenital melanocytic nevi and melanoma *J. Am. Acad Dermatol.* (1979) 1(2),123-130.
5. *Kinsler VA., O'Hare P., Bulstrode N., és mtsai.*: Melanoma in congenital melanocytic naevi. *Br. J. Dermatol.* (2017) 176(5), 1131-1143.
6. *Ferrari A., Bisogno G., Salvo GL., és mtsai.*: The challenge of very rare tumor in childhood: the Italian TREP project. *Eur. J Cancer.* (2007) 43,654-659.
7. *Averbook BJ., Lee SJ., Delman KA., és mtsai.*: Pediatric melanoma analysis on an international registry. *Cancer* (2013) 119, 4012-4019
8. *Wong JR., Harris JK., Rodrigez-Galindo C., és mtsai.*: Incidence of childhood and adolescent melanoma in the United States 1973-2009. *Pediatric* (2013) 131,846-854.
9. *Marghoob AA., Schoenbach SP., Kopf AW., és mtsai.*: Large congenital melanocytic nevi and the risk for the development of malignant melanoma, Prospective study. *Arch. Dermatol.* (1996) 132,170-175. (M40)
10. *De David M., Oslow SJ., Provost N., és mtsai.*: A study of large congenital melanocytic nevi and associated malignant melanomas: review of cases in the New York University Registry and the world literature. *J. AM. Acad. Dermatol.* (1997) 36, 409-416.
11. *Busam KJ., Gerami P., Colyer RA.*: Pathology of Melanocytic Tumors. Philadelphia: Elsevier 2019.
12. *Merkel EA., Mohan LS., Shi K., és mtsai.*: Pediatric melanoma: clinical update, genetic basis, and advances in diagnosis. *Lancet Child Adolesc Health.* (2019) 3(9),646-654.
13. *Krengel S., Marghoob A.*: Current management approaches for congenital melanocytic nevi. *Dermatol. Clin.* (2012) 30 (3), 377-387.
14. *Price HN.*: Congenital melanocytic nevi: update in genetics and management. *Current Opin. Clin.* (2016). 20, 476-482.
15. *Kinsler VA., O'Hare P., Calonje JE., és mtsai.*: Melanoma in congenital melanocytic nevi. *Br. J. Dermatol.*(2017) 176(5),1131-1143.
16. *Cordoro KM., Gupta D., Frieden IJ.,és mtsai.*: Pediatric melanoma: results of a large cohort study and proposal for modified ABCD detections criteria for children. *J. Am.Acad Dermatol.* (2013) 68, 913-925.
17. *Purim KSM., de-Pra MV., Bahr DC. és mtsai.*: Survival analysis of children and adolescents with melanoma. *Rev.Col. Bras. Cir.* (2020) 30, 47.
18. *Dean PH., Bucevska M., Strahlendorf C., és mtsai.*: Pediatric melanoma: 35 years Population based Review 2017. *Plast. Reconstr. Surg.Glob.Open.* (2017) 9;5(3) :e1252
19. *Quinlan CS., Capra M., Dempsey M.*: Pediatric malignant melanoma in Ireland: A population study and review of the literature. (2019) *J. Plast. Reconstr. Aesthetic. Surg.* 72, 1388-1395.
20. *Ferrari A., Bisogno G., Cecchetto G., és mtsai.*: Cutaneous melanoma in children and adolescent: the Italian rare tumor in pediatric age project experience. *J. Pediatr.* (2014) 164(2), 376-382.
21. *Temple WJ., Mulloy RH., Alexandeer F. és mtsai.*: Childhood melanoma. *J. Pediatr. Surg.* (1991) 26, 135-137.
22. *Campbell LB., Kreicher KI., Gittlemann HR.,és mtsai.*: Melanoma incidence in children and adolescents: decreasing trends in United States. *J. Pediatric.* (2015)166,1505-13.
23. *Lam PH., Obirieze AC., Ortega G.,és mtsai.*: An age-based analysis of pediatric melanoma: staging, surgery, and mortality in the surveillance, epidemiology and end results data base. *Am. Surg.* (2018) 84, 739-745.
24. *Brecht IB., De Paoli A., Bisogno G., és mtsai.*: Pediatric patients with cutaneous melanoma: An European study. *Pediatr. Blood Cancer.* (2018) 65(6.) e26974
25. *Martins da Silva VP., Marghoob A., Pigem R., és mtsai.*: Patterns of distribution of giant congenital melanocytic nevi (GCMN): The 6B rule. *J. Am. Acad. Dermatol.*(2017) 76, 689-694.
26. *Krengel S., Scope A., Dusza SW., és mtsai.*: A new recommendation for the characterization of cutaneous features of congenital melanocytic nevi. *J. Am. Acad.Dermatol.* (2013) 68, 441-451.
27. *Neuhold JC., Friesenhahn J., Gerdes N., és mtsai.*: Case report of fatal metastasizing melanoma in children and adolescents, a systemic analysis of the literature. *Pediatric Dermatol.*(2014) 32,13-22.

28. *Miltre V., Heym K., Clark G.I., és mtsai.*: Neurocutaneous Melanocytosis and Leptomeningeal Melanoma. *J.Pediatr.Hematol. Oncol.* (2021) *43*(2), e195-e197
29. *Billencourt FV., Marghoob AA., Kopf AW., és mtsai.*: Large congenital nevi and the risk for development of malignant melanom and neurocutaneous melanocytosis *Pediatrics.* (2000) *106*,736-41.
30. *Ramaswamy V., Delaney H., Haque S., és mtsai.*: Spectrum of central nervous system abnormalities in neurocutaneous melanocytosis *Dev. Med. Child. Neurol.* (2012) *54*,563-68.
31. *Kadonaga JN., Frieden IJ.*: Neurocutaneous melanosis definition and review of the literature. *J. Am. Acad. Dermatol.* (1991) *24*, 47-55.
32. *Kinsler VA., Thomas AC., Ishida M., és mtsai.*: Multiple congenital melanocytic nevi and neurocutaneous melanosis are caused by postzygotic mutation in codon61 of NRAS. *J. Invest Dermatol.* (2013) *133*, 2229-36.
33. *Roh MR., Eiades P., Gupta S. és mtsai.*: Genetic of melanocytiv nevi. *Pigment Cell. Melanoma Res.* (2015) *28*, 661-72.
34. *Salgado CM., Basu D., Nikifirinova M., és mtsai.*: BRAF mutations are also associated with neurocutaneous melanocytosis and large /gigant congenitls melanocytic nevi. *Peditric.Dev. Pathol.* (2015) *18*,1-9.
35. *Behysheva TS., Vishnevskaya YV., Nasedkina TV. és mtsai.*: Melanoma arising in Giant congenital melanocytic nevus: two case reports. *Diagnostic Pathology* (2019) *14*(1), 21-30
36. *Stefanaki C., Chardalias L., Soura E., és mtsai.*: Paediatric melanoma. *JEADV.*(2017) *31*,1604-1615.
37. *Farabi B., Akay BN, Goldust M és mtsai.*: Congenital melanocytic naevi: An up-to-date overview. *Austalian J. of dermatol.* (2021) doi: 10.1111/ajd.13535
38. *Streams BN., Lio PA., Mihm LC., és mtsai.*: Nonepidermal primary melanoma arising in a gigant melanocytic nevus 40 years after partial surgical removal. *J. Am. Acad. Dermatol.* (2004) *50*, 789-92.
39. *Tchenev G., Patterson JW., Bakardzhiev I., és mtsai.*: A late onset achromic melanoma arise in a giant congenital melanocytic nevus. *Open Acces Maced J .Med. Sci.* (2017) *18*;5(4), 533-534.
40. *Costa BA., Zibara V., Shingh V. és mtsai.*: Case report: Later onset of NRAS mutant metastatic Melanoma in a patient with a partially-excided giant congenital, melanocitic nevus, *Front. Med. (Lausanne)* (2022) *Dec 8*;9, 1086473 DOI:10.3389/fmed.2022.1086473
41. *Mir A., Agim NG., Kane AA., és mtsai.*: Congenital melanocytic nevus treated with trametinib. *Pediatric.* (2019) *143*, e20182469

Érkezett: 2023.08.28.

Közlésre elfogadva: 2023.09.14.

Nem termikus atmoszférikus plazma használata a bőr in situ laphámsejtes karcinómájának kezelésére: esetismertetés

The use of non-thermal atmospheric plasma for the treatment of in situ cutaneous squamous cell carcinoma: a case series

FRIEDMAN CSERHALMI PÉTER DR.¹, FRIDMAN GREGORY DR.²,
FRIDMAN ALEXANDER DR.³

The Skin Center Dermatology Group¹, New City, NY, USA

AA Plasma², Philadelphia, PA, USA

C&J Nyheim Plasma Institute, Drexel University³, Camden, NJ, USA

ÖSSZEFOGLALÁS

Magas előfordulása ellenére a bőr laphámsejtes karcinómája (SCC) továbbra is kezelési kihívást jelent. A nem termikus atmoszférikus plazma (NTAP) egy új, elterjedőben levő eljárás széleskörű bőrgyógyászati alkalmazási lehetőségekkel, beleértve az aktinikus keratózis kezelését is. Tekintettel az aktinikus keratózis és az SCC közötti szoros kapcsolatra, három olyan beteget kezeltünk NTAP használatával, akinek biopsziával igazolt in situ SCC-je volt. Mindhárom beteg nagyon jól tolerálta a kezelést, és 2-5 kezelés után mindannyian elérték a lézió teljes klinikai megszűnését. Ez az esetsorozat rávilágít az NTAP lehetséges szerepére az SCC kezelésében.

Kulcsszavak:

laphámsejtes karcinóma – nem termikus
atmoszférikus plazma – bőrcarcinóma –
nem-invazív kezelés

SUMMARY

Despite its high incidence, cutaneous squamous cell carcinoma (SCC) remains a treatment challenge. Non-thermal, atmospheric pressure plasma (NTAP) is an emerging modality with a broad range of potential applications in dermatology, including the treatment of actinic keratosis. Given the close relationship between actinic keratosis and SCC, we treated three patients with biopsy-proven in-situ SCC, using NTAP. All three patients have tolerated the treatment very well, and they all reached full clinical resolution of their lesion after 2-5 treatment sessions. This case series highlights the potential role of NTAP in the treatment of SCC.

Key words:

squamous cell carcinoma – non-thermal
atmospheric plasma – skin cancer,
non-invasive treatment

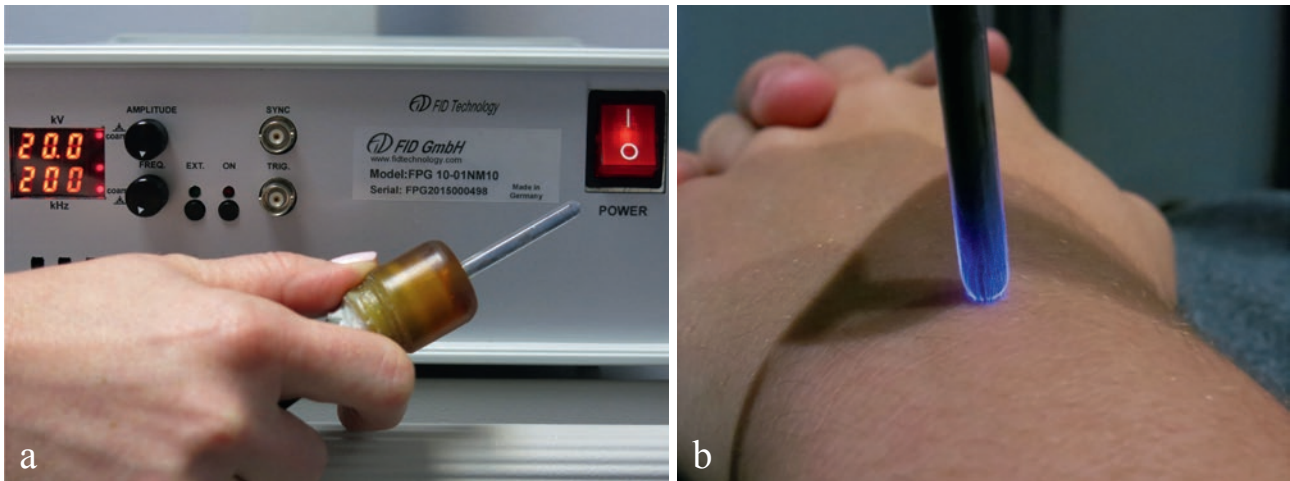
A bőr laphámsejtes karcinómája (SCC) a második leggyakoribb bőrrák. Noha a kezelési lehetőségek széles skálája áll rendelkezésre, beleértve a sebészeti kezelést (kimetszés, Mohs-mikroszkópos műtét, küret és elektrodesikáció, kriosebészet), helyi farmakoterápia és energiaalapú eszközök (lézer, sugárkezelés, fotó-dinamikus terápia), minden jelenleg használt kezelésnek vannak hátrányai (1). Korábban, csoportunk úttörő szerepet játszott a nem termikus atmoszférikus plazma (NTAP) alkalmazásában az aktinikus keratózis (AK) kezelésére (2), amit később több csoporttól származó hasonló közlések követték (3, 4). Az aktinikus keratózist a keratinocita bőrrák potenciális előfutárának tekinthetjük, és az klinikai és bizonyos szövettani hasonlóságokat mutat az SCC-vel, különösen az in situ SCC-vel (isSCC).

Ezen hasonlóság és a két elváltozás közötti szoros kapcsolat miatt, és az AK kezelésében a lézióra irányított NTAP alkalmazásában elért sikerünk alapján úgy döntöttünk, hogy teszteljük ezt a módszert az isSCC-k kezelésére is.

Esetismertetés

1. beteg

Egy 47 éves nő, akinek a kórtörténetében több, nem-melanómás bőrrák is szerepelt, a bal arcon körülbelül 6 mm-es, hám-ló vörös elváltozással jelentkezett rendelésünkön (2. ábra). A biopszia in situ laphámsejtes karcinómát igazolt. A biopsziás területet NTAP-vel kezeltük a korábban leírt módszerrel (röviden: egy kvarccal borított rézelektroda csúcsát mozgattuk a

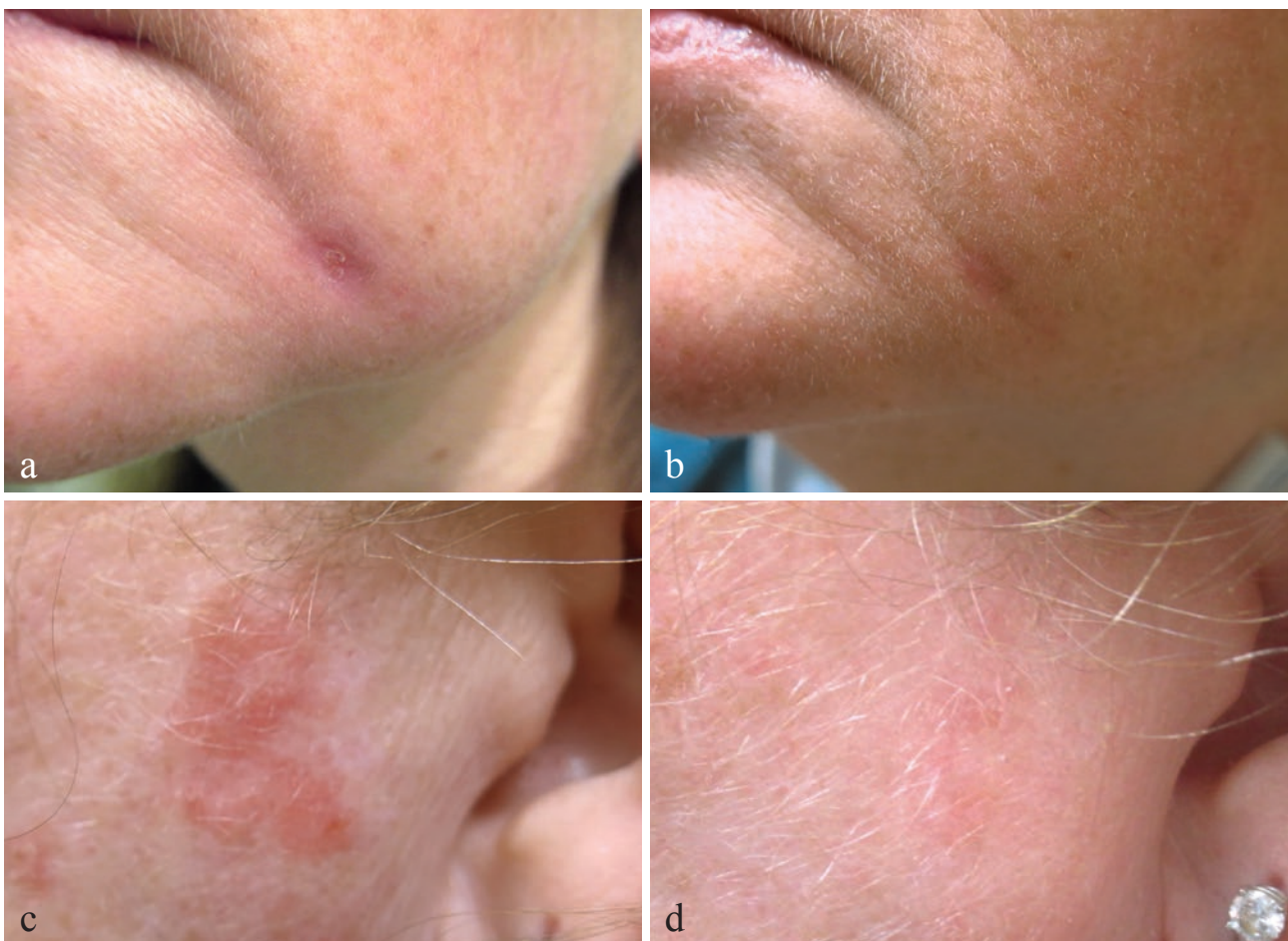


1. a, b ábra

a: NTAP elektród és impulzusgenerátor; b: NTAP elektród működés közben a bőr felszínén

területen, miközben egy impulzusgenerátorhoz csatlakoztattuk, amely 20 kV-os, 20 ns-os impulzust 200 Hz-en szolgáltatott) (1. a, b ábra) (2). A kezelés időtartama két perc volt, és a beteg két kezelést kapott egy hónap különbséggel. Mellékhatások nem

jelentkeztek, és a beteg a kezelést jól tolerálta. Egy hónappal a második kezelés után nem volt jele visszatérő elváltozásnak, csak enyhe bőrpír és heg volt megfigyelhető, ami megfelelt a korábbi biopszia helyének (2. b ábra). A beteget további 2 évig



2. a, b, c, d ábra

Biopsziával igazolt isSCC léziók az arcbőrön kezelés előtt (a, c) és kettő (b) illetve öt (d) NTAP kezelés után egy hónappal

klinikailag követték, visszatérő laphámsejtes karcinóma nem volt megfigyelhető.

2. beteg

Egy 53 éves nőnél, akinek az anamnézisében többszörös nem-melanómás bőrrák szerepelt, hámló, vörös, körülbelül 3,2 cm-es alig kiemelkedő plakk jelent meg a bal preauricularis területen (2. c ábra). A teljes lézió egy kis területének bőrbioptíziája isSCC-t mutatott. A beteg, tekintettel a lézió nagy méretére, a sebészeti kezelést el akarta kerülni. Ugyanakkor, a megelőző években más léziókra kapott helyi 5-fluorouracil- és imiquimod-kezelések jelentős mellékhatásairól számolt be, amelyeket emiatt szintén visszautasított. A kiváló biztonsági profil, a mellékhatások hiánya és az NTAP kezelés ragyogó tolerálhatósága miatt ebbe a kezelési eljárásba a beteg beleegyezett. Az elváltozást 3 részre osztottuk, és mindegyik területet 2 percre kezeltük úgy, hogy az elektródát folyamatosan mozgattuk a felszínen. Mellékhatás nem jelentkezett, a beteg a kezelést jól tolerálta. 5 kezelést végeztünk egy hónapos időtartamokban, és a beteg az utolsó kezelés után 6 hónappal nem mutatott megmaradó vagy visszatérő elváltozást (minimális vörösség mellett) (2. d ábra).

3. beteg

Egy 79 éves férfi, akinek a kórtörténetében többszörös nem-melanómás bőrrák szerepelt, egy körülbelül 1,3 cm nagyságú vörös, hámló plakkal jelentkezett rendelésünkön. A plakk egy részén biopsziás heg volt látható. A biopszia, amelyet előző bőrgyógyászta végzett, isSCC-t mutatott. Az elváltozást a biopszia óta nem kezelték. Tekintettel a terület nagyságára, az NTAP kezelést két részletben, részenként 2 percre adtuk a kezelt elváltozásra. Mellékhatás nem jelentkezett, a beteg a kezelést jól tolerálta. Összesen 3 kezelést végeztünk, egy hónaponként. Egy hónappal a harmadik kezelés után a teljes elváltozás klinikailag elmúlt. Ennél a betegnél hosszú távú követési adatok még nem állnak rendelkezésre.

Megbeszélés

Az SCC kezelése gyakori kihívást jelent, tekintettel arra, hogy a sebészeti eljárások invazívak, hegesedéshez vezetnek, és a nem sebészeti terápiák nemcsak kevésbé megbízhatóak, a mellékhatások kockázata is nagy, és tolerálhatósági korlátok is befolyásolják alkalmazhatóságukat. Mi az NTAP-nek az SCC-k kezelésében játszott lehetséges szerepét vizsgáltuk. Az NTAP egy új kezelési eljárás, amelyet különféle bőrbetegségek kezelési lehetőségeként vizsgálnak világszerte (5). Az NTAP alapja ionizált gáz, aminek előállítását atmoszférikus körülmények között és szobahőmérsékleten történik, szemben a forró plazmával, ahol az ionizált nagy energiájú állapot rendkívül magas hőmérsékleten alakul ki. A forró plazma köznapi példái a hegesztőív és a nap koronája. Az NTAP többféleképpen is előállítható, de ez jellemzően nagyfrekvenciás elektromos impulzussal történik (6). Egyes készülékekben gáz (például hélium vagy argon) 'sugarat' használnak az NTAP-nek a kezelt felületre juttatásához (jet-plazma). Más eszközök a plazmát magán a kezelt felületen hozzák létre, a

célterület és az elektróda közötti elektromos kisülés felhasználásával (lebegő elektródás – dielektromos barrier kisülési plazma, FE-DBD vagy DBD). Az NTAP egy összetett entitás, amely rövid és hosszú élettartamú reaktív anyagokat, elektromos töltésű molekulákat, például reaktív nitrogén- és oxigénfajokat tartalmaz. Az NTAP pontos összetétele függ attól, hogy a plazmát milyen gázból vagy gázkeverékből állítják elő, valamint a folyamatban használt elektromos tér típusától is (7). Az NTAP első alkalmazása a krónikus sebek és lábszárfekélyek kezelésében azon a képességén alapult, hogy gátolja a baktériumok növekedését (8). Laboratóriumi kutatások kimutatták, hogy az NTAP szelektíven képes rosszindulatú sejtvonalakban sejthalált indukálni (9). Ez szolgáltatta az elméleti alapot a NTAP technológia alkalmazásához aktinikus keratózisok kezelésében. Erről az alkalmazásról szóló kezdeti jelentésünk egy DBD NTAP eszköz használatán alapult (2). Más kutató csoportok jet-plazmát és területi kezelést használó későbbi vizsgálatai további klinikai és képalkotó-vizsgálatos bizonyítékot szolgáltattak ennek a módszernek a hatékonyságára. A sejt tenyésztésben igazolt szelektív tumor-sejt ellenes hatás, természetesen alátámasztja a NTAP használatát nem csak AK, de SCC kezelésben is.

Jelen közleményünkben beszámolunk a DBD NTAP alkalmazásáról az isSCC kezelésére, ugyanazon eljárással, amelyet korábban AK betegeknek alkalmaztunk. A kezelési protokoll annyiban volt eltérő, hogy az AK vizsgálatunkban minden elváltozást csak egyszer kezeltünk, míg az itt közölt isSCC betegeket havonta kezeltük addig, amíg teljes klinikai javulást értek el. Ez betegeink esetében 2-5 kezelést igényelt. A leírt esetek mindegyike biopsziával igazolt isSCC volt olyan Fitzpatrick I-es típusú betegek arcborján, akiknek a kórtörténetében többszörös nem-melanómás bőrrák szerepelt. Mindhárom beteg nagyon jól tolerálta a kezelést, a kezelés alatt vagy után mellékhatásokról nem számoltak be. A kezelés utáni követési időszak 2 év és 6 hónap volt az 1. és 2. betegnél, de csak egy hónap a 3. betegnél. A kezelés után bőrbioptíziát nem végeztünk, részben azért, mert az NTAP kezelést azért választottuk, hogy elkerüljük az invazív beavatkozásokat. Másrészt a 2. és 3. beteg esetében a teljes, nagy területről kellett volna biopsziát venni, ami egyenértékű lett volna a sebészeti kezeléssel, és így megsemmisítette volna az NTAP kezelés alkalmazásának előnyeit. Ennek az esetismertetésnek korlátai a betegek alacsony száma, a kontrollok hiánya, a hatásosság igazolásának klinikai vizsgálaton kívüli diagnosztikus (például képalkotó) eljárások hiánya és a 3. beteg esetében a rövid követési intervallum. Tudomásunk szerint ez az első jelentés NTAP alkalmazásáról a bőrön megjelenő SCC kezelésére humán alanyokban. Bár további, kiterjedt vizsgálatokra van szükség ahhoz, hogy eredményeinket nagyobb beteganyagban, különféle diagnosztikus eljárások felhasználásával megerősítsük, ez az esetsorozat azt mutatja, hogy a NTAP egy nagyon jól tolerálható, hatékony új módszer lehet a bőrön megjelenő SCC kezelésére.

IRODALOM

1. *Alam M, Armstrong A, Baum C és mtsai.*: Guidelines of care for the management of cutaneous squamous cell carcinoma. *J Am Acad Dermatol.* (2018) *78(3)*, 560-578. doi:10.1016/j.jaad.2017.10.007
2. *Friedman PC, Miller V, Fridman G és mtsai.*: A. Successful treatment of actinic keratoses using nonthermal atmospheric pressure plasma: A case series. *J Am Acad Dermatol.* (2017) *76(2)*, 349-350. doi:10.1016/j.jaad.2016.09.004
3. *Arisi M, Soglia S, Guasco Pisani E és mtsai.*: Cold Atmospheric Plasma (CAP) for the Treatment of Actinic Keratosis and Skin Field Cancerization: Clinical and High-Frequency Ultrasound Evaluation. *Dermatol Ther (Heidelb).* (2021) *11(3)*, 855-866. doi:10.1007/s13555-021-00514-y
4. *Koch F, Salva KA, Wirtz M és mtsai.*: Efficacy of cold atmospheric plasma versus diclofenac 3% gel in patients with actinic keratoses: a prospective, randomized, and rater-blinded study (ACTICAP). *J Eur Acad Dermatology Venereol.* (2020) *34(12)*, e844-e846. doi:10.1111/jdv.16735
5. *Friedman PC*: Cold atmospheric pressure (physical) plasma in dermatology: where are we today? *Int J Dermatol.* (2020) *59(10)*, 1171-1184. doi:10.1111/ijd.15110
6. *von Woedtke T, Reuter S, Masur K, Weltmann KD.*: Plasmas for medicine. *Phys Rep.* (2013) *530(4)*, 291-320. doi:10.1016/j.physrep.2013.05.005
7. *Isbary G, Shimizu T, Li YF és mtsai.*: Cold atmospheric plasma devices for medical issues. *Expert Rev Med Devices.* (2013) *10(3)*, 367-377. doi:10.1586/erd.13.4
8. *Assadian O, Ousey KJ, Daeschlein G és mtsai.*: Effects and safety of atmospheric low-temperature plasma on bacterial reduction in chronic wounds and wound size reduction: A systematic review and meta-analysis. *Int Wound J.* (2019) *16(1)*, 103-111. doi:10.1111/iwj.12999
9. *Lee JH, Om JY, Kim YH és mtsai.*: Selective killing effects of cold atmospheric pressure plasma with no induced dysfunction of epidermal growth factor receptor in oral squamous cell carcinoma. *PLoS One.* (2016) *11(2)*, 1-17. doi:10.1371/journal.pone.0150279

Érkezett: 2023.08.28.

Közlésre elfogadva: 2023.09.21.

Szelén-szulfid helye a seborrhoea capitis kezelésében*

Selenium sulphide in the treatment of scalp seborrheic dermatitis*

SZABÓ ÉVA DR.

Debreceni Egyetem, Általános Orvostudományi Kar, Bőrgyógyászati Tanszék,
MTA Kiváló Kutatóhely, Debrecen

ÖSSZEFOGLALÁS

A seborrhoeás dermatitis a bőr fokozott faggyútermeléssel, hámlással járó, leggyakrabban a fejbőrre, szemöldök, orr környékére lokalizálódó gyulladása. Az érintett bőrterületen jellemző a normál bőrhez képest megváltozott mikrobiom, mely magában foglalja a gomba és baktérium fajok jelenlétének számbeli és arányaiban is eltérő voltát. A kezelés során a normál mikrobiom visszaállítására kell törekedni. Enyhe és középsúlyos esetekben a széles körben alkalmazott ketokonazol mellett kiegészítő terápiaként, ajánlható a szelén-szulfid hatóanyag, amely a relapszusok számának csökkentését is elősegíti. A szelén-szulfid antimikrobiális hatása miatt a seborrhoeás bőrön jellemző *Malassezia* kolonizáció redukálása mellett a kórosan emelkedett *Staphylococcus* csiraszámot is csökkenti, elősegítve a bőr homeosztázis visszaállítását.

Kulcsszavak:

seborrhoea – *Malassezia* – bőr mikrobiom –
ketokonazol – szelén-szulfid

SUMMARY

Seborrheic dermatitis is an inflammatory condition on the skin with increased sebum production and peeling. Most frequent localisations are the scalp, the eyebrows and the nose. The microbiome of the affected skin area is altered compared to normal skin, with a different number and proportion of fungal and bacterial species. Treatment aims to restore the normal microbiome. In mild to moderate cases, selenium sulphide may be recommended as an adjunct therapy to the widely used ketoconazole. Selenium sulphide also reduces the number of relapses. According to our knowledge the antimicrobial effect of selenium sulphide is based on the reduction of the abnormally elevated *Staphylococcus* bacteria count, in addition to the reduction of the *Malassezia* colonisation of the seborrheic skin, thus helping to restore the skin homeostasis.

Key words:

seborrhoea – *Malassezia* – skin microbiom –
ketokonazol – selenium-sulfide

A seborrhoeás dermatitis a bőr fokozott faggyútermeléssel járó gyulladása, mely típusosan a hajas fejbőrt, szemöldök területét, orr környékét érinti. Jellemző tünet a zsíros bőrön kifejezett hámlás jelenléte hyperaemiás környezetben. A betegség multifaktoriális eredetű, melyben a fokozott faggyútermelés mellett, részben annak következményeként a bőr megváltozott mikrobiomja is jelentős szereppel bír (1,2). A tünetes betegek bőrén jellemző a normál bőrflóra tagjaként is megtalálható *Malassezia* élesztőgomba nagyobb arányú jelenléte. A kezelés során antifungális, gyulladáscsökkentő készítmények ajánlhatóak hagyományosan, de számos egyéb hatóanyag is sikeresen alkalmazható, amit klinikai vizsgálatok támasztanak alá.

A seborrhoeás dermatitis pathomechanizmusa, klinikai tünetei

A seborrhoeás dermatitis multifaktoriális betegség. A kifejezett sebum termelés mellett a betegség kialakulásában szerepet játszik a *Malassezia* gomba (korábbi nevén *Pity-*

rosporum) kolonizációja, hormonális tényezők, neurogén faktorok, immunszuppresszió, de egyéb környezeti faktoroknak is, így pl. UV sugárzás, páratartalom (3). A normál bőrflóra tagjaként ismert *Malassezia* az élesztőgombák nemzetségébe tartozik, melynek számos faja létezik. A különböző *Malassezia* fajok közül több megtalálható a normál bőrön, de egészséges immunrendszerű egyéneknél, normál bőrflóra esetén nem okoz tüneteket. Fokozott faggyútermelés, bőr barrier károsodás, fokozott transepidermális vízvesztés elősegíti a gomba kolonizációját. A *Malassezia* a folliculusok infundibulumában fordul elő nagyobb számban, jellemzően lipofil tulajdonságú, az általuk termelt lipázok hidrolizálják a triglicerideket és a szabadzsírsavakat, amelyek a bőrre irritáló, gyulladáskeltő hatásúak lehetnek. Újabb vizsgálatok szerint nemcsak a *Malassezia* kolonizáció jellemző a tünetes egyének bőrén, hanem a *Staphylococcus* speciesek kolonizációja is (1). A bőr mikrobiomjának megváltozása egyértelmű a seborrhoeában szenvedőknél.

Egy nagy esetszámú tanulmány szerint a korpásodás a *Malassezia*. *restricta* és a *Staphylococcus* (*S.*) spp. na-

gyobb gyakoriságával járt együtt az egészséges populációhoz képest. Továbbá megállapították, hogy a *S. epidermidis* előfordulása csökkent, a *S. capitis* száma növekedett korpás fejbőrön. A korpás fejbőrön a *M. restricta* és *S. capitis* arányának és abszolút számának növekedése háttérben feltételezik, hogy ezek a fajok tudnak alkalmazkodni a seborrhoeás bőr megváltozott körülményeihez, így a fokozott faggyú mennyiséghez, a fokozott transepidermális vízvesztés következtében kialakuló dehidratált bőrhöz (1).

A klinikai tünetekre jellemző a zsíros bőrön kialakuló korpázó hámlás, mely gyakran viszketéssel vagy égő érzéssel társul, gyakran reakciómentes alapon, de gyulladás is kísérheti. Hajas fejbőrre lokalizálódó formáját néha nehéz elkülöníteni az erre a területre lokalizálódó psoriasis-tól, melyben az anamnézis, az egyéb területek érintettsége, a hámlás jellege segít, vagyis psoriasisban a nagyobb elemű, ezüstfehér pikkelyek, míg seborrhoeában kisebb elemű, zsíros, sárgás korpázó hámlás jellemző. Javasolt dermatoscopia, amellyel a pikkelysömörre jellegzetes elágazó hajszálerek, csavart hurkokkal láthatóak, míg seborrhoeában pontszerű erek, foltos eloszlásban, sárgás hámlás, folliculáris szarucsap jellemző (3).

A seborrhoeás dermatitis kezelése, különös tekintettel a hajas fejbőr érintettségre

A seborrhoea jól kezelhető helyi készítményekkel. Szisztémás kezelés csak súlyos, helyi kezelésre nem reagáló esetekben szükséges, pl. immunszupprimált állapotban. Az ellátás során antifungális készítmények mellett a fokozott faggyútermelést, hiperkeratózist csökkentő anyagok pl. szalicilsav alkalmazása javasolt. Kifejezett gyulladás esetén szteroid hatóanyagú externa, továbbá calcineurin inhibitorok, így tacrolimus, pimecrolimus is hatékony (3, 4, 5). Enyhe és közepes súlyos esetekben effektív készítmény a szelén-szulfid kifejezett antimikrobiális hatása miatt, melyet klinikai vizsgálat is alátámaszt (2). Számos egyéb alternatív kezelésre vonatkozó adat van, így a piroctone olamine, bisabolol, alyglicera, telmesteine. Különböző növényi olajok (3). Fontos szem előtt tartani azt a tényt, amit számos újabb kutatási eredmény bizonyít, hogy a seborrhoeás bőrön megváltozik a mikrobiom. A kezelés hatékonyságának fontos része a normál mikrobiom visszaállítására törekvés, ehhez járul hozzá továbbá hidratáló komponensek alkalmazása a fokozott transepidermális vízvesztés csökkentésével (6).

Szelén szulfid hatékonysága a seborrhoea capitis kezelésében

A szelén önmagában is antimikrobiális hatású (7), hasonlóan a szelén-szulfid is, ez utóbbit régóta alkalmazzák antifungális indikációval (8), seborrhoea esetében kifejezetten hatékony, ugyanis a szelén-szulfid szélesebb antimikrobiális hatással bír, így nemcsak a fokozottan emelkedett *Malassezia* számot redukálja, hanem segíti a kórosan megnövekedett *Staphylococcus* szám csökkentését is (2). Egy 2022-ben végzett tanulmány enyhe és közepes súlyos

seborrhoea capitis kezelésében vizsgálta a szelén-szulfid klinikai hatékonyságát. Vizsgálatukban ketokonazol hatóanyagú sampon alkalmaztak 4 héten át heti 2 alkalommal, majd szelén szulfid tartalmú sampon 8 héten át heti 3 alkalommal. Eredményeik alapján megállapították, hogy a kombinált kezeléssel az enyhe és közepes súlyos seborrhoea capitis eredményesen kezelhető, és a relapszusok száma is csökkenthető (2). A szelén-szulfid hatóanyag segíti a normál mikrobiom visszaállítását, amely a hosszútávú tünetmentességhez szükséges.

Összefoglalás

A seborrhoeás dermatitis pathogenezisében alapvető a normál bőrhöz képest megváltozott mikrobiom, melynek fontos eleme a *Malassezia* gomba mellett a *Staphylococcus* kolonizáció. Jellemző a megnövekedett faggyútermelés mellett a fokozott transepidermális vízvesztés következtében dehidratált bőr. A kezelés során az enyhe és közepes súlyos esetekben a néhány hetes antifungális terápia után javasolt szelén-szulfid tartalmú sampon fenntartó alkalmazása, mely hosszú távú tünetmentességet eredményez, elősegítve a normál mikrobiom visszaállítását. Továbbá enyhe tünetekkel járó esetekben a szelén-szulfid tartalmú sampon önmagában is javasolható.

IRODALOM

1. Grimshaw SG, Smith AM, Arnold DS és mtsai.: The diversity and abundance of fungi and bacteria on the healthy and dandruff affected human scalp. PLoS One. (2019) 14(12), e0225796.
2. Massiot P, Clavaud C, Thomas M: Continuous clinical improvement of mild-to-moderate seborrheic dermatitis and rebalancing of the scalp microbiome using a selenium disulfide-based shampoo after an initial treatment with ketoconazole. J Cosmet Dermatol. (2022) 5, 2215-2225. doi: 10.1111/jocd.14362
3. Dall'Oglio F, Nasca MR, Gerbino C és mtsai.: An Overview of the Diagnosis and Management of Seborrheic Dermatitis. Clin Cosmet Investig Dermatol. (2022) 6:15, 1537-1548. doi: 10.2147/CCID.S284671.
4. Goldenberg G: Optimizing Treatment Approaches in Seborrheic Dermatitis. J Clin Aesthet Dermatol. (2013) 6(2), 44–49
5. Saunte DML, Gaitanis G, Hay RJ: Malassezia-Associated Skin Diseases, the Use of Diagnostics and Treatment. Front Cell Infect Microbiol (2020) 10, 112.20. doi: 10.3389/fcimb.2020.00112
6. Suchonwanit P, Triyangkulsri K, Ploydaeng M és mtsai.: Assessing Biophysical and Physiological Profiles of Scalp Seborrheic Dermatitis in the Thai Population, Biomed Res Int, (2019) 5128376 doi: 10.1155/2019/5128376
7. Serov DA, Venera V, Khabatova és mtsai.: A Review of the Antibacterial, Fungicidal and Antiviral Properties of Selenium Nanoparticles. Materials. (2023) 16(15), 5363.
8. Danby FW, W. Stuart WM, Lynette J: Margesson: A randomized, double-blind, placebo-controlled trial of ketoconazole 2% shampoo versus selenium sulfide 2.5% shampoo in the treatment of moderate to severe dandruff. Journal of the American Academy of Dermatology. (1993) 29 (6), 1008-1012.

A publikáció a L'Oreal Magyarország Kft./Vichy támogatásával jelent meg. A cikk teljes tartalma, a közölt információk a szerző személyes nézetét tükrözi.

Érkezett: 2023.10.10.

Közlésre elfogadva: 2023.10.20.