Gyulladásos mozgásszervi manifesztációk hidradenitis suppurativában: fókuszban az axialis spondyloarthritis*

Inflammatory musculoskeletal manifestations in hidradenitis suppurativa: focus on axial spondyloarthritis*

KOVÁCS ALIZ DR.[1], BODNÁR NÓRA DR.[2]
Somogy Vármegyei Kaposi Mór Oktató Kórház Bőrgyógyászati Osztály, Kaposvár[1]
Debreceni Egyetem Klinikai Központ, Reumatológiai és Immunológiai Klinika[2]

ÖSSZEFOGLALÁS

Az axiális spondyloarthritis (axSpA) krónikus, progresszív immunmediált gyulladásos reumatológiai megbetegedés, amelynek korai felismerése továbbra is jelentős kihívást jelent a gyakran nem specifikus kezdeti tünetek és a diagnosztikus késedelem miatt. Az elmúlt évek epidemiológiai, genetikai és immunológiai kutatásai egyre szorosabb kapcsolatot tártak fel az axSpA és több immunmediált gyulladásos bőrbetegség, újabban a hidradenitis suppurativa (HS) között. A közös patogenetikai mechanizmusok, beleértve a HLA-asszociációkat, valamint a TNF-α- és IL-17-mediált gyulladásos útvonalak szerepét, arra utalnak, hogy e két kórkép részben átfedő immunpatológiai spektrumot alkothat. Ennek következtében a bőrgyógyászok szerepe felértékelődik az axSpA-ra utaló mozgásszervi tünetek felismerésében. Jelen közlemény áttekinti az axSpA patogenezisét, klinikai altípusait, diagnosztikai sajátosságait és a korai felismerést segítő klinikai jeleket, különös hangsúlyt helyezve a bőrgyógyászati gyakorlat szempontjából releváns vonatkozásokra.

Kulcsszavak:
axialis spondyloarthritis (axSpA) – hidradenitis suppurativa (HS) – immun-mediált gyulladásos megbetegedések – gyulladásos derékfájdalom – korai diagnosis – bőrgyógyász-reumatológus együttműködés

SUMMARY

Axial spondyloarthritis (axSpA) is a chronic, progressive immune-mediated inflammatory rheumatic disease whose early recognition remains a major challenge due to its often non-specific initial manifestations and frequent diagnostic delays. Over recent years, epidemiological, genetic, and immunological research has revealed an increasingly close association between axSpA and several immune-mediated inflammatory skin diseases, most notably hidradenitis suppurativa (HS). Shared pathogenetic mechanisms, including HLA-associated genetic susceptibility and the involvement of TNF-α- and IL-17-mediated inflammatory pathways, suggest that these two conditions may represent partially overlapping entities within the same immunopathological spectrum. Consequently, dermatologists are assuming an increasingly important role in recognizing musculoskeletal symptoms suggestive of axSpA. This review provides an overview of the pathogenesis, clinical subtypes, and diagnostic characteristics of axSpA, with particular emphasis on the clinical features that may facilitate early recognition and are of particular relevance to dermatological practice.

Key words:
axial spondyloarthritis (axSpA) – hidradenitis suppurativa (HS) – immune-mediated inflammatory diseases – inflammatory low back pain (IBP) – early diagnosis – dermatologist–rheumatologist collaboration

A hidradenitis suppurativát az utóbbi évek egyik legnagyobb szakmai figyelmét kiérdemlő krónikus bőrgyógyászati betegségként ismerhettük meg. Ennek a fókusznak köszönhetően lehetővé vált a betegség klinikai tüneteinek és kialakulásának szélesebb körű megértése. A betegség rizikófaktorai jól ismertek, azonban a kialakulásának mozzanatai további vizsgálatokat tesznek szükségessé, melyek a hatékony terápiás lehetőségek várható bővülését fogják

Levelező szerző: Bodnár Nóra dr.
e-mail cím: drbodnarnora@gmail.com

* Szponzorált közlemény

eredményezni. Napjainkban egyre több evidencia támasztja alá, hogy a hidradenitis suppurativa (HS) nem csupán izolált dermatológiai kórkép, hanem szisztémás gyulladásos megbetegedés (1), amely a közös immunpatogenetikai és gyulladásos mechanizmusok révén számos egyéb immunmediált kórállapottal mutat társulást.

HS-ben gyakoribb előfordulását figyelték meg a gyulladásos bélbetegségeknek, szeronegatív spondyloarthritiseknek, valamint az acne és egyéb follicularis hyperkeratózissal járó kórképeknek (2). A reumatológia és a bőrgyógyászat metszéspontját jól szemlélteti a spondyloarthritisek fokozott előfordulása hidradenitis suppurativában. Egy multicentrikus prospektív vizsgálatban a HS-ben szenvedő betegek 3,7%-a felelt meg a spondyloarthritis ASAS klasszifikációs kritériumainak, amely érték számottevően magasabb a teljes populációban becsült 0,3-1%-os SpA-prevalenciánál (3). A vizsgálatban HS-betegek 28,7%-nál észleltek mozgásszervi tüneteket, miközben a bőr- és az ízületi panaszok megjelenése között átlagosan 3,6 év telt el, amely tovább hangsúlyozza a bőrgyógyászok szerepét a korai felismerésben (3).

Jelen közlemény a hidradenitis suppurativa és az axialis spondyloarthritis közötti epidemiológiai, klinikai és immunpatológiai összefüggéseket tekinti át, amelyek a két betegség gyakoribb együttes előfordulását magyarázhatják. Külön hangsúlyt helyezünk azon klinikai tünetek ismertetésére, amelyek alapján a bőrgyógyász felismerheti a társuló gyulladásos mozgásszervi érintettséget és kezdeményezheti a páciens reumatológiai kivizsgálását.

A hidradenitis suppurativa epidemiológiája és patogenezise

A hidradenitis suppurativa jelentős életminőség-romlással járó, krónikus, szisztémás, relapszusokkal-remissziókkal jellemezhető immunmediált bőrgyógyászati kórkép. Epidemiológiai vizsgálatok alapján a hidradenitis suppurativa prevalenciája a teljes populációban megközelítőleg 0,4-1,0% közé tehető (4). A kaukázusi populációban a HS női predominanciát mutat. A betegség lefolyását hormonális tényezők is befolyásolhatják, amit alátámaszt, hogy számos beteg esetében a menopausát követően a betegség aktivitása csökken, illetve remisszió alakul ki (5). A betegség első tünetei rendszerint fiatal felnőttkorban (19 éves kor körül) jelentkeznek, azonban minden harmadik HS beteg esetén már 19 éves kor előtt megjelennek a bőrtü-

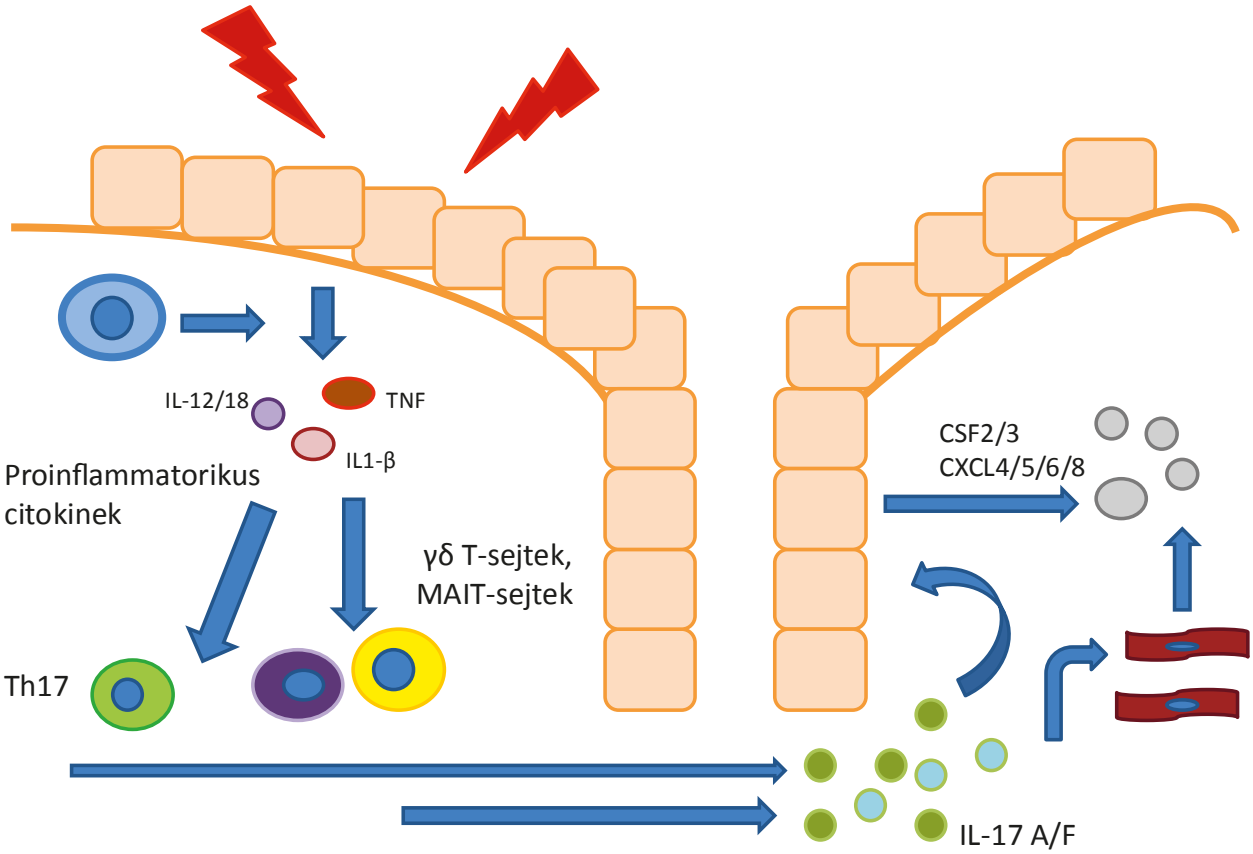

1. ábra

Az aktivált keratinociták (narancs téglalap) és makrofágok (kék kör) által termelt proinflammatorikus citokinek (TNF-α, IL-1-β, IL-12/18) a dermisben kétféle T-sejt populációra hatnak (Th17, innate-like limfociták – γδ T-sejtek, MAIT-sejtek), melyek nagy mennyiségben IL-17 A/F molekulákat fognak szekretálni. Az IL-17 A/F molekulák hatására a keratinociták és fibroblasztok (barna téglalap) a neutrofil granulociták migrációjáért és aktivációjáért felelős citokinek (CSF 2/3, CXCL4/5/6/8) termelésébe kezdenek

netek (5). A hidradenitis suppurativa diagnózisa továbbra is számottevő késéssel történik, a tünetek megjelenése és a diagnózis felállítása között átlagosan hét év telik el (6). Az elmúlt években tapasztalható betegség iránti növekvő szakmai érdeklődés, valamint a diagnosztikus kritériumok és terápiás lehetőségek fejlődése várhatóan hozzájárulnak majd a diagnosztikus késedelem csökkenéséhez.

A hidradenitis suppurativa patogenezise összetett és mindmáig nem teljesen tisztázott. A jelenlegi modell szerint a betegség kialakulásában genetikai hajlamosító tényezők, hormonális hatások, az innate és adaptív immunválasz eltérései, valamint környezeti faktorok egyaránt szerepet játszanak. Az ismert rizikófaktorok közül kiemelendő a dohányzás és az obesitas, amelyek nemcsak a betegség kialakulásával, hanem annak súlyosságával és progressziójával is összefüggést mutatnak. A folyamatban lévő és jövőbeli klinikai, valamint transzlációs kutatások várhatóan tovább bővítik ismereteinket a HS patogeneziséről, ami alapot teremthet új terápiás célpontok azonosításához és innovatív kezelési stratégiák kidolgozásához.

A HS kialakulásában a fent nevezett etiológiai faktorok révén központi patogenetikai esemény a follicularis hiperkeratózis kialakulása. A szőrtüszők külső gyökérhüvelyét képező keratinociták nem csak passzív résztvevői a gyulladásos folyamatnak, hanem aktív immunológiai funkciót töltenek be, a bőr veleszületett immunrendszerének sejtes elemeit képezik. A keratinociták, valamint a bőrben lévő makrofágok részben ismert, de inkább ismeretlen stimulusok hatására aktiválódnak és proinflammatorikus citokinek termelésébe kezdenek (TNF-α, IL-1-β, IL-12/18). Ezen proinflammatorikus citokinek hatására a dermisben további két T-sejt populáció fog aktiválódni: egyrészt az adaptív immunrendszer részéről a helper T-sejtek TH17-irányú differenciálódása fog végbemenni, másrészt egy ún. veleszületett-szerű (innate-like) limfocita populáció (γδ T-sejtek, MAIT-sejtek) is aktiválódni fog. A leírt immunológiai folyamatok és az IL-17 által vezérelt gyulladásos kaszkád sematikus ábrázolását az *1. ábra* mutatja be (7).

Ezek a T-sejtek nagy mennyiségű IL-17A/F molekulákat fognak termelni, melyek visszahatnak az aktivált keratinocitákra, valamint a dermisben lévő IL-17 receptor pozitív fibroblasztokra. IL-17 hatására ezek a sejtek a neutrofil granulociták migrációjáért és aktivációjáért felelős citokinek termelésébe kezdenek (CSF-2/3, CXCL 1/5/6/8)

A gyulladás helyén tehát nagy mennyiségű neutrofil granulocita halmozódik fel (a folyamatot a *2. ábra* szemlélteti) (8), melyek aktivációja hozzájárul a szöveti destrukció kialakulásához, a follicularis hiperkeratozis kapcsán létrejött ciszta falának károsítása révén pedig a gyulladásos folyamat további progressziójához: deepitelizált járatok jönnek létre, valamint lehetővé válik a gyulladás subkután zsírszöveti infiltrációja is.

Egy előrehaladott, akár teljes régiót érintő gyulladásos folyamatban egymással kommunikáló üregrendszerek (szi-

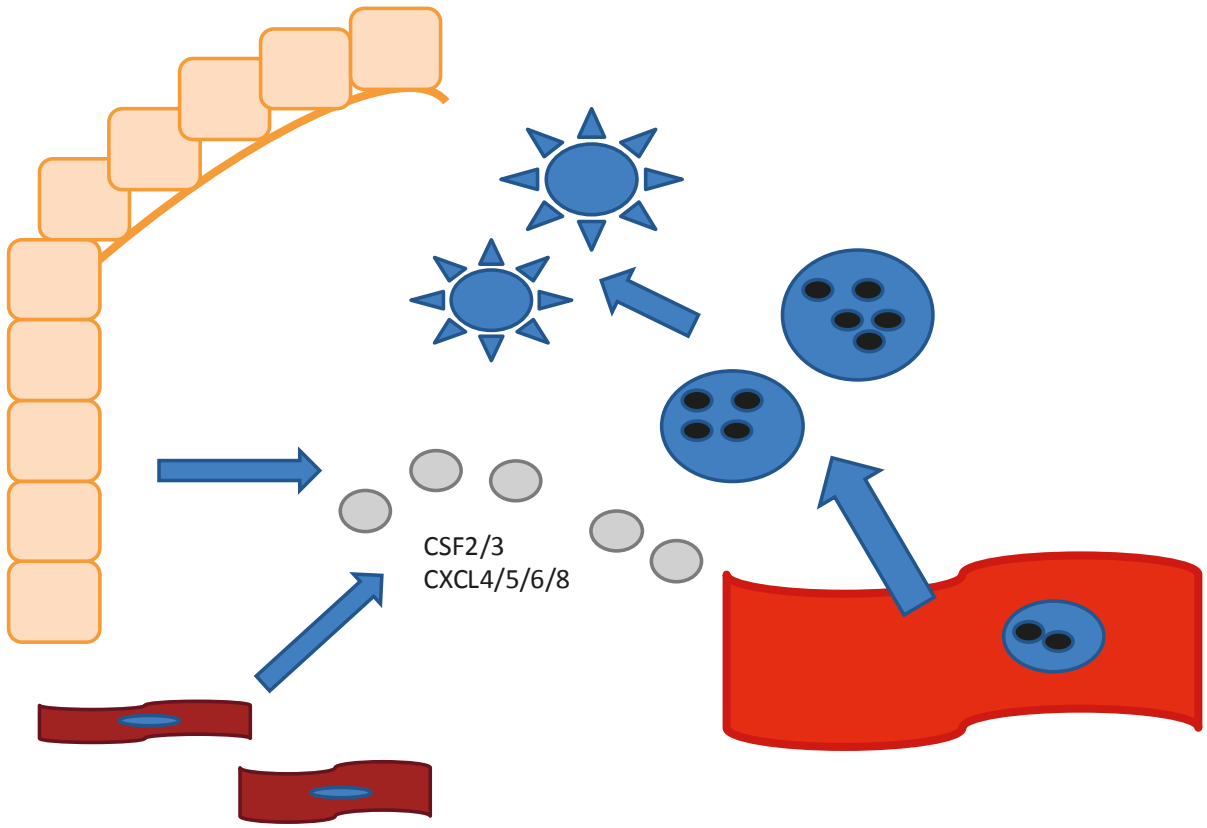

2. ábra

Neutrofil granulociták migrációja és aktivációja: az IL-17 A/F hatására a keratinociták és fibroblasztok CSF2/3 és CXCL –t termelnek, melyek felelősek a neutrofil granulociták a gyulladás helyszínére történő toborzásáért és aktiválódásáért

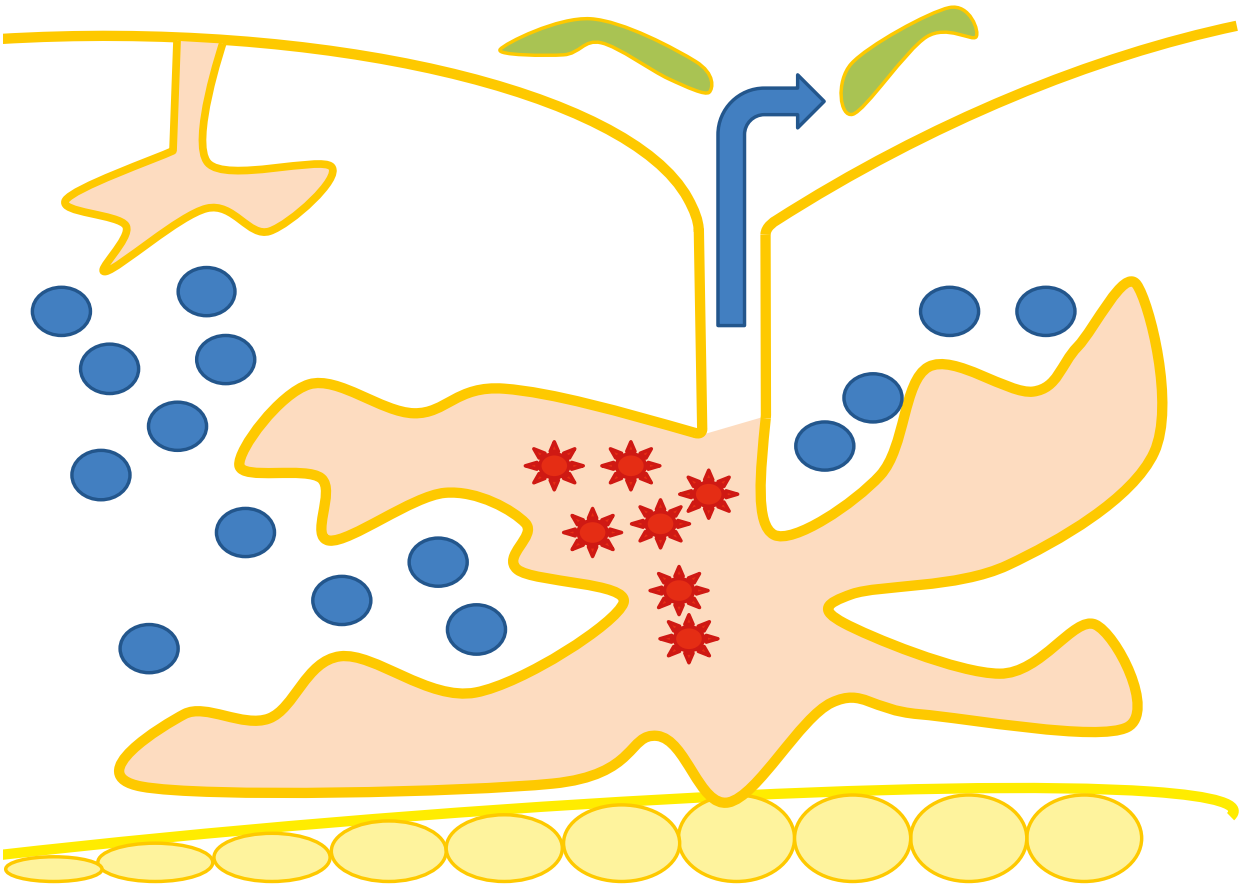

3. ábra
Előrehaladott gyulladásos lézióban egymással kommunikáló üregrendszerek láthatók, melyek biofilmmel béleltek, kiváló táptalajt biztosítva anaerob baktériumok (piros csillagok) kolonizációjának. Ezek a járatok tartalmukat (nyíl) fistulákon keresztül a bőr felszínére ürítik

nusz járatok) jöhetnek létre, melyek tartalmukat többszörös fisztulák révén a bőr felszínére üríthetik. A szinuszjáratok és fisztulák kialakulásának ábrázolását a *3. ábra* mutatja be.

Az ezekhez társuló perzisztáló váladékozás és kifejezett odor jelentős betegterhet és számottevő életminőségromlást eredményez.

Hidradenitis suppurativa és az axialis spondyloarthritis

Az elmúlt években egyre több kutatás, adat irányította rá a figyelmet a HS és a spondyloarthritisek kapcsolatára (3, 9, 10). A fent részletezett patogenetikai útvonalak (TNF-α, IL-17 útvonal) nemcsak a HS patogenezisében, hanem az axiális spondyloarthritis kialakulásában is szerepet játszanak. Az IL-17A/F a keratinociták és a szinoviális sejtek gyulladásos válaszát is fokozza, hozzájárulva a neutrofil sejtek aktivációjához, szöveti destrukcióhoz.

A spondyloarthritisek olyan krónikus immunmediált gyulladásos reumatológiai kórképek csoportját alkotják, amelyek közös klinikai, genetikai és patogenetikai sajátosságokkal rendelkeznek. Közülük az axiális spondyloarthritis (axSpA) a sacroiliacalis ízületeket, gerinc kisízületeit- illetve szalagrendszerét érintő forma. A gyulladásos folyamat többségében progresszív, megfelelő kezelés hiányában strukturális károsodáshoz vezethet. Bár pontos kiváltó oka ma sem ismert, kialakulása genetikai hajlam, környezeti tényezők és az immunrendszer kóros aktivációjának összetett kölcsönhatásának eredménye. A betegség genetikai hátterében kiemelkedő szerepe van a HLA-B27 génnek, amely az axSpA legerősebb ismert genetikai rizikófaktora (11). Ugyanakkor a HLA-B27 jelenléte önmagában nem elegendő a betegség kialakulásához, mivel a hordozók többsége soha nem lesz beteg. Az elmúlt évek genetikai kutatásai számos további fogékonysági gént is azonosítottak (például az ERAP1, IL23R és más, az IL-23/IL-17 jelátviteli útvonalhoz kapcsolódó gének), amelyek tovább erősítették a betegség immunológiai hátterének megértését. A jelenlegi ismeretek szerint az axSpA központi patogenetikai eleme az enthesis, vagyis az inak, szalagok és ízületi tokok csontba történő tapadási helyének gyulladása. A mechanikai mikrotraumák és a genetikai fogékonyság következtében aktiválódik a veleszületett és az adaptív immunválasz, amelynek során gyulladásos citokinek – elsősorban a TNF-α, az IL-17 és az IL-23 – szabadulnak fel. Ezek a mediátorok fenntartják a gyulladást, a csontvelőödéma kialakulását, valamint hosszabb távon paradox módon csontújdonképződést is indukálhatnak. Az axSpA egyik sajátossága, hogy a gyulladás

és a strukturális átépülés részben egymástól független folyamatok. A tartós gyulladást követően fokozódhat az osteoblast-aktivitás, amely syndesmophyták kialakulásához és végső soron ankylosishoz vezethet. Ez magyarázza, hogy a betegség nemcsak fájdalmat és funkcióromlást okoz, hanem megfelelő kezelés hiányában maradandó strukturális károsodást is eredményezhet (11). Az axiális spondyloarthritis (axSpA) napjainkban spektrumbetegségként értelmezhető, amely a nem rtg axiális spondyloarthritistől (nr-axSpA) a röntgennel kimutatható eltérésekkel jellemezhető axiális spondyloarthritisig, azaz a klasszikus spondylitis ankylopoeticáig terjedő kórforma-együttest foglalja magában. A mozgásszervi tünetek mellett a betegséghez számos extra-musculoskeletalis manifesztáció is társulhat. A leggyakoribb manifesztáció az akut anterior uveitis (betegek kb. 23%-át érinti), mely szignifikánsabb gyakrabban fordul elő a HLA-B27 pozitív betegek körében. A spondyloarthritises páciensek egy részében gyulladásos bélbetegség (IBD), mint pl. Crohn-betegség, colitis ulcerosa is társulhat a mozgásszervi tünetekhez (prevalenciája 4-6%), illetve psoriasis (kb. 10-11%) is előfordulhat (11). Mindezen manifesztációk jelentősen befolyásolják a betegség kimenetelét, megnövekedett terhet jelentenek a betegeknek.

A HS és az axSpA közötti kapcsolat gyakorlati jelentőségét az adja, hogy a bőrtünetek az esetek többségében évekkel megelőzik a mozgásszervi manifesztációk kialakulását (3). A bőrgyógyász ezért akár olyan időszakban is találkozhat a beteggel, amikor a spondyloarthritis már jelen vagy kialakulóban van, de még nem került felismerésre.

Az axialis spondyloarthritis felismerésének szempontjai a bőrgyógyászati ellátás során

Ahogyan fentebb leírásra került, az axialis spondyloarthritis krónikus, gyulladásos mozgásszervi betegség, amely elsősorban a sacroiliacalis ízületeket és a gerincet érinti. A tünetek jellemzően fiatal felnőttkorban kezdődnek, többnyire 45 éves kor előtt (11,12).

Az axSpA betegség ellátásának egyik legjelentősebb kihívását a diagnózis felállításának késedelme jelenti. Nemzetközi adatok alapján a diagnosztikus késés gyakran eléri, illetve meghaladja az 5–8 évet, ami részben annak tulajdonítható, hogy a kórkép vezető tünete, a krónikus derékfájdalom, a teljes populációban rendkívül gyakori és többnyire nem specifikus panasz (11).

A bőrgyógyászati gyakorlatban a gyulladásos derékfájdalom felismerése a legfontosabb. A gyulladásos eredetű derékfájdalom jellemzői:

- alattomosan, fokozatosan kezdődik,
- legalább három hónapja fennáll,
- mozgásra javul,
- pihenésre fokozódik
- gyakran reggeli merevséggel jár,
- éjszaka vagy hajnalban is jelentkezhet.

A betegek sokszor úgy fogalmaznak, hogy akár több mint 1 óra, mire „bejáratódnak”, illetve mozgás után érzik jobban magukat. Ez a tünettan jelentősen eltér a degeneratív gerincbetegségek során megfigyelhető mechanikus derékfájástól, amely terhelést követően fokozódik, idős életkorban fordul elő és pihenésre javul.

A gyulladásos és a mechanikus derékfájás legfontosabb jellemzőit az *1. táblázat* foglalja össze.

Az axialis spondyloarthritis felismerésének késedelme nemcsak a betegek életminőségét rontja, hanem visszafordíthatatlan strukturális károsodások kialakulásához is vezethet. A hosszan fennálló gyulladás következtében a gerinc mozgékonysága fokozatosan beszűkül, a fiziológiás görbületek megváltoznak, és kialakulhat a betegségre jellemző előrehajló testtartás (11). E kórforma korai felismerése ezért különösen fontos azoknál a HS-betegeknél, akik gyulladásos derékfájásról vagy egyéb mozgásszervi panaszokról számolnak be.

Az axiális tünetek mellett fontos figyelmeztető jel lehet az enthesitis. Az enthesisek az inak és szalagok csonttapadási helyei, amelyek gyulladása a spondyloarthritisek egyik alapvető patológiai jelensége. A klinikai gyakorlatban ez leggyakrabban Achilles-ín környéki duzzanattal, illetve talpi feszínen sarokfájdalommal jelentkezik (11). A betegek rendszerint mély, lokalizált nyomásérzékenységről, terheléskor fokozódó, ugyanakkor nyugalomban sem feltétlenül szűnő fájdalomról számolnak be, amelyhez reggeli indítási nehezítettség vagy merevség is társulhat. Az enthesitis tünetei gyakran hónapokon vagy akár éveken keresztül fennállhatnak, és könnyen félreértelmezhetők túlterheléses

Gyulladásos derékfájdalom	Mechanikus derékfájdalom
Általában 45 éves kor előtt kezdődik	Gyakrabban idősebb életkorban jelentkezik
Fokozatos, alattomos kezdet jellemzi	Gyakran akut vagy hirtelen kezdetű
Fizikai aktivitásra, mozgásra javul	Terhelésre fokozódik
Nyugalomra, pihenésre nem enyhül, akár romolhat is	Pihenésre általában javul
Éjszakai fájdalom jelentkezhet, amely felébresztheti a beteget	Éjszakai fájdalom kevésbé jellemző
Kifejezett, gyakran 30 percnél hosszabb reggeli merevség társulhat hozzá	Reggeli merevség általában hiányzik vagy rövid ideig tart

1. táblázat
A gyulladásos és mechanikus derékfájás elkülönítését segítő klinikai jellemzők

vagy degeneratív elváltozásként. Nem ritka, hogy a betegek először ortopédiai szakrendelésen jelennek meg lokális mozgásszervi panaszok miatt, miközben valójában egy szisztémás gyulladásos betegség részjelenségéről van szó. Emiatt a kizárólag lokális kezelések, mint fizioterápia, talpbetét vagy ismételt lokális, legtöbbször steroid injekciók átmeneti javulást eredményezhetnek, de a háttérben álló gyulladásos kórkép felismerése késlekedhet.

Szintén jellegzetes tünet lehet a dactylitis, az ujj vagy lábujj kolbászujjszerű megvastagodása, duzzanata. A betegek ezt gyakran úgy írják le, hogy az érintett ujjuk „megdagadt", „befeszült", „nem hajlik rendesen", illetve fájdalmas a markolás, a járás vagy akár az egyszerű hétköznapi tevékenységek is. A fájdalom rendszerint nem egyetlen ízületre lokalizálódik, hanem az egész ujjat érinti, amely nyomásérzékennyé válhat és melegebb tapintatú lehet. A tünetek hetekig vagy akár hónapokig is fennállhatnak, és gyakran hullámzó lefolyásúak. Ennél a kórképnél sem ritka, hogy a betegek először traumatológiai, ortopédiai vagy kézsebészeti szakrendelésen jelennek meg, mivel a panaszokat sérülésnek, ínhüvelygyulladásnak, degeneratív elváltozásnak vagy fertőzésnek vélik. Ennek következtében a háttérben álló gyulladásos reumatológiai betegség felismerése késedelmet szenvedhet. HS-ben szenvedő beteg esetében a dactylitis különösen fontos figyelmeztető jel lehet a társuló spondyloarthritis irányába. Amennyiben a bőrgyógyász diffúz ujj- vagy lábujjduzzanatot észlel, vagy a beteg ilyen panaszokról számol be, indokolt a célzott reumatológiai kivizsgálás kezdeményezése.

Perifériás érintettség esetén még jellegzetes az alsóvégtagi aszimmetrikus oligoarthritis jelentkezése (11).

Az axialis spondyloarthritis (axSpA) fogalma ma már egységes betegségspektrumként foglalja magában a röntgen (r-axSpA, klasszikus spondylitis ankylopoetica) és a nem-röntgen (nr-axSpA) formákat. Az ASAS által kidolgozott klasszifikációs kritériumok lehetővé tették azoknak a betegeknek az azonosítását is, akiknél a hagyományos röntgenvizsgálattal még nem mutathatók ki strukturális eltérések, ugyanakkor a klinikai kép és/vagy az MRI-leletek már axialis gyulladásos betegséget jeleznek. Az ASAS és a SPARTAN együttműködésében kialakított, újonnan validált klasszifikációs rendszer tovább erősíti ezt a szemléletet, elősegítve a betegek korábbi felismerését és egységesebb besorolását a strukturális károsodások kialakulását megelőző szakaszban (12, 13).

HS-ben szenvedő betegekben fontos tehát a mozgásszervi panaszok időben történő felismerése és reumatológus szakorvoshoz való irányítás, így az axiális spondyloarthritis korai diagnózisa felállítható, mely hozzájárul a betegség progressziójának lassításához, közös terápiás stratégiák kialakításához. Ebben szeretnénk a bőrgyógyász kollégáknak segítséget nyújtani egy check-point lista kidolgozásával.

Mit javasolt megkérdezni a HS-betegtől?

Mivel a bőrtünetek gyakran évekkel megelőzik a reumatológiai manifesztációk megjelenését, már a bőrgyógyászati szakrendelésen lehetőség nyílik a betegek azonosítására. Néhány célzott kérdés rutinszerű alkalmazásával rövid idő alatt kiszűrhetők azok a betegek, akiknél felmerül az axialis spondyloarthritis vagy más spondyloarthritis-forma gyanúja.

A következő kérdések néhány perc alatt feltehetők a rendelés során:

- Fennáll-e legalább három hónapja tartó derék- vagy farpofatáji fájdalom?
- A panaszok 45 éves kor előtt kezdődtek?
- Tapasztal-e reggeli merevséget a derék- vagy a hát területén?
- Javulnak-e a tünetei mozgás vagy testmozgás hatására?
- Felébreszti-e a fájdalom éjszaka vagy a hajnali órákban?
- Volt-e valaha tartós vagy visszatérő sarokfájdalma (Achilles-ín vagy talpi tapadás területén)?
- Jelentkezett-e korábban egy egész ujjat vagy lábujjat érintő, diffúz duzzanat („kolbászujj")?
- Kezelték-e valaha vagy visszatérő szemgyulladás, különösen iritis vagy uveitis miatt?
- Fordult-e elő a családban spondyloarthritis, Bechterew-kór vagy más gyulladásos gerincbetegség?
- Ismert-e a betegnél gyulladásos bélbetegség (Crohn-betegség vagy colitis ulcerosa)?
- Előfordult-e psoriasis a családban vagy az elsőfokú rokonok között?

Amennyiben a beteg több kérdésre is pozitív választ ad, különösen gyulladásos derékfájás, enthesitisre utaló sarokfájdalom, dactylitis vagy korábbi uveitis esetén, reumatológiai konzultáció és célzott kivizsgálás javasolt.

Mire figyeljen a bőrgyógyász a HS-beteg fizikális vizsgálatakor?

A HS-ben szenvedő beteg fizikális vizsgálata során érdemes a bőrtüneteken túl a mozgásszervi státuszt is röviden áttekinteni. Már a rendelőbe történő belépéskor feltűnhet az előrehajló testtartás, a fokozott thoracalis kyphosis vagy a gerinc merevsége, amelyek előrehaladott axialis érintettség jelei lehetnek. Különösen figyelemfelkeltő, ha a beteg nehezen hajol előre, mereven, egész felső testével fordul meg, vagy felálláskor mindkét alkarját támasztékul használja vagy átmozgatja magát.

A kéz és a láb vizsgálata során célszerű keresni a dactylitis jellegzetes tüneteit. A teljes ujjat vagy lábujjat érintő diffúz duzzanat („kolbászujj") még akkor is fontos jel lehet, ha a beteg éppen nem panaszkodik aktív fájdalomra. Érdemes rákérdezni arra is, hogy előfordult-e korábban átmeneti vagy visszatérő ujjduzzanat, amelyet esetleg sérülésnek vagy ínhüvelygyulladásnak tulajdonítottak.

A sarok régiójának megtekintése és tapintása szintén hasznos lehet. Az Achilles-ín tapadási helyének érzékenysége, valamint a talpi fascia eredésének fájdalmassága enthesitisre utalhat. A betegek gyakran „makacs sarokfájdalomként", „reggeli rálépési fájdalomként" vagy „hosszas ülés utáni bejáratódási nehézségként" írják le panaszaikat. Nem ritka, hogy ilyen tünetek miatt korábban ortopédiai ellátásban részesültek.

Érdemes figyelmet fordítani arra is, hogy a beteg rendszeresen szed-e nem szteroid gyulladáscsökkentőt (NSAID). Sok beteg nem mozgásszervi diagnózis miatt, hanem „derékfájásra”, „sarokfájásra” vagy „ízületi panaszokra” alkalmaz tartósan ilyen készítményeket. Az NSAID-használat elfedheti a gyulladásos tünetek egy részét, ugyanakkor fontos indirekt jelzés lehet egy fennálló, még fel nem ismert spondyloarthritis irányába.

A fizikális vizsgálat során a gerinc mobilitásának durva megítélése is értékes információt nyújthat. A beszűkült előrehajlás, a csökkent mellkaskitérés vagy a tragus-fal távolság növekedése előrehaladottabb betegségre utalhat. Bár ezek a vizsgálatok nem helyettesítik a reumatológiai kivizsgálást, segíthetnek azonosítani azokat a betegeket, akik további szakvizsgálatot igényelnek.

Terápiás vonatkozások

A hidradenitis suppurativa és az axiális spondyloarthritis közötti kapcsolat felismerése nemcsak diagnosztikai, hanem terápiás szempontból is kiemelt jelentőséggel bír. A két kórkép patomechanizmusában számos közös gyulladásos útvonal azonosítható, ami a célzott biológiai terápiák alkalmazásában is tükröződik. A TNF-α-gátló adalimumab mind HS-ben, mind axSpA-ban bizonyított hatékonyságú kezelési lehetőség (14, 15). Emellett az IL-17-tengely szerepének egyre szélesebb körű felismerésével az IL-17-gátló terápiák jelentősége is felértékelődött.

Az IL-17A-gátló secukinumab mind axiális spondyloarthritisben, mind hidradenitis suppurativában kedvező klinikai eredményeket mutatott (16, 17). Az IL-17A és IL-17F kettős gátlását biztosító bimekizumab hatékonyságát HS-ben a hármas fázisú BE HEARD I és BE HEARD II vizsgálatok igazolták, amelyekben a készítmény szignifikánsan magasabb klinikai válaszarányt eredményezett a placebóhoz képest, és a terápiás hatás 48 héten keresztül fenntarthatónak bizonyult (18).

A bimekizumab axiális spondyloarthritisben is kedvező klinikai bizonyítékokkal rendelkezik. A teljes axSpA-spektrumot lefedő, párhuzamosan zajló hármas fázisú BE MOBILE 1 és BE MOBILE 2 vizsgálatokban, amelyek nem röntgen, illetve r-axiális spondyloarthritisben szenvedő betegek bevonásával zajlottak, a bimekizumab szignifikánsan javította az ASAS40 válaszarányt, csökkentette a betegségaktivitást, valamint mérsékelte az MRI-vel igazolható gyulladásos aktivitást a placebóhoz viszonyítva. A kedvező klinikai és képalkotó eredmények a kétéves utánkövetés során is fennmaradtak (19, 20).

A HS és az axSpA együttes előfordulása esetén a társbetegség korai felismerése jelentősen befolyásolhatja a terápiás döntéshozatalt, és lehetőséget teremthet olyan biológiai kezelés választására, amely mindkét gyulladásos kórkép aktivitását kedvezően befolyásolja. Ennek érdekében kiemelten fontos a bőrgyógyászok és reumatológusok közötti szoros multidiszciplináris együttműködés, amely elősegítheti a betegek időben történő diagnózisát, komplex ellátását és hosszú távú kimenetelének javítását.

Összefoglalás

A hidradenitis suppurativa (HS) és az axiális spondyloarthritis (axSpA) közötti kapcsolat az elmúlt években egyre nagyobb figyelmet kapott, mivel a két, krónikus immunmediált gyulladásos betegség között epidemiológiai, klinikai és patogenetikai összefüggések egyaránt igazolhatók. Bár a HS jelenleg nem szerepel az axSpA klasszikus extra-musculoskeletalis manifesztációi között, egyre több bizonyíték támasztja alá, hogy a spondyloarthritis-spektrumhoz társuló, klinikailag releváns komorbiditásnak tekinthető, amely jelentős hatással lehet a páciensek betegségterhére, életminőségére és terápiás menedzsmentjére.

A rendelkezésre álló epidemiológiai adatok alapján a spondyloarthritis előfordulása HS-ben többszörösen meghaladja az általános populációban megfigyelhető gyakoriságot. Különösen fontos megfigyelés, hogy a bőrtünetek számos esetben évekkel megelőzik a mozgásszervi manifesztációk megjelenését, így a HS gyakran a spondyloarthritis kialakulásának első klinikai indikátora lehet. Ennek következtében a bőrgyógyász kiemelt szerepet tölthet be a korai felismerésben és a diagnosztikus késés csökkentésében, amely továbbra is az axSpA ellátásának egyik legjelentősebb kihívása.

A mindennapi dermatológiai gyakorlatban ezért célszerű fokozott figyelmet fordítani a gyulladásos derékfájás, a reggeli ízületi merevség, az enthesitisre vagy perifériás ízületi érintettségre utaló panaszok célzott szűrésére. A megfelelő anamnézisfelvétel, a gyulladásos derékfájás jellegzetességeinek ismerete, valamint a gyanús esetek időben történő reumatológiai továbbirányítása elősegítheti az axSpA korai diagnózisát és a célzott kezelés mielőbbi megkezdését.

A HS és az axSpA közötti kapcsolat felismerésének terápiás jelentősége is kiemelendő. A két betegség közös gyulladásos útvonalai olyan biológiai készítmények alkalmazását teszik lehetővé, amelyek mindkét kórképben igazolt hatékonysággal rendelkeznek. Ennek megfelelően a társbetegségek azonosítása a terápiaválasztást is befolyásolhatja, támogatva a személyre szabott betegellátás megvalósítását.

Mindezek alapján a HS-ben szenvedő betegek ellátásában a bőrgyógyász és a reumatológus közötti szoros multidiszciplináris együttműködés alapvető jelentőségű. Ez a megközelítés nemcsak a gyulladásos mozgásszervi érintettség korai felismerését segítheti elő, hanem hozzájárulhat a megfelelő terápiás stratégia kialakításához, a strukturális károsodások megelőzéséhez, valamint a betegek hosszú távú életminőségének és funkcionális állapotának javításához.

A publikáció az UCB Magyarország Kft. támogatásával jelent meg. A cikk teljes tartalma, a közölt információk a szerzők személyes nézeteit tükrözik.
Jóváhagyási szám: HU-DA-2600022
Lezárás dátuma: 2026. augusztus 12.

IRODALOM

1. *Dessinioti C, Katsambas A, Antoniou C:* Hidradenitis suppurativa (acne inversa) as a systemic disease. Clin Dermatol (2014) *32*, 397-408.
2. *Tzellos T, Zouboulis CC:* Review of Comorbidities of Hidradenitis Suppurativa. Implications for Daily Clinical Practice Dermatol Ther (Heidelb) (2020) *10*, 63–71.
3. *Richette P, Molto A, Viguier M és mtsai*.: Hidradenitis suppurativa associated with spondyloarthritis – results from a multicenter national prospective study. J Rheumatol. (2014) *41, 3*, 490–494.
4. *Nguyen TV, Damiani G, Orenstein LAV és mtsai*.: Hidradenitis suppurativa: an update on epidemiology, phenotypes, diagnosis, pathogenesis, comorbidities and quality of life. J Eur Acad Der matol Venereol (2021) *35*, 50-61.
5. *Gáspár K, Remenyik É, Szegedi A*.: A hidradenitis suppurativa pathofiziológiája BVSZ (2016) 215-219.
6. *Saunte DM, Boer J, Stratigos A és mtsai.:* Diagnostic delay in hidradenitis suppurativa is a global problem. Br J Dermatol (2015) Dec. *173(6),* 1546-9.
7. *Rastrick J, Edwards H, Ferecskó AS és mtsai.*: The roles of interleukin (IL)-17A and IL-17F in hidradenitis suppurativa pathogenesis: evidence from human in vitro preclinical experiments and clinical samples. Br J Dermatol (2024) *00*, 1–12.
8. *Page M, Edwards H, Okoye R és mtsai.:* Neutrophils and the IL-17 axis play a key pathological role in hidradenitis suppurativa. 12th EHSF Conference 2023 Extended Abstracts. Exp Dermatol (2023) 32, 9–156.
9. *Rondags A, Arends S, Wink FR és mtsai.:* High prevalence of hidradenitis suppurativa symptoms in axial spondyloarthritis patients. Semin Arthritis Rheum. (2019) *48*, 611–617.
10. *Juhász P, Bánvölgyi A.* Hidradenitis suppurativa és axiális spondyloarthritis: a bőrgyógyászat és a reumatológia találkozása. Magyar Reumatológia. (2025) *66*, 223–227.
11. *Sieper J, Poddubnyy D*. Axial spondyloarthritis. Lancet. (2017) *390*, 73–84.
12. *Rudwaleit M, van der Heijde D, Landewé R és mtsai.:* ASAS classification criteria for axial spondyloarthritis. Ann Rheum Dis. (2009) *68*, 770–776.
13. *Maksymowych WP, van der Heijde D, Caplan L és mtsai.:* The Assessments in SpondyloArthritis International Society (ASAS) and Spondyloarthritis Research and Treatment Network (SPARTAN) Revised Classification Criteria for Axial Spondyloarthritis: Development and Validation in the CLASSIC Cohort Study. ACR Convergence 2025 Abstract No. 0854.
14. *Ramiro S, Nikiphorou E, Sepriano A és mtsai.:* ASAS-EULAR recommendations for the management of axial spondyloarthritis: 2022 update. Ann Rheum Dis. (2023) *82(1)*, 19–34.
15. *Kimball AB, Okun MM, Williams DAC és mtsai.:* Two Phase 3 Trials of Adalimumab for Hidradenitis Suppurativa. N Engl J Med. (2016) *375(5)*, 422–434.
16. *Baeten D, Sieper J, Braun J és mtsai.:* Secukinumab, an Interleukin-17A Inhibitor, in Ankylosing Spondylitis. N Engl J Med. (2015) *373(26)*, 2534–2548.
17. *Kimball AB, Jemec GBE, Alavi A és mtsai.:* Secukinumab in moderate-to-severe hidradenitis suppurativa (SUNSHINE and SUNRISE): week 16 and week 52 results of two identical, multicentre, randomised, placebo-controlled, double-blind phase 3 trials. Lancet. (2023) *401(10378)*, 747–761.
18. *Kimball AB, Jemec GBE, Sayed C és mtsai.:* Efficacy and safety of bimekizumab in patients with moderate-to-severe hidradenitis suppurativa (BE HEARD I and BE HEARD II): two 48-week, randomised, double-blind, placebo-controlled, multicentre phase 3 trials. The Lancet, (2024) *403*, 2504-2519.
19. *van der Heijde D, Deodhar A, Baraliakos X és mtsai*.: Efficacy and safety of bimekizumab in axial spondyloarthritis: results of two parallel phase 3 randomised controlled trials. Annals of the Rheumatic Diseases (2023) *82*, 515-526.
20. *Baraliakos X, Deodhar A, van der Heijde D és mtsai.:* Long-term safety and efficacy of bimekizumab in axial spondyloarthritis: 2-year results from two phase 3 studies, Rheumatology, (2025) *64(6),* 3534–3546.

Érkezett: 2026.08.06.
Közlésre elfogadva: 2026.08.27.