Frakcionált CO_2-lézerkezelés vizsgálata *ex vivo* humán bőrmodellben: egy új preklinikai kísérletes megközelítés

Investigation of Fractional CO_2 Laser Treatment in an *Ex Vivo* Human Skin Model: A Novel Preclinical Experimental Approach

KISS LAURA DR.[1], VIRÁG NIKOLETT[1], PILLER MIMI DR.[1], GYULAI ROLLAND DR.[1], KEMÉNY LAJOS DR.[2,1], BOZÓ RENÁTA DR.[1,2]
Szegedi Tudományegyetem, Szent-Györgyi Albert Orvostudományi Kar,
Bőrgyógyászati és Allergológiai Klinika[1]
HUN-REN-SZTE Dermatológiai Kutatócsoport[2]

ÖSSZEFOGLALÁS

A frakcionált szén-dioxid (CO_2) lézerrel végzett bőrmegújító kezeléseket az elmúlt két évtized egyik legjelentősebb technológiai innovációjaként tartjuk számon a klinikai bőrgyógyászat és az esztétikai medicina területén. A hagyományos ablatív lézertechnikával szemben a frakcionált technológia a lézersugarat mikroszkopikus oszlopokra bontja, ennek eredményeként kontrollált mikrosérülések keletkeznek, elősegítve a gyorsabb regenerációt és a hatékonyabb sebgyógyulást hegesedés nélkül. A frakcionált CO_2-lézer által kiváltott molekuláris és sejtszintű folyamatok feltérképezése még nem teljes. A lézerkezelés által indukált biológiai válaszreakciók részletesebb megismerése hozzájárulhat a hatásmechanizmus pontosabb értelmezéséhez, ezáltal új terápiás indikációk azonosításához, valamint a kezelési protokollok további optimalizálásához. Vizsgálatunk célja egy olyan humán bőrmodell kialakítása volt, amely alkalmas az ex vivo frakcionált CO_2-lézerkezelés biológiai hatásainak vizsgálatára, miközben lehetőséget biztosít a páciensektől az invazív mintavétel kiváltására.

Kulcsszavak:
frakcionált CO_2 lézer – *ex vivo* kezelés – tenyésztett bőrmodellek – sebzáródás – hematoxilin-eozin festés

SUMMARY

Fractional carbon dioxide (CO_2) laser skin resurfacing treatments are considered one of the most significant technological innovations of the past two decades in the fields of clinical dermatology and aesthetic medicine. Unlike traditional ablative laser techniques, fractional technology splits the laser beam into microscopic columns, which results in controlled micro-injuries (microthermal zones) that promote faster regeneration and more effective wound healing without scarring. The molecular and cellular mechanisms triggered by the fractional CO_2 laser remain incompletely understood. A better understanding of the biological responses induced by laser treatment may contribute to a more accurate interpretation of the mechanism of action, thereby allowing the identification of new therapeutic indications and the further optimization of treatment protocols. We aimed to develop a human skin model suitable for studying the biological effects of ex vivo fractional CO_2 laser treatment, while also providing an alternative to invasive sampling from patients.

Key words:
fractional CO_2 laser – *ex vivo* treatment – cultured skin models – wound closure – hematoxylin and eosin staining

A lézertechnológia dinamikus fejlődése az utóbbi évtizedekben jelentősen kibővítette a bőrgyógyászat terápiás eszköztárát. A klinikai gyakorlatban alkalmazott lézerek működési elvük alapján két fő kategóriába sorolhatók: megkülönböztetünk ablatív és non-ablatív lézereket, amelyek hagyományos, illetve frakcionált formában egyaránt alkalmazhatók. A nem sebészi bőrmegújítás hatékony alternatívájaként a lézeres bőrfelszín-megújítás az 1980-as években, a folyamatos üzemmódú (continuous wave) CO_2-lézer klinikai bevezetésével jelent meg, amely mérföldkövet jelentett a bőrfiatalító kezelések fejlődésében. Bár a módszer jó klinikai eredményeket biztosított, a hosszan tartó gyógyulási idő, a jelentős fájdalom és a kedvezőtlen mellékhatás profil egyaránt ösztönözte a tech-

Levelező szerző: Kiss Laura dr.
e-mail: kiss.laura@med.u-szeged.hu

nológia továbbfejlesztését. A 2000-es évek elején a frakcionált lézerek megjelenése jelentősen megváltoztatta a lézeres bőrmegújítás szemléletét. A frakcionált CO_2-lézer 10 600 nm hullámhosszúságú, infravörös tartományba eső sugárzást bocsát ki, amely elsősorban a bőrben található vízmolekulákban nyelődik el. A hagyományos ablatív lézertechnikákkal szemben, amelyek a teljes kezelt bőrfelszínt érintik, a frakcionált technológia a lézersugarat mikroszkopikus oszlopokra (mikrotermális zónák) bontja. Ennek eredményeként kontrollált mikrosérülések keletkeznek, miközben a környező szövetek jelentős része intakt marad, elősegítve a gyorsabb regenerációt és a hatékonyabb sebgyógyulást hegesedés nélkül (1, 2).

Napjainkra a frakcionált CO_2-lézert a nem sebészi bőrmegújítás gold standardjának tekintjük (3). A bőrgyógyászati esztétikai kezeléseken belül az egyik legszélesebb körben alkalmazott kollagénindukciós eljárás. A kezelés klinikai hatékonyságát számos vizsgálat igazolta: javítja a bőr textúráját, feszességét, valamint csökkenti a foto- és kronológiai bőröregedés látható jeleit. Esztétikai szempontból mind a ráncok mélységében, pigmentációs eltérésekben és a bőr tónusában javulás várható a kezeléssorozatot követően. A frakcionált CO_2-lézer indikációja nem korlátozódik az általános bőrfiatalításra, számos bőrgyógyászati kórképhez társuló strukturális és esztétikai eltérés kezelésében is eredményesen alkalmazható. A kezeléssel járó fájdalom, kellemetlenség lokális érzéstelenítő használata mellett jól tolerálható. Az alábbiakban szeretnénk felsorolni néhány esztétikai jelentőséggel bíró indikációs területet**.** Atrófiás hegeket gyakran gyulladásos bőrbetegségek, mint például akne szövődményeként tapasztalunk. Az aknés hegek kezelésében az optimális eredmény eléréséhez általában 6-10 kezelési alkalomra van szükség. A kezelést követően átmeneti erythema, oedema, pörkképződés és hámlás jelentkezhet, amely rendszerint egykét héten belül megszűnik (4). Egyes klinikai eredmények alapján az autológ thrombocytadús plazma (platelet-rich plasma, PRP) alkalmazása a kezelést követően hozzájárulhat a felépülési idő rövidítéséhez a lézerkezelést követően (2). Hypertrophiás hegek elsősorban bőrt érő trauma hatására keletkeznek (pl. égés, sérülés, fekély, műtét). Ebben az esetben a sebgyógyulás gyulladásos fázisa elhúzódik, a fibroblasztok túlzott aktivációjához, fokozott fibrózishoz vezet. A frakcionált CO_2-lézer hatékonyan csökkenti a hegek vastagságát, a felszíni egyenetlenségeket, fokozza a bőrterület rugalmasságát, ezáltal az esztétikai javulás mellett a bőrterület mobilitása/funkcionalitása is javul (5,6). További esztétikai jelentőségű alkalmazási területként a rhinophyma illetve a bőrfelszín hyperpigmentációval járó eltéréseinek kezelése is megemlíthető (2). Fontos kiemelni, hogy a frakcionált CO_2-lézer indikációs köre túlmutat az esztétikai bőrgyógyászaton. Irodalmi adatok alapján a frakcionált CO_2-lézer hosszú távú preventív hatással rendelkezhet a nem-melanoma bőrdaganatok kialakulásával szemben. A 60 év feletti populációban a fotokarcinogenezis következtében kialakuló nem-melanoma bőrtumorok előfordulása folyamatosan emelkedik. Biztató klinikai eredmények szerint már egyetlen frakcionált CO_2-lézerkezelés is jelentősen csökkentheti az aktinikus keratózisok – a laphámrák prekancerózus lézióinak – számát, valamint mérsékelheti az új elváltozások kialakulásának gyakoriságát (7). Továbbá az elmúlt években egyre nagyobb figyelmet kap a frakcionált lézerrel támogatott hatóanyagbevitel (fractional laser-assisted drug delivery, LADD), amely során a lézer által létrehozott mikroszkopikus csatornákat használják ki a topikálisan alkalmazott készítmények hatékonyabb penetrációjához és biohasznosulásához (8). Ezen az elven alapul például a frakcionált CO_2-lézerrel támogatott fotodinámiás terápia (laser-assisted photodynamic therapy, LA-PDT), mely ígéretes eredményeket mutat például folliculitis decalvans kezelésében (9).

Megemlítendő, hogy a frakcionált CO_2-lézerkezelés ritkább szövődményei közé tartozik a vérzés, herpes simplex vírus reaktiváció, pigmentációs zavar (elsősorban sötétebb bőrtípusú pácienseknél) vagy hegesedés. Körültekintő beállításmód mellett ezen szövődmények minimalizálhatók (10).

Bár a frakcionált CO_2-lézert egyelőre elsősorban az esztétikai bőrgyógyászatban alkalmazzák, a kezelés által kiváltott sejtszintű és molekuláris folyamatok részletes megismerése további terápiás indikációk megalapozását tehetné lehetővé. Munkánk során célunk egy olyan *ex vivo* bőrmodell létrehozása volt, mely alkalmas a frakcionált CO_2-lézer hatásának *in vitro* tesztelésére, egyúttal kiváltva a páciensektől az invazív mintavétel szükségességét.

Anyag és módszer

Bőrminták előkészítése, kezelése, tenyésztése

Klinikánk Plasztikai Sebészeti osztályán elektív hasplasztikai műtéten átesett donorok bőrmintáiból *ex vivo* punch biopsziás mintákat vettünk. Célunk egy olyan sebmodell kialakítása volt, mely lehetővé teszi a normál sebgyógyulás és a frakcionált CO_2-lézer által indukált sebgyógyulás összehasonlítását. A kutatási elrendezésünkben donoronként 3 csoportot alakítottunk ki. Az első csoporthoz a bőrminta egy részén *ex vivo* frakcionált CO_2-lézerkezelést végeztünk (Fire-Xel, Bison Medical, South-Korea, beállítás: pulse width: 560 µs, repeat delay: single, overlap 2 times, energy: 18,8 mJ) majd a kezelt területről punch biopsziákat (6 mm) vettünk. A második csoporthoz 8 mm-es punch biopsziák közepén egy 4 mm-es punch koronggal ún. kimetszéses módszerrel sebzést ejtettünk, ez a fiziológiás sebgyógyulás modelljeként szolgált. Kontrollként a bőrminta kezeletlen területéről vett punch biopsziás (6 mm) mintákat használtunk. Ezt követően első lépésben a három csoportban készített punch biopsziás mintákat folyadék-levegő határfelületen sejttenyésztő inserten tenyésztettük (Corning Inc., Corning, NY, USA) standardizált körülmények között (37°C, 5 % CO_2, Dulbecco's Modified Eagle Medium (DMEM) F12 (Biosera, Cholet, France) 10 % magzati borjúszérummal (fetal bovine serum, FBS, Euroclone, Pero, Italy) kiegészítve) 24, 48 és 72 óráig *(1.ábra)*. Csoportonként, illetve tenyésztést megelőzően egy-egy teljes punch biopsziás mintát fagyasztó mátrixba ágyazva lefagyasztottunk, hogy ezen mintákból később kiolvasztást követően szövettani metszeteket készítsünk.

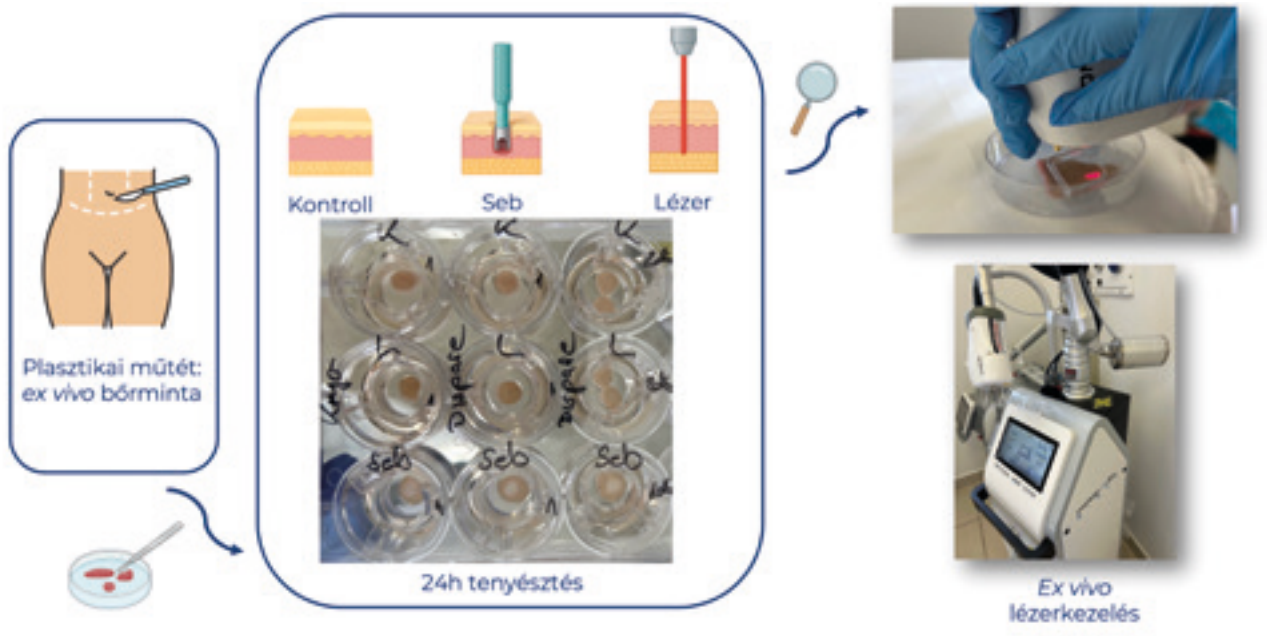

1. ábra
A mintavételt követő folyamatok: ex vivo frakcionált CO_2-lézerkezelés, valamint a kialakított vizsgálati csoportok egyes punch biopsziás mintái a szövettenyésztő inserten (kontroll, lézer-kezelt és sebzett)
(BioRender.com segítségével készült ábra)

Hematoxilin-eozin festés és mikroszkópos elemzés

A szövettani metszeteket (vastagság: 5 µm) automatizáltan hematoxilin-eozinnal (HE) festettük (Leica ST5020, Nussloch, Németország), majd a szöveti struktúrát a Zeiss AxioImager Z1 mikroszkóp (Carl Zeiss AG, Oberkochen, Németország) fénymikroszkópos platformjával vizsgáltuk. A mikroszkópos felvételek készítésére és elemzésére a Zen2012 programot használtuk (Carl Zeiss AG, Oberkochen, Németország).

Eredmények

A HE festéssel végzett szövettani analízis alapján a tenyésztett, kezeletlen kontroll punch biopsziás mintákban 24, 48 és 72 óra elteltével nem volt kimutatható strukturális eltérés a 0 órás, nem tenyésztett kontroll mintákhoz képest, ami arra utal, hogy a tenyésztés önmagában nem indukált proliferatív vagy morfológiai változásokat az epidermiszben. A kontroll és a normál sebgyógyulási modell mintáiban a papilláris dermisz megtartott, normális szövettani szerkezetet mutatott, és a két csoport között érdemi különbség nem volt megfigyelhető. Ellenben a frakcionált CO_2-lézerrel kezelt minták esetén a papilláris dermisz kissé tömöttebb szerkezetű, HE festéssel fokozottabb eozinofil festődés volt megfigyelhető. A lézer-kezelt mintáknál a kezelés hatására kialakult mikrosebek jól azonosíthatók voltak a metszeteken. A lézerkezelés következtében kialakuló mikrosebek szélein, illetve a normál sebgyógyulás modell sebszélein is megfigyelhető volt a re-epitelizáció már 24 órás tenyésztést követően. A folyamat 48 és 72 óránál mindkét modellben tovább folytatódott, azonban a re-epitelizáció mértéke a lézer-kezelt mintákban kifejezettebbnek bizonyult. A lézer-kezelt mintákban továbbá már 48 órát követően megfigyelhető volt, hogy a mikrosebek széleiről kiinduló, előrehaladó keratinocita-frontok úgynevezett epitheliális hidat képeznek, ami a sebzáródás előrehaladottabb stádiumára utalt. 72 óra elteltével ezen hídképződési folyamat mellett akár a mikrosebek záródását is megfigyelhettük a lézer-kezelt minták epidermiszében *(2. ábra)*.

Megbeszélés

Az irodalomban egyelőre limitált eredmény áll rendelkezésre a frakcionált CO_2-lézerkezelés által bőrben indukált molekuláris szintű folyamatokról, különös tekintettel az *ex vivo* bőrmintákban létrejövő epidermális változásokra. Eredményeink hozzájárulhatnak, hogy a keratinocitákban ezen változásokat feltárjuk, valamint a fiziológiás sebgyógyulási folyamattal összehasonlítsuk. Bár korábbi tanulmányokban már beszámoltak a frakcionált CO_2-lézerkezelés szöveti hatásainak *in vivo* konfokális mikroszkópos értékeléséről, valamint 3D rekonstruált bőrmodellen az *ex vivo* lézerkezelés által indukált molekuláris és szövettani változásokról (11, 12), ezzel szemben az ismertetett bőrmodellünk újszerű megközelítést képvisel. Vizsgálatunk valós időben, műtéti beavatkozások során nyert humán bőrminták azonnali feldolgozására, *ex vivo* frakcionált CO_2-lézerkezelésére, majd ezt követő szövettenyésztésére épül. Jelen ismereteink szerint ez az első olyan kísérleti modell, amely a humán bőrszöveten végzett azonnali *ex vivo* lézerkezelést majd kontrollált tenyésztést ötvöz, lehetővé téve a lézer által indukált korai szövettani és molekuláris folyamatok fiziológiás állapothoz közelítő vizsgálatát, valamint alkalmas lehet egyéb funkcionális teszek elvégzésére, széles spekt-

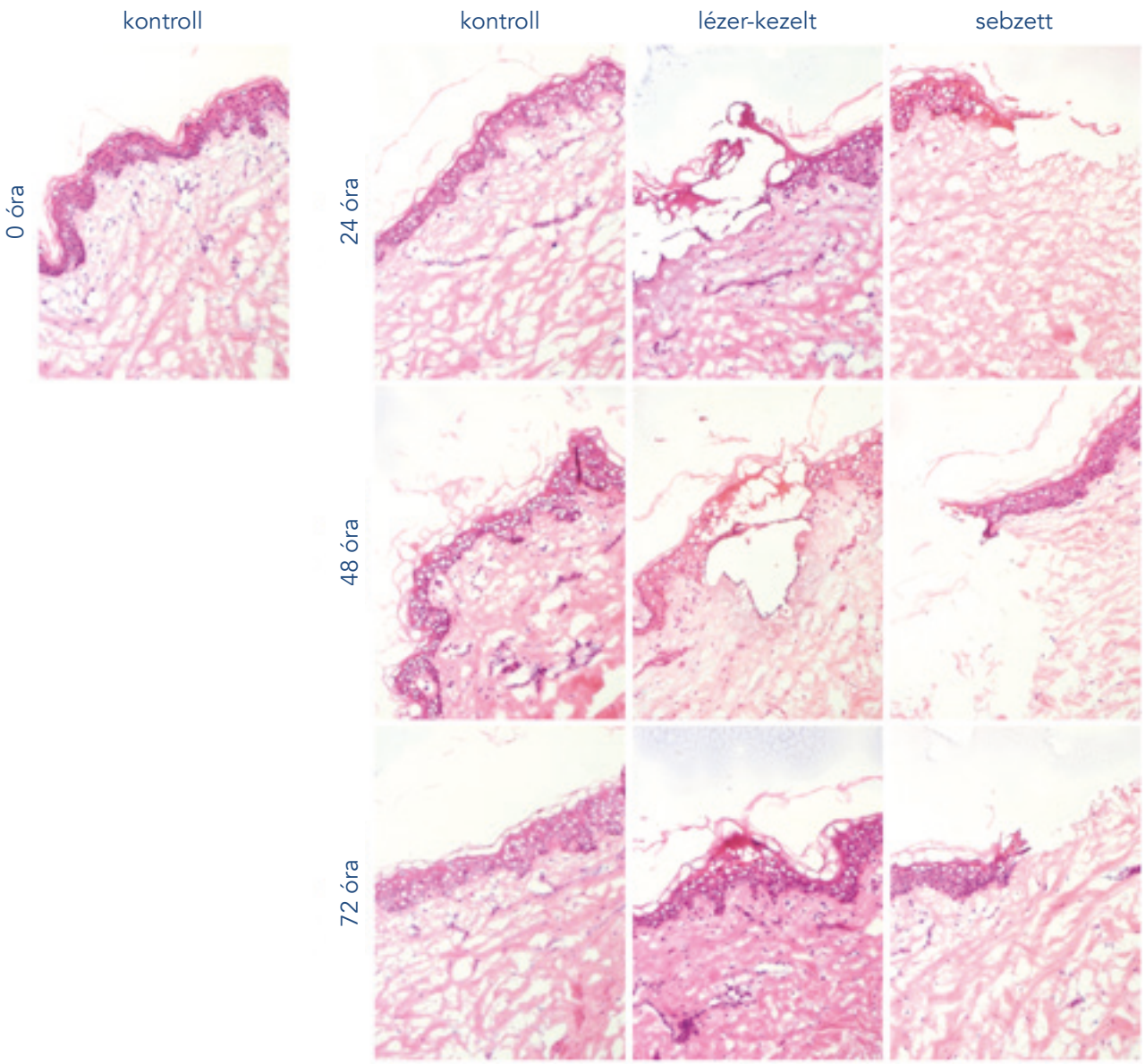

2. ábra
Kezeletlen kontroll, lézer-kezelt és sebzett tenyésztett bőrminták mikroszkópos követése. Hematoxilin-eozin festés, n=3 donor, 20x nagyítás

rumú vizsgálatokra is. Modellünk segítségével az időbeli követés eredményei nemcsak a sebgyógyulási folyamat dinamikájának jellemzésére alkalmasak, hanem iránymutatást nyújthatnak a jövőbeli kísérletek/vizsgálatok optimális időpontjának megválasztásához is. Eredményeink továbbá hozzájárulhatnak a frakcionált CO_2-lézer alkalmazási területének bővítéséhez, amely új terápiás indikációk megalapozásával hosszú távon befolyásolná a betegek életminőségét, valamint a bőrgyógyászati ellátás színvonalának növelését.

Köszönetnyilvánítás, támogatók
A projekt a Kulturális és Innovációs Minisztérium Egyetemi Kutatói Ösztöndíj Programjának a Nemzeti Kutatási, Fejlesztési és Innovációs Alapból finanszírozott szakmai támogatásával készült (EKÖP-309-SZTE).

IRODALOM

1. *Alexiades-Armenakas, MR., Dover, JS., Arndt, KA.:* The spectrum of laser skin resurfacing: nonablative, fractional, and ablative laser resurfacing. J Am Acad Dermatol. (2008) *58(5),* 719-737. DOI: 10.1016/j.jaad.2008.01.003
2. *Goldberg, DJ.:* Ablative laser resurfacing for skin rejuvenation. [Internet] UpToDate; 2024. Available from: https://www.uptodate.com/contents/ablative-laser-resurfacing-for-skin-rejuvenation?
3. *Levy, T., Lerman, I., Waibel, J., és mtsai.:* Expert consensus on clinical recommendations for fractional ablative CO(2) laser, in facial skin rejuvenation treatment. Lasers Surg Med. (2025) *57(1),* 15-26. DOI: 10.1002/lsm.23850
4. *Baranyai, F., Czirbesz, K., Ugur, C., és mtsai.:* Aknés hegek sikeres kezelése. BVSZ. (2022) *98(1),* 12-23. DOI: 10.7188/bvsz.2022.98.1.2
5. *Keshk, ZS., Salah, MM., Samy, NA.:* Fractional carbon dioxide laser treatment of hypertrophic scar clinical and histopatho-

logical evaluation. Lasers Med Sci. (2025) *40(1),* 137. DOI: 10.1007/s10103-025-04371-5
6. *Zhang, L., Liu, C., Li, L.:* An overview of the mechanisms of fractional CO(2) laser in scar treatment. Lasers Med Sci, (2026) *41(1),* 42. DOI: 10.1007/s10103-026-04846-z
7. *Spandau, DF., Chen, R., Wargo, J., és mtsai.:* Randomized controlled trial of fractionated laser resurfacing on aged skin as prophylaxis against actinic neoplasia. J Clin Invest. (2021) *131(19),* e150972. DOI: 10.1172/JCI150972
8. *Haedersdal, M., Sakamoto, F., Farinelli, W., és mtsai.:* Fractional CO(2) laser-assisted drug delivery. Lasers Surg Med. (2010) *42(2),* 113-22. DOI: 10.1002/lsm.20860
9. *Rozsa, P., Varga, E., Gyulai, R., és mtsai.:* Carbon-dioxide laser-associated PDT treatment of folliculitis decalvans. Int J Dermatol. (2024) *63(9),* 1256-1257. DOI: 10.1111/ijd.17136
10. *Ramsdell, WM.:* Fractional CO2 laser resurfacing complications. Semin Plast Surg, (2012) *26(3),* 137-140. DOI: 10.1055/s-0032-1329415
11. *Schmitt, L., Huth, S., Amann, P., és mtsai.:* Direct biological effects of fractional ultrapulsed CO(2) laser irradiation on keratinocytes and fibroblasts in human organotypic full-thickness 3D skin models. Lasers Med Sci. (2018) *33(4),* 765-772. DOI: 10.1007/s10103-017-2409-1
12. *Sattler, E.C., Poloczek, K., Kastle, R., és mtsai.:* Confocal laser scanning microscopy and optical coherence tomography for the evaluation of the kinetics and quantification of wound healing after fractional laser therapy. J Am Acad Dermatol. (2013) *69(4),* e165-73. DOI: 10.1016/j.jaad.2013.04.052

Érkezett: 2026.08.14.
Közlésre elfogadva: 2026.08.17.